DIPLOMADO EN ECOGRAFÍA GENERAL

EMBARAZO ECTÓPICO

Dr. Willy Julio Del Carpio Carpio
Médico Cirujano CMP . 24779
GINECÓLOGO-OBSTETRA RNE. 23289
US REG. 4485 SPE 068
Magister EN SALUD PÚBLICA
Médico Asistente MINSA - ESSALUD

EMBARAZO ECTÓPICO

DEFINICIÓN

Implantación del cigoto fecundado y desarrollo fuera de la cavidad uterina.

Incidencia de 1.8% a 2% de RN (15 - 44 a.) , > en multíparas

Ecografía disminuyó 10 veces la muerte materna por hemorragia

Frecuencia del EE. aumentó (8-10 veces), pero la mortalidad bajo por diagnóstico precoz y atención médico-quirúrgica.

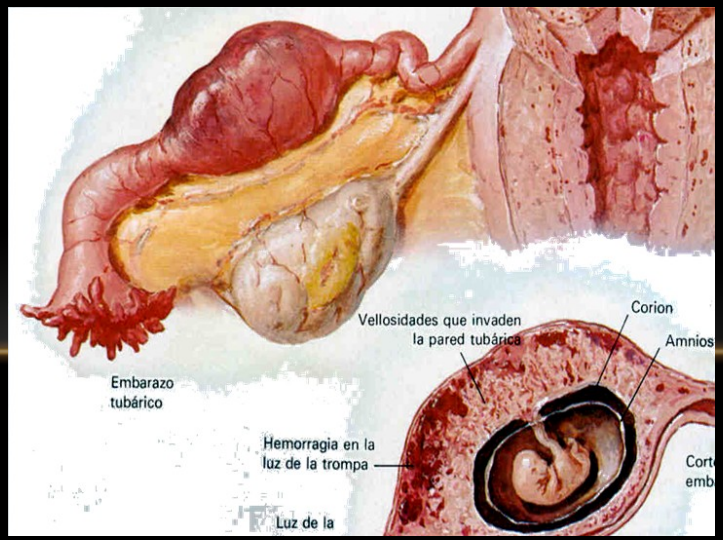



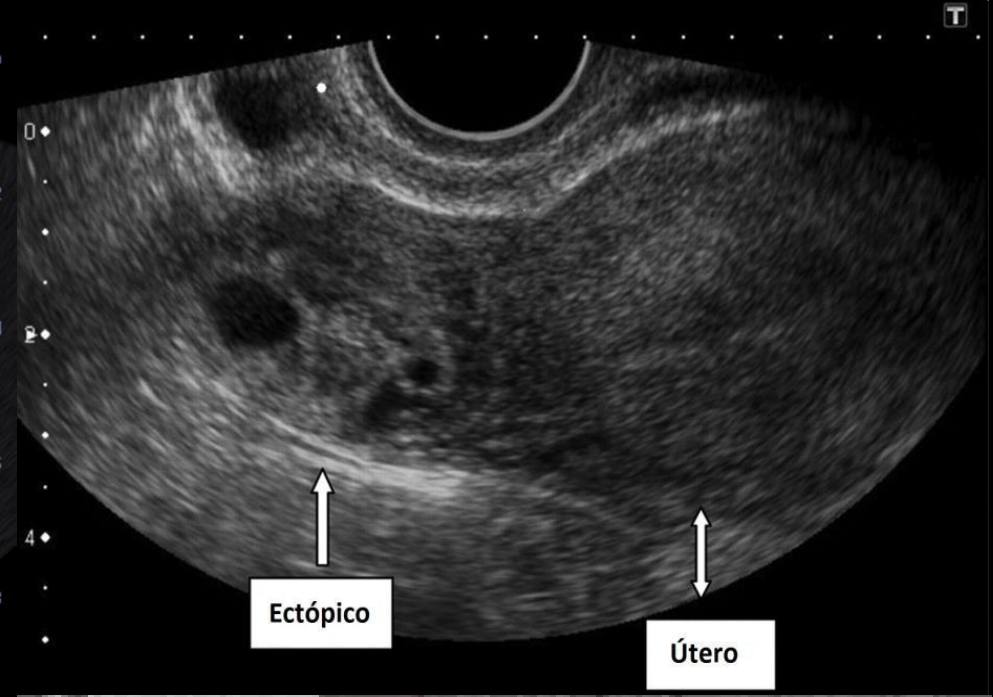



Ecografía transvaginal, visión longitudinal de útero con gestación en cicatriz de cesárea.



Ecografía abdominal: visión transversal. Saco gestacional protruyendo desde cicatriz de cesárea hacia vejiga.

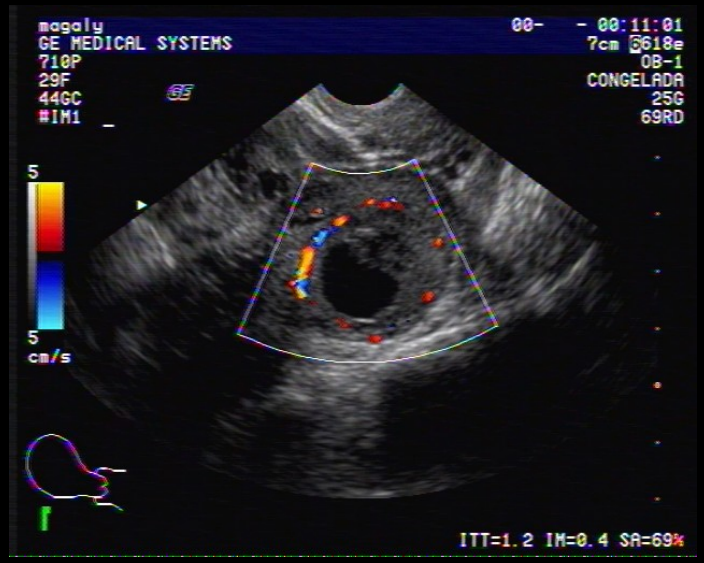

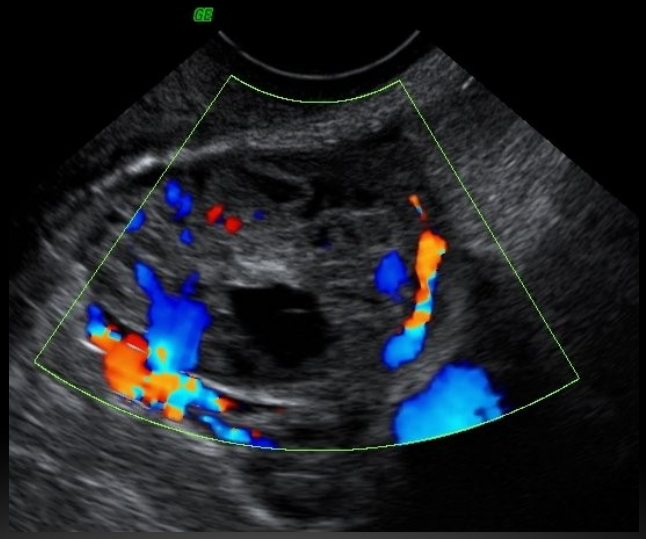

EMBARAZO ECTÓPICO
ULTRASONOGRAFÍA DOPPLER

EMBARAZO ECTÓPICO: ETIOLOGÍA

Factores que impiden paso del cigoto o que aumentan receptividad del endosalpinx al trofoblasto.

1. - Antecedente de EPI aumenta 6 veces riesgo de E. Ectópico
2. - Cirugía tubárica previa (10% post plastía)
3. - Cirugía abdominal previa (apendicectomía)
4. - Antecedente de Embarazo ectópico previo.
5. - Uso de DIU que favorece la EPI.
6. - Endometriosis y factor tuboperitoneal.
7. - Salpingitis ístmica nodosa.
8. - Fertilización IN VITRO
9. - Desequilibrios hormonales, uso de tabaco.

CLASIFICACIÓN

COMPORTAMIENTO CLÍNICO:

1. Ectópico Conservado o no Roto.
2. Ectópico Roto.

- Con estabilidad hemodinámica.
- Con inestabilidad hemodinámica





CLASIFICACIÓN POR LOCALIZACIÓN (CIE 10: O 00.9)

ECTÓPICO TUBARIO

- Ampular 78% (Infund: 6%)
- Ístmico 12%
- Fímbrico 5%

ECTÓPICO EXTRATUBARIO

- Cornual 2-3%
- Abdominal 1-2%
- Ovárico 1%
- Cervical 0.5%

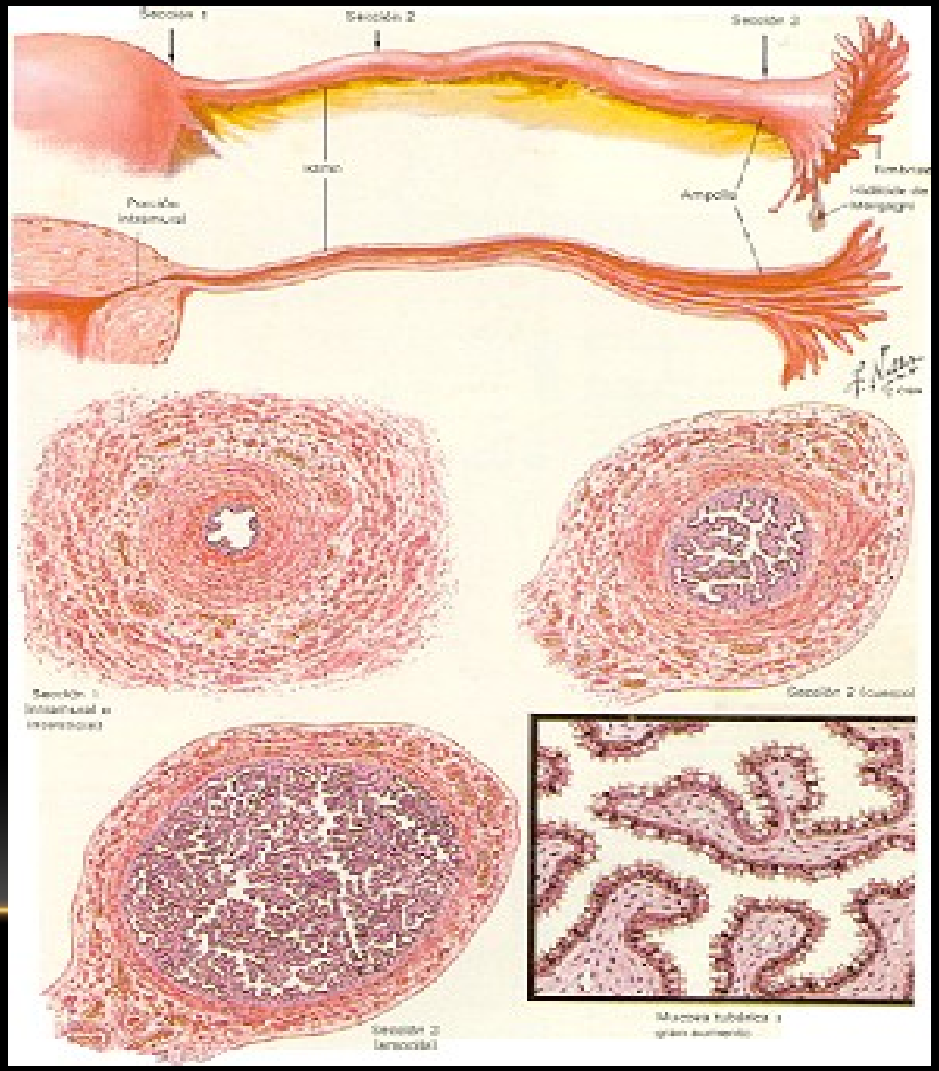

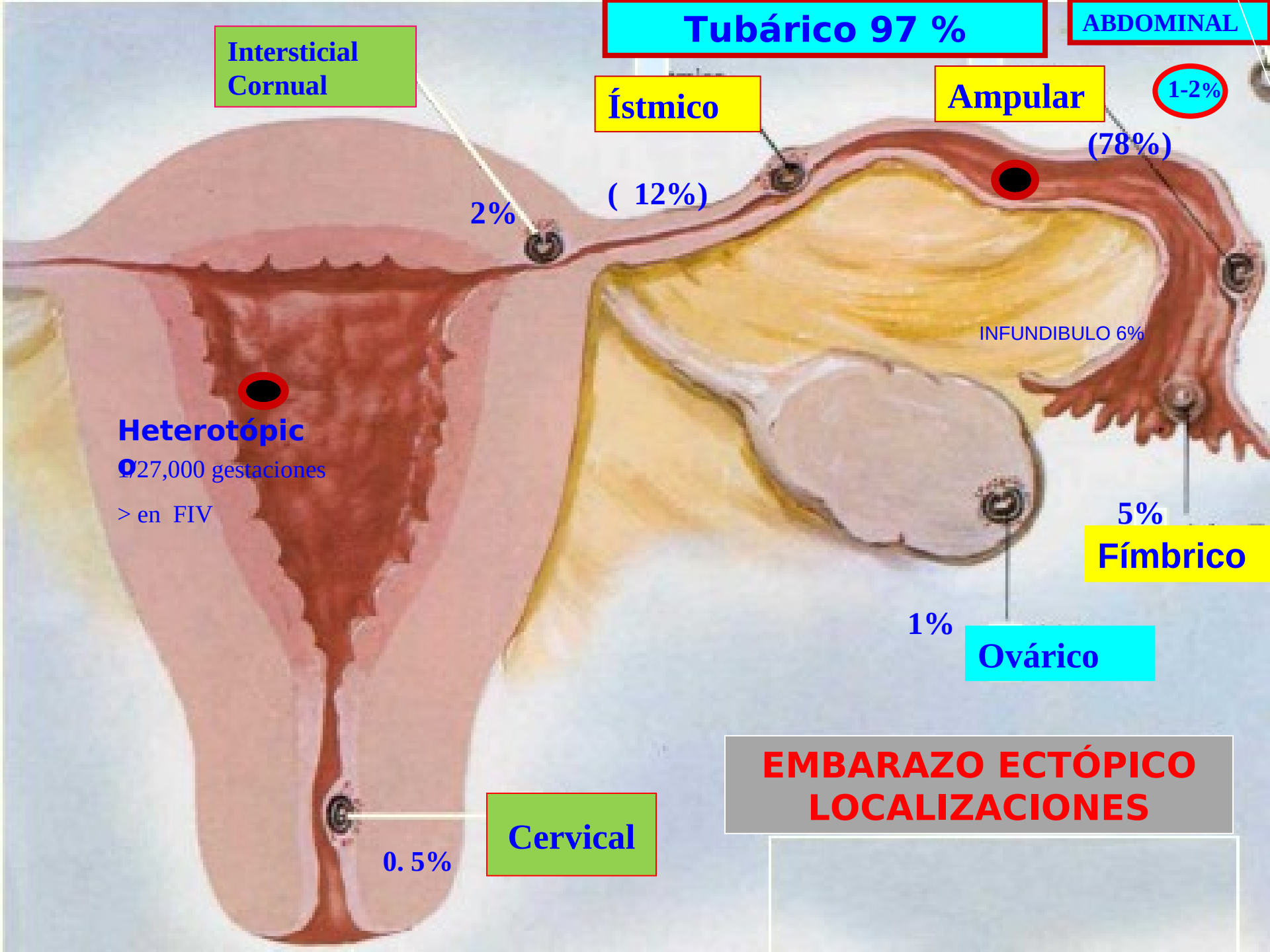
Tubárico 97 %
ABDOMINAL
Intersticial
Cornual
Ístmico
Ampular
1-2%
(78%)
(12%)
2%
INFUNDIBULO 6%
Heterotópic
o
1/27,000 gestaciones
> en FIV
5%
Fímbrico
1%
Ovárico
Cervical
0. 5%
EMBARAZO ECTÓPICO
LOCALIZACIONES

FACTORES DE RIESGO

E. Ectópico Previo
PID
Cirugía Tubárica
Infertilidad
Uso de DIU (Causa Controversial)
Fertilización in Vitro
Kartegener’s Syndrome
Anomalías Embriológicas (divertículos)

EMBARAZO ECTÓPICO

DIAGNÓSTICO

A.- LA ANAMNESIS

1.- Síntomas y signos : asintomática y hallazgo fortuito hasta abdomen agudo quirúrgico con shock hipovolémico.

AMENORREA. 25% no hay antecedentes de amenorrea.

EMBARAZO ECTÓPICO

- **HEMORRAGIA:** Escasa, de color marrón oscuro y puede ser intermitente o continua.

- **DOLOR ABDOMINAL Y PELVIANO:** La hipersensibilidad a la palpación abdominal y al examen vaginal (al movilizar el cuello).
- **MASA PELVIANA**: 20 % de las pacientes ; varia en tamaño y consistencia.
- **HEMATOCELE PELVIANO**: El derrame de sangre se acumula en la pelvis más o menos bloqueada de adherencias , originando un hematocele pelviano.

EMBARAZO ECTÓPICO

- CAMBIOS UTERINOS: El útero puede ser empujado hacia un lado por una masa ectópica.

- TEMPERATURA, PRESIÓN SANGUÍNEA Y PULSO.

EMBARAZO ECTÓPICO

EXAMEN FÍSICO:

1. Palidez
2. Masa anexial dolorosa a la palpación
3. Sangrado vía vaginal
4. Útero regular, blando
5. Casos complicados, abdomen agudo quirúrgico (E.E. roto) dolor intenso, Blumberg (+), hipotensión, taquicardia, Shock hipovolémico.

EMBARAZO ECTÓPICO

B. - LABORATORIO:

- Grupo y Rh, Hemograma (leucocitosis); Hb, Hto. (bajo) ; Perfil coagulación
- Pruebas cruzadas
- Pruebas urinarias de embarazo. HCG (500-800 mUI/ml).
- Pruebas de gonadotropina coriónica sérica (B-HCG).
- La BHCG positiva en el 100% de ectópicos
- Progesterona sérica. Concentración sérica media E.E.es más baja que embarazo intrauterino. (25ng/ml no es EE; < 5ng/ml sugiere embarazo intrauterino con feto muerto o un EE)
- Marcadores séricos: Factor Crec Endotelial vascular, ACE. Ca 125, Cinasa de creatinina; Fibronectina fetal

EMBARAZO ECTÓPICO

C.- ECOGRAFÍA: Endovaginal y Abdomino pélvica (útero vacío, tumor anexial y derrame en el F.S. Douglas)

D. - Culdocentesis: positiva para hemoperitoneo

E.- LU biópsico: solicitar biopsia por congelación para Fenómeno Arias Stella y ausencia vellosidades coriales

F. - Laparoscopia y/o Laparotomía



Útero y anejo derecho que presenta un saco gestacional con feto en su interior (LCN=71mm). 14 ss IIT


Trompa con Embarazo
útero
EMBARAZO ECTOPICO

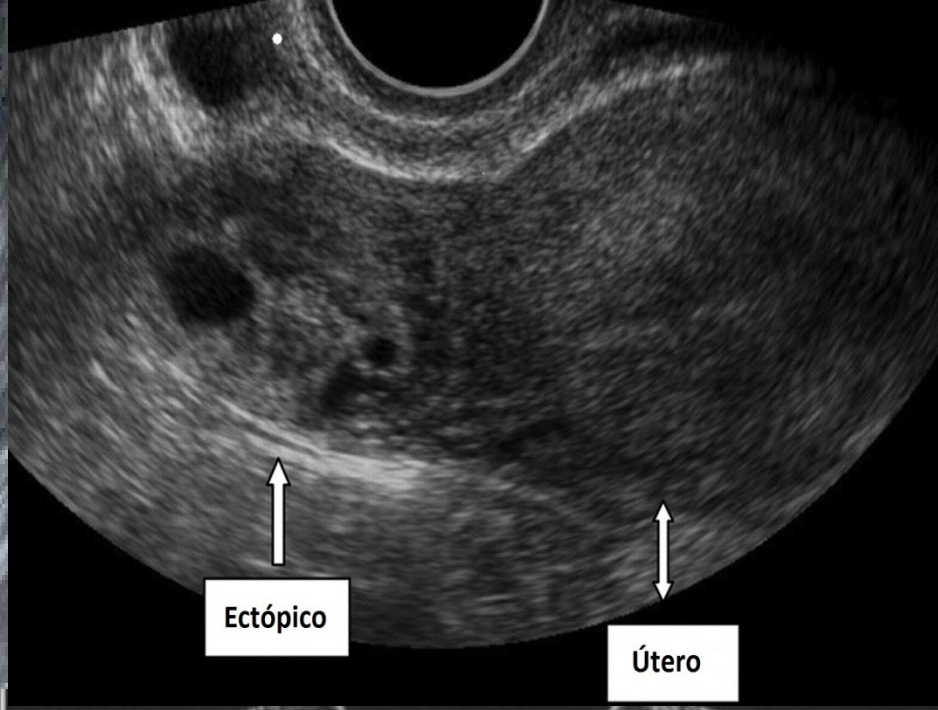
Ectópico
Útero


EMBARAZO ECTOPICO Y
HEMATOMA
HEMATOMA
SAC
UT


UTERO
ECTOPICO
UTERO

EMBRIONES EXTRAUTERINOS

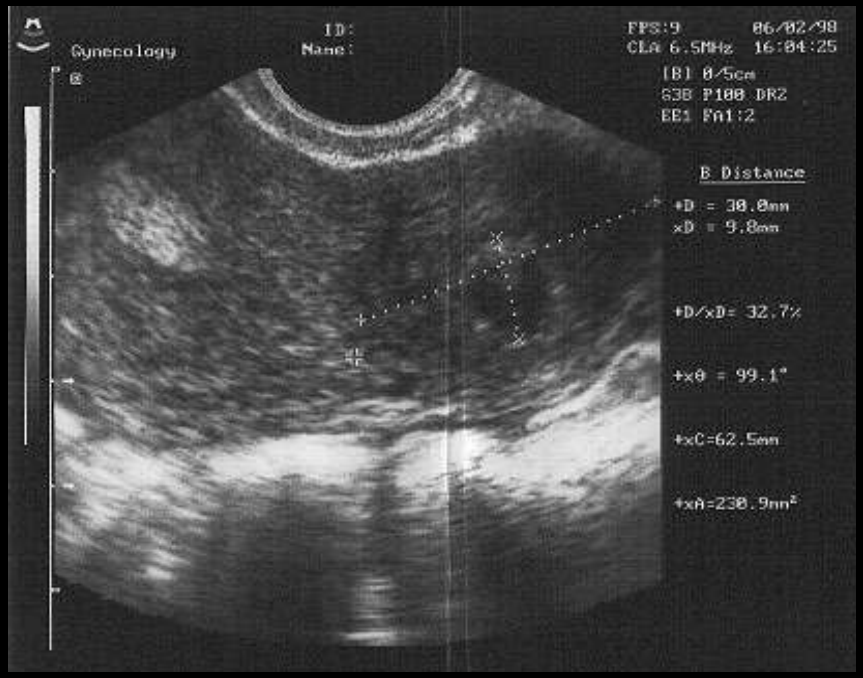

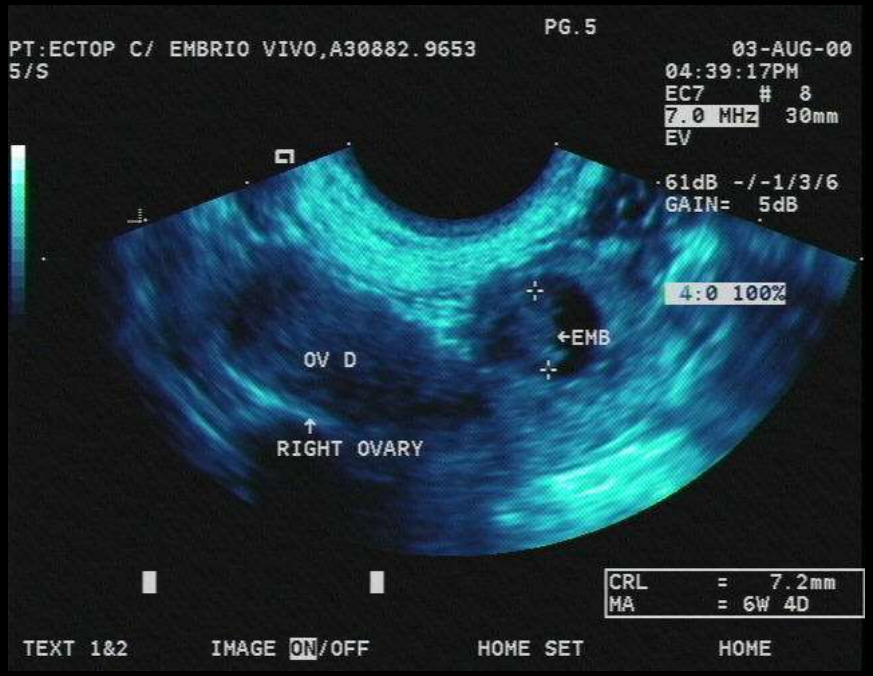



SG. con embrión en zona de cicatriz de cesárea y 2 zonas endometriales sin gestación en su interior. Útero de aspecto bicorne con línea endometrial engrosada en zona cornual izquierda sin SG en su interior, imagen heterogénea en zona cornual derecha sugestiva de hematómetra y una imagen econegativa de 19mm en la zona del segmento correspondiente a la cicatriz de la cesárea previa compatible con SG, en cuyo interior se observaba una estructura sugestiva de vesícula vitelina y un embrión de 8mm con latido cardiaco presente

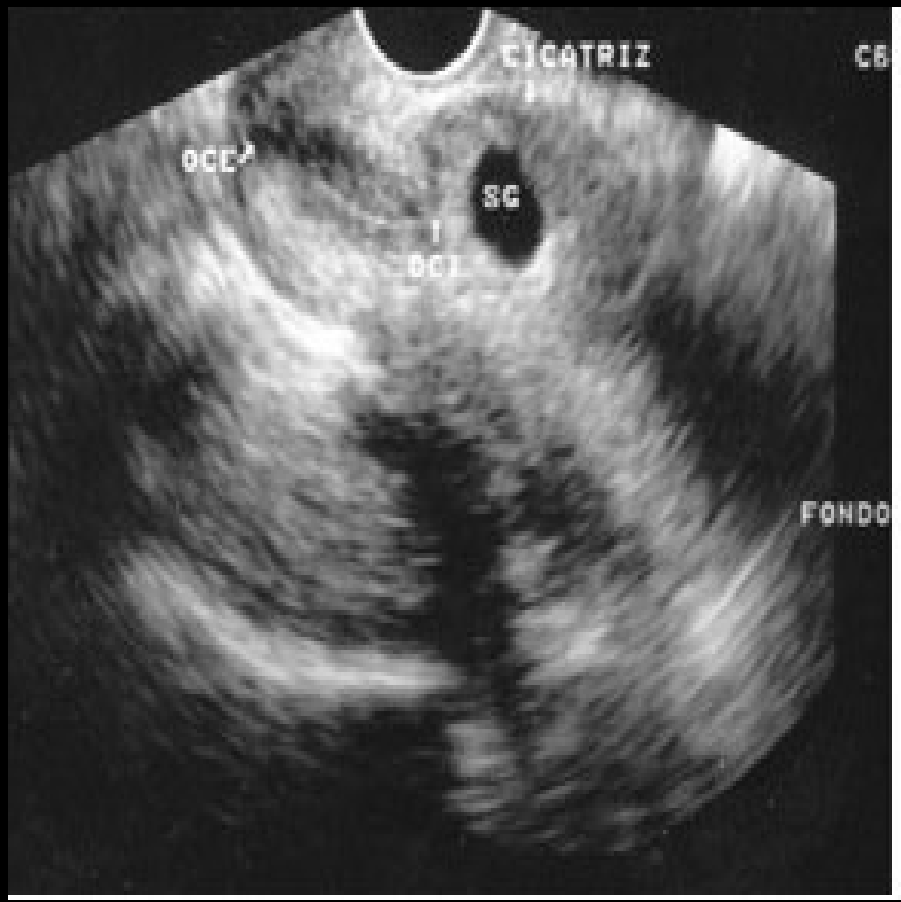



SG. implantado en cara anterior uterina, ocupando cicatriz de histerorrafia, con engrosamiento trofoblástico dentro de la cicatriz y caudal en relación a OCI (OCE=orificio cervical externo; OCI=orificio cervical interno; SG=saco gestacional; SV=saco vitelino; TR=trofoblasto).



Formación de 51 x 42 mm adyacente al ovario (embarazo tubárico izquierdo)
Se aprecia una pequeña cantidad de líquido libre en el saco de Douglas



Embarazo ectópico ístmico con invasión trofoblástica de cicatriz uterina, con LCF (+), bradicárdico, LCN de 6mm. Eco seriado (metotrexato 50mg/m2 por vía sistémica, monodosis)

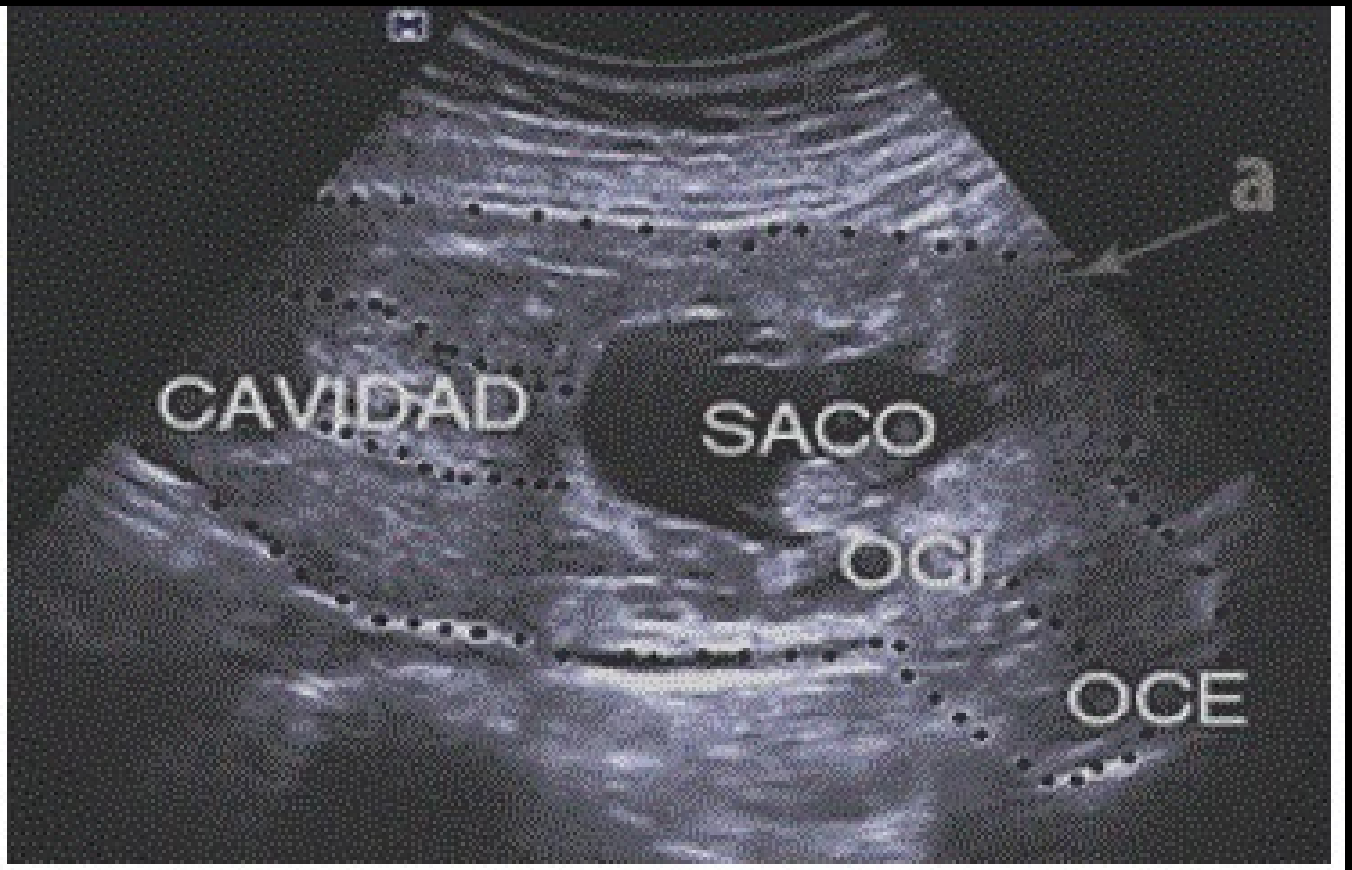

Figura 1. Embarazo de 9,4 semanas: saco gestacional cuyo trofoblasto está implantado en zona de cicatriz de cesárea previa (Fuente propia).
a) área de cicatriz.

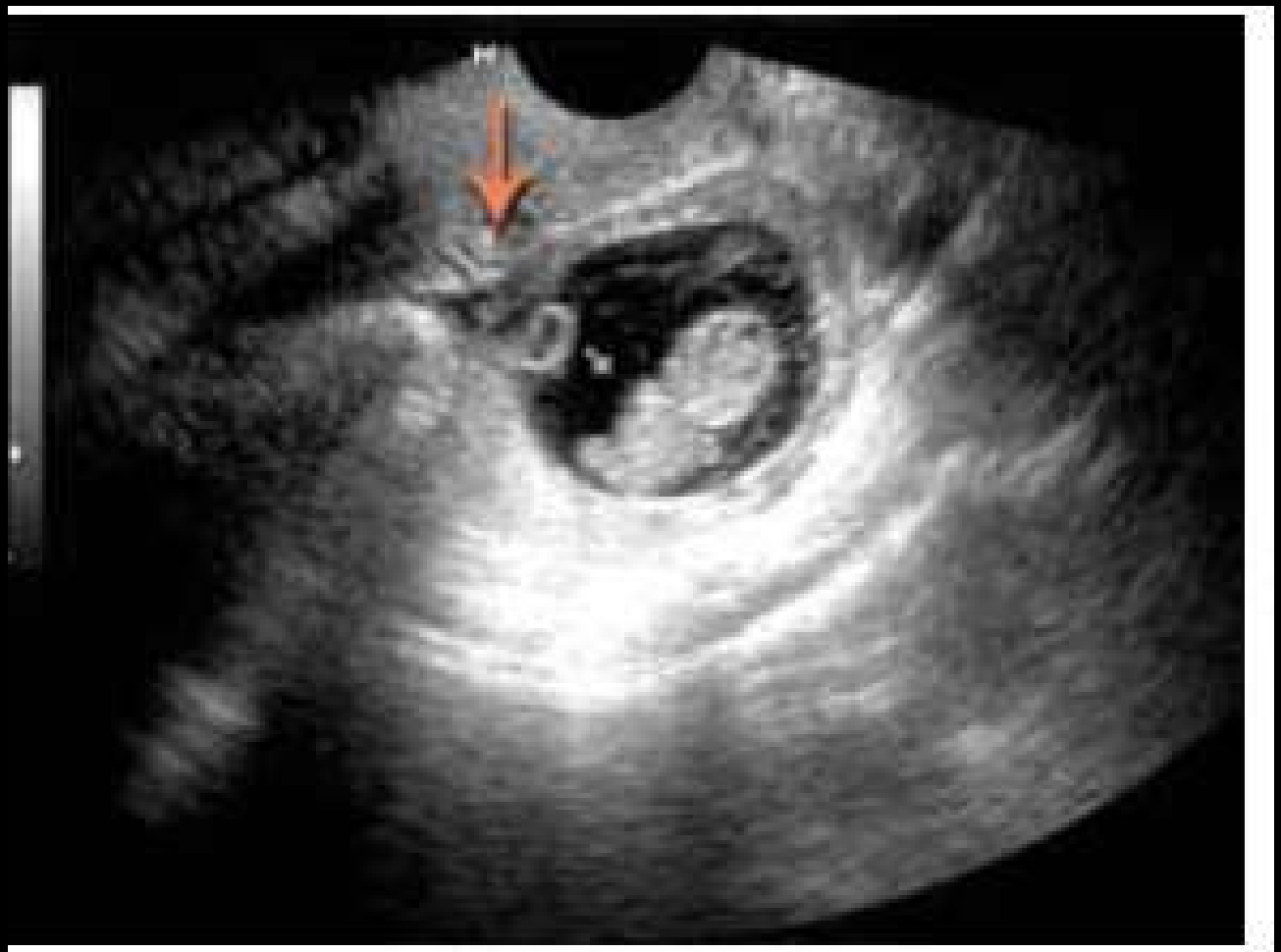

Fig. 18.8. Imagen típica de embarazo tubárico. Obsérvese el embrión completo y la vesícula vitelina. El útero se halla por encima de la tumoración, señalado por la flecha



TROMPA IZQUIERDA, TRES POLOS EMBRIONARIOS.



LIQUIDO LIBRE FSD

EMBARAZO ECTÓPICO

HALLAZGOS ECOGRÁFICOS EN EL EMBARAZO ECTÓPICO

ECO TRANSVAGINAL : Transductores de 5 - 6.5 -7.5 Mhz

1. Ausencia de SG intraútero con títulos de BhCG de 1000-1500 UI-L
2. Si se emplearon técnicas de FIV se deberá descartar Embarazo heterotópico.
3. Masa anexial anormal que puede tener :

EMBARAZO ECTÓPICO

- SG típico con vesícula vitelina
- LF presentes en anexo tumoral, cuando niveles de BhCG son > 10,000 UI-L >Ruptura
- Hematosalpinx, aislado o asociado al SG
- Hemoperitoneo ocupando el fondo de saco de Douglas (Dx. tardío)
- Ectópico Cornual con saco excéntrico y escasa pared
- Seudo saco por hemorragia endometrial no tiene ecos vasculares típicos del SG

EMBARAZO ECTÓPICO

NIVEL DISCRIMINATIVO DEL EMBARAZO NORMAL

EXAMEN	EDAD GEST	SACO GEST	BHCG
Eco TV	4-5 sem	3 a 5 mm	800mU
Eco Pélvica	5 sem	5 a 10 mm	1800mU

El umbral de visibilidad ecográfica del saco gestacional Endouterino:

Eco TV: 500 a 1000mUI/ml BhCG

Eco Pélvica: 1000 a 2500mUI/ml BhCG

Si BhCG ES >= 1000mUI/ml y un útero vacío → D/C Embarazo Ectópico





EMBARAZO ECTÓPICO CERVICAL A 2 cm DEL ORIFICIO CERVICAL INTERNO.



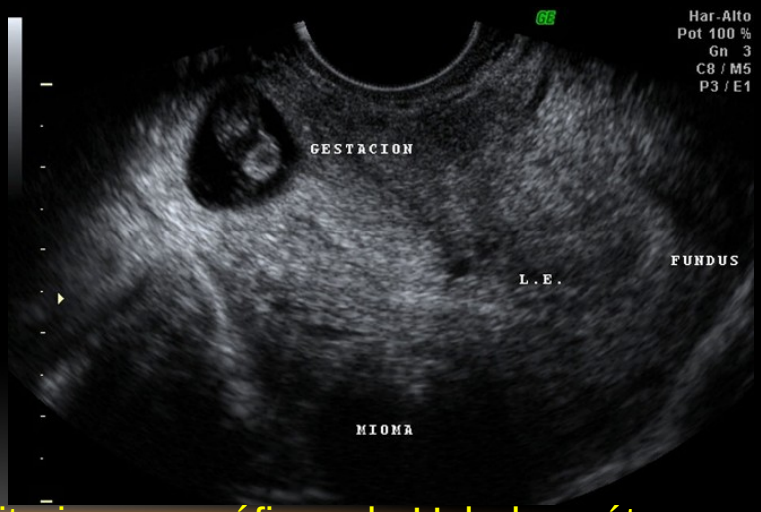

criterios ecográficos de Ushakov: útero vacío, saco gestacional en el cuello cervical a 12 mm del orificio cervical externo, y embrión con FCF positiva) 8.5 SEG.

EMBARAZO ECTÓPICO

DIAGNÓSTICO INMUNOLÓGICO DEL EMBARAZO

- Hormona BHCG : glucoproteina del Sincitiotrofoblasto
- Detectable en sangre desde el día de implantación
- Se duplica cada 48 horas hasta la 7º semana
- Relaciones con ecografía:
  - hCG>1,000 mUI/ml → saco gestac. visible ECO TV.
  - hCG>2,500 mUI/ml → saco gestac. visible ECO TA.
  - hCG>7,000 mUI/ml → visible vesícula vitelina.
  - hCG>10,000 mUI/ml → visible embrión y LF presente.

ß-hCG

a) ß-hCG se eleva al doble cada 48 horas (entre los 5 y 25 días)
b) Si Aumenta < 66% cada 48h considerar Embarazo Ectópico
c) Niveles de no ruptura (1190mIU/ml) y de ruptura (4116mlu/ml)
d) Embarazos ectópicos con bajos niveles es raro que se rompan
e) Único valor no ayuda, mejor si es hecho por el mismo laboratorio
f)Nunca excluye el Embarazo Ectópico
g)Al mes 100 UI/I luego nivel Máx.: 10 ss de Gest. 50,000 a 100,000 UI/l
Baja : 20 ss de Gest 10,000 a 20,000 UI/l

Niveles altos BHCG (100,000 a 200,000) : E. Germelar , Mola hidatidiforme.

Niveles bajos BHCG E. ectópico ; Detención temprana de gestación.

Seguimiento : Duplica cada 2 días en niveles de 1200 UI/l
Duplica cada 3 días en niveles de 1200 a 6000 UI/l
Duplica cada 4 días en niveles > de 6000 UI/l

EMBARAZO ECTÓPICO

- El 75% de EE. tienen BHCG < 2000mUI/ml y saco gestacional intrauterino ausente (eco)
- Entre los 5 a 25 días de concepción normal, la BHCG se duplica cada 48 horas.
- Los sacos gestacionales anormales y los embarazos ectópicos no producen concentraciones normales de BHCG.
- Cuando la BHCG es menor de 2000mUI/ml y forma meseta o disminuye por 2 ó más días, será diagnóstico de embarazo no evolutivo o frustro.

EMBARAZO ECTÓPICO

ENDOMETRIO DECIDUAL (GESTACIÓN)

- Visible desde antes de la cuarta semana.
- Es hipertrófico (engrosado) de 15 mm o más.
- Es ecogénico (imagen hiperecoica)
- Presente en gestación intrauterina y ectópica.
- Primer signo indirecto de gestación.
- Diferenciar del endometrio de fase lútea tardía.
- Endometrio lineal, atrófico o hipoecogénico: poco probable gestación.

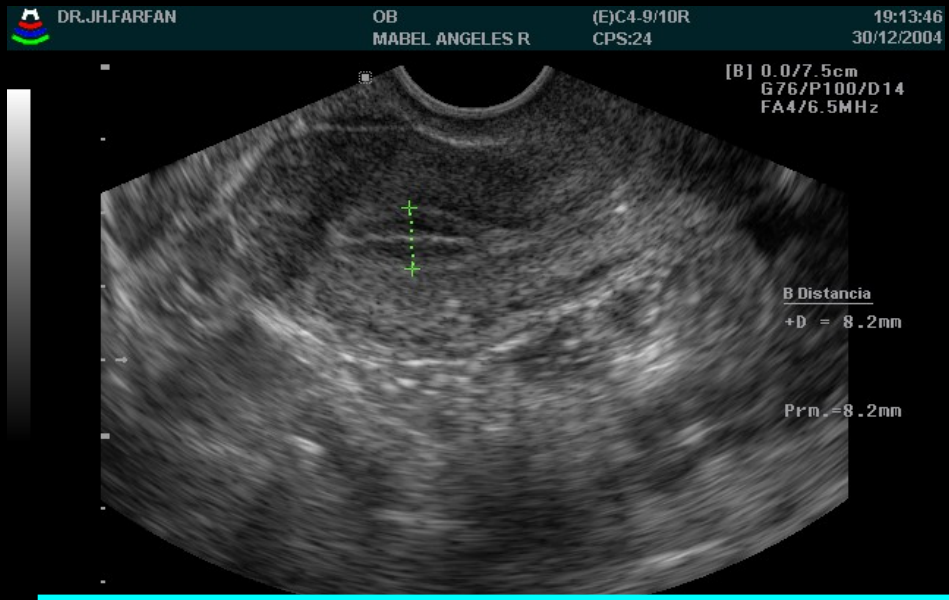

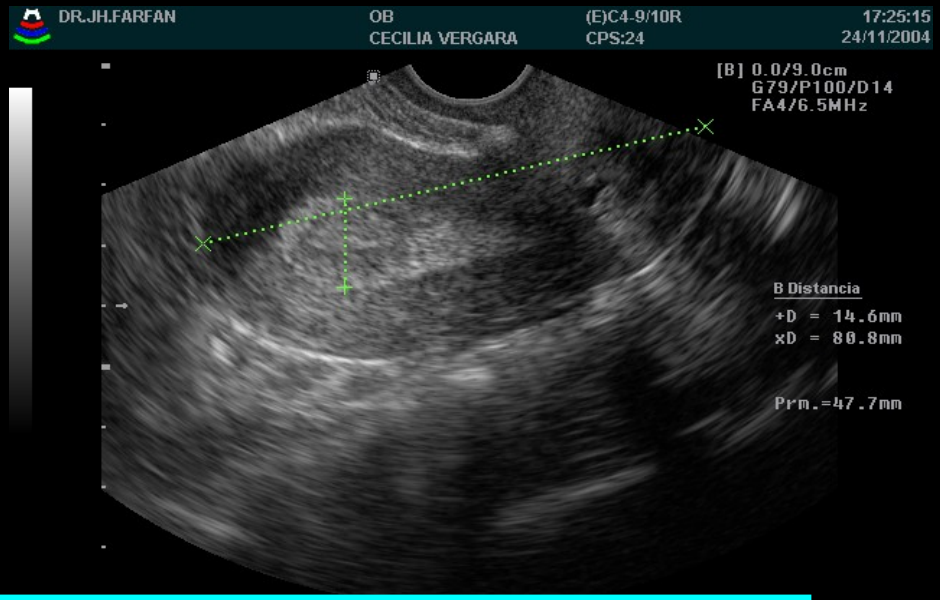

ENDOMETRIO PROLIFERATIVO - ENDOMETRIO SECRETOR

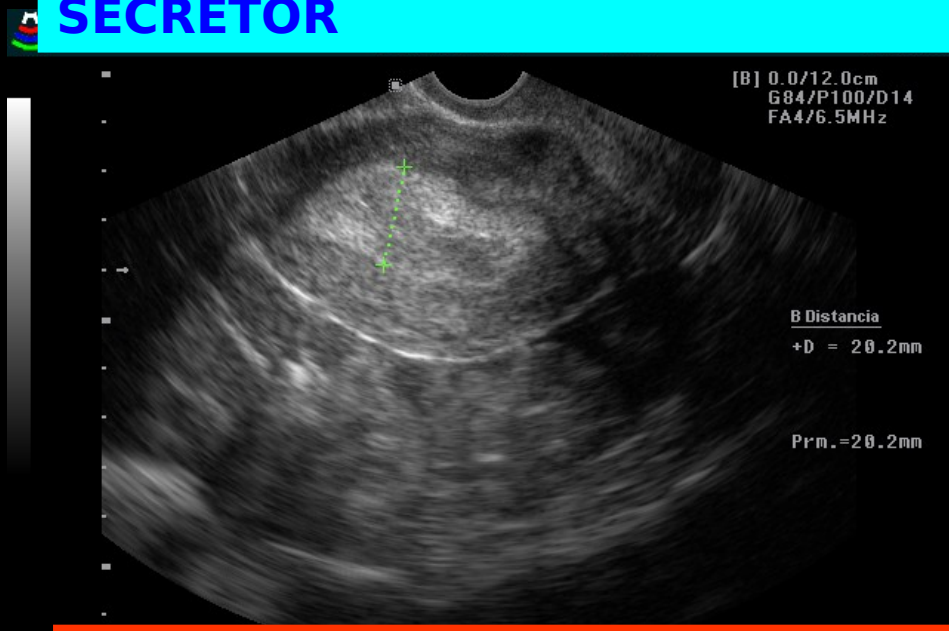

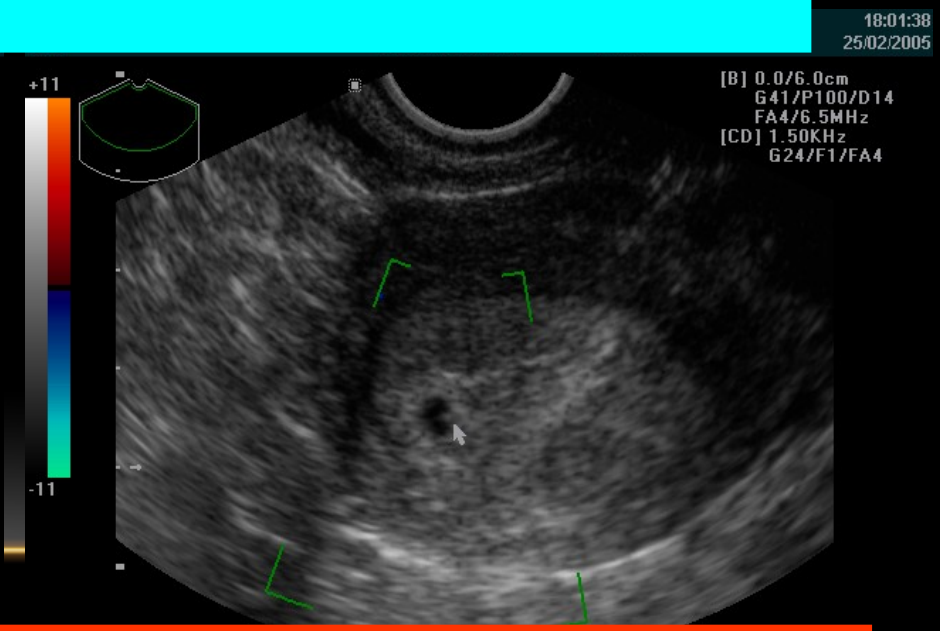

ENDOMETRIO DECIDUAL - GEST INTRAUT PRECOZ

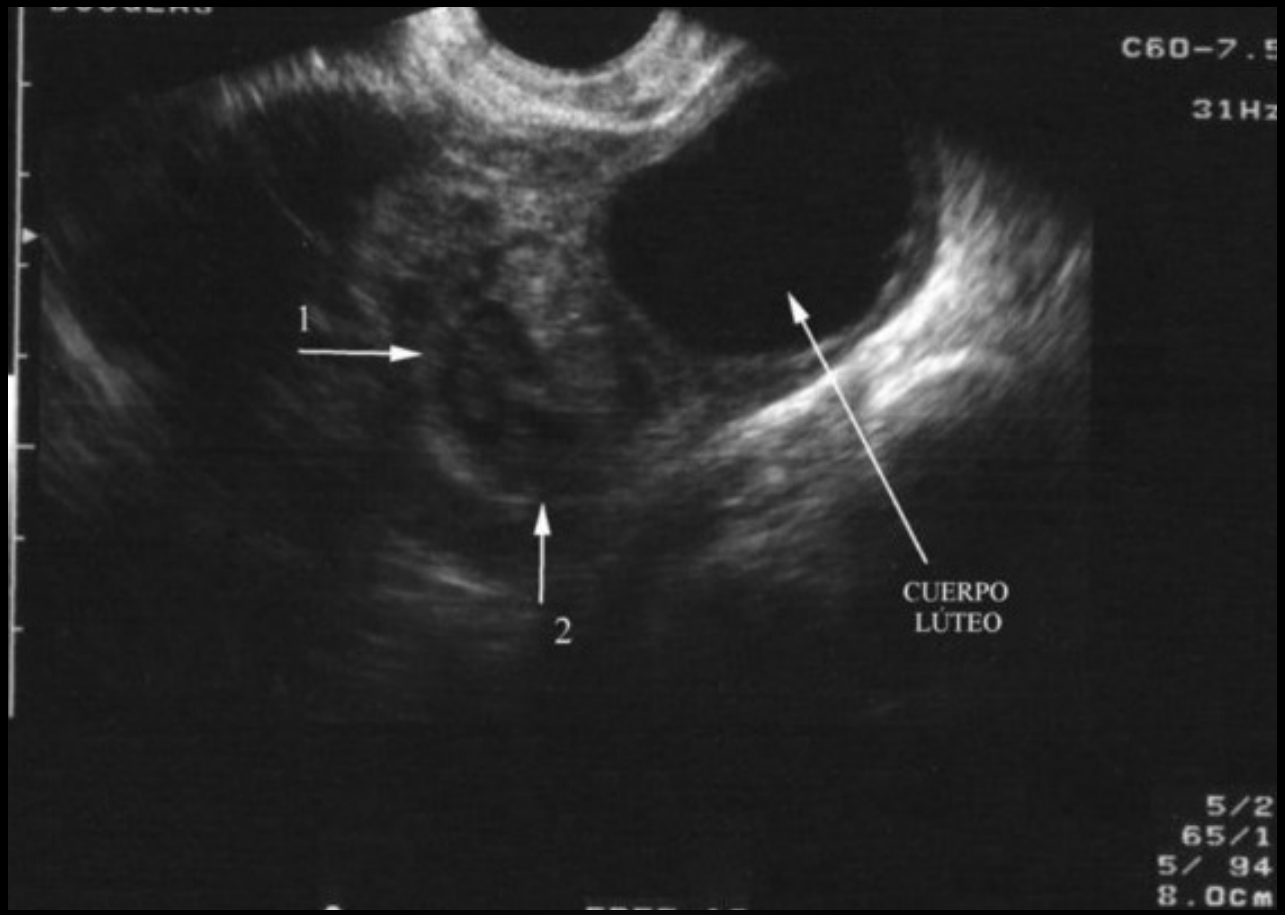

Ecografía transvaginal. Cuerpo lúteo derecho adyacente a los embarazos tubáricos

SIGNOS ECOGRÁFICOS



SACO GESTACIONAL (4 – 5 ss)



PSEUDO SACO 8% DE LOS EE (Hill,1990)



A

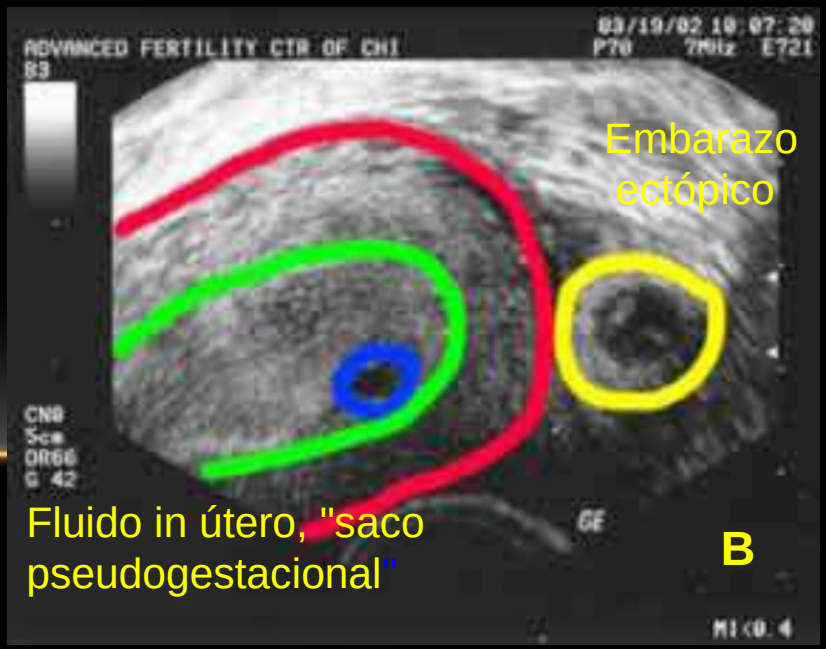

Fluido in útero, "saco pseudogestacional"

B

EMBARAZO ECTÓPICO

FENÓMENO DE ARIAS-STELLA (1954) : Estudio del endometrio obtenido por legrado biópsico:

- Células agrandadas (ADN)
- Núcleos irregulares
- Hipercromáticos
- Vacuola citoplasmáticas
- Figuras mitóticas
- Núcleos caen en la luz glandular
- No hay vellosidades coriales (pseudo corion)

En el estudio anatomo-patológico de la pieza quirúrgica del EE. sí se encuentran vellosidades coriales.

EMBARAZO ECTÓPICO

PARÁMETROS ECOGRÁFICOS

- Visible Endometrio Decidual → 3.5 – 4ta sem.
- Visible Saco Gestacional → 4ta semana
- Visible Vesícula Vitelina → 5ta semana
- Visible Embrión → 6ta semana
- Visible Actividad Cardíaca → 6ta semana
- Saco Gestacional > 9mm - 10mm debe tener V.V. (3mm)
- Saco Gestacional > 16mm debe tener embrión vivo.
- Embrión ≥ 4mm debe presentar actividad cardíaca.

ULTRASONOGRAFÍA

Puede ser útil ; como no

Zona discriminatoria : TV: 1500-2000 mIU/ml

TA: 6500 mIU/ml

+EIU: Generalmente excluye Embarazo Ectópico

TIPOS DE EMBARAZO	HALLAZGOS POR US
Tubárico (95%)	Gestación extrauterina con vida, masas anexiales, signo del anillo tubárico, signo del anillo de fuego, hemorrágica pélvica.
Intersticial (2-4%)	Saco gestacional (SG) de localización excéntrica, SG rodeado por miometrio adelgazado (<5mm), signo de la línea intersticial.
Ovárico (3%)	B-HGC >1000mlU/ml; trompas normales, SG, vellosidades coriónicas, o quistes atípicos en el ovario, niveles normales de B-HGC después del tratamiento.
Cervical (<1%)	Flujo trofoblástico rodeando un SG en el cérvix, línea endometrial normal, SG en el cérvix con actividad cardíaca, útero en forma de reloj de arena, actividad cardíaca por debajo del orificio cervical interno.
En cicatriz de cesárea	SG localizado en el segmento anterior e inferior del útero, en el sitio de corte de la cesárea previa, miometrio anterior adelgazado por el SG.
Abdominal (Incidencia: 1en 3372 y 1 en 7931 embarazos)	Ausencia de SG intrauterino, SG localizado en la cavidad intraperitoneal, abdominal o hemorragia pélvica.

EMBARAZO TUBÁRICO

Una masa anexial es mas especifica cuando contiene SV o el embrión o cuando se mueve de forma independiente al ovario.
En ocasiones una masa extrauterina no siempre es detectada en UTV.
El signo del anillo tubárico es el signo mas común.

- Es un anillo hiperecoico
- Se relaciona con signo del anillo de juego
- La vascularidad periférica no es un hallazgo especifico.

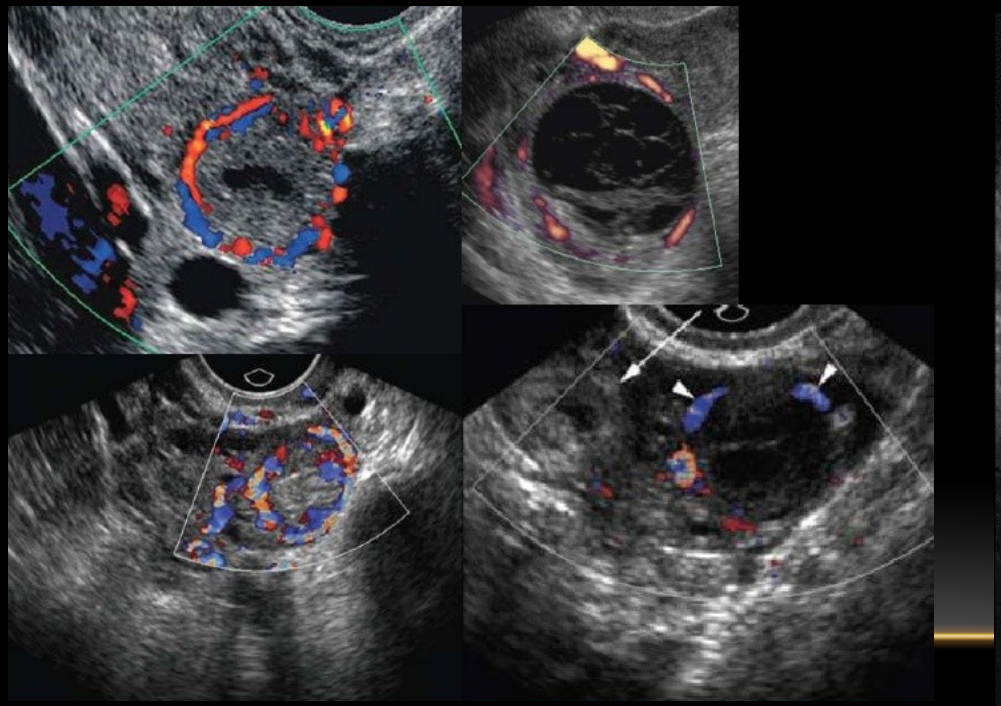

Diagrama del embarazo intersticial.

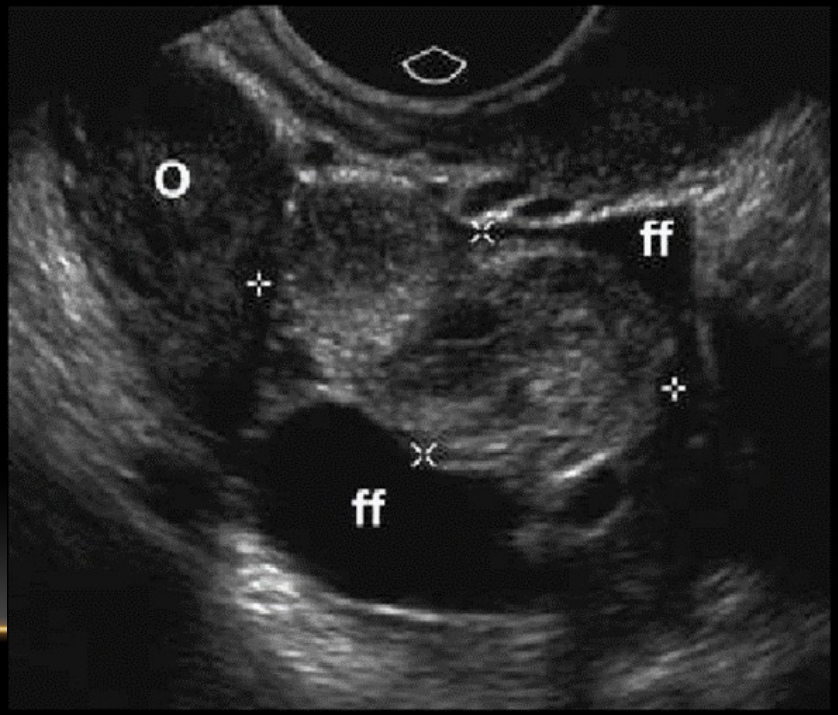

Embarazo Cornual

LOCALIZACION INTRAMURAL O INTERSTICIAL

Antecedente de salpinguectomia y fertilización in vitro
Ocurre cuando el saco gestacional se implanta en el segmento intramiometral de la trompa.
La ruptura produce hemorragia masiva intraperitoneales
Hallazgos:

- Signo de la línea intersticial
  - Situado a una mayor altura del fondo
  - Saco gestacional excéntrico rodeado de miometrio menor de 5 mm.
  - Hallazgo mas especifico es signo de la línea intersticial :
  - Una línea ecogénica que se extiende por arriba del cuerno y rodea el margen intramural del Saco gestacional
  - Tiene un 80% de S y 98 de E

Morbilidad y mortalidad más alta

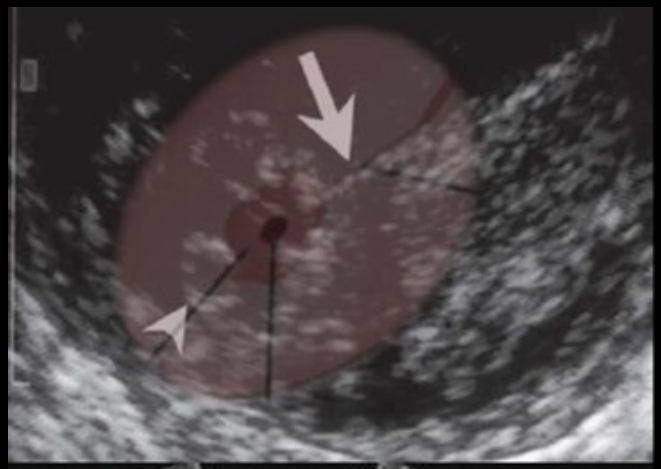

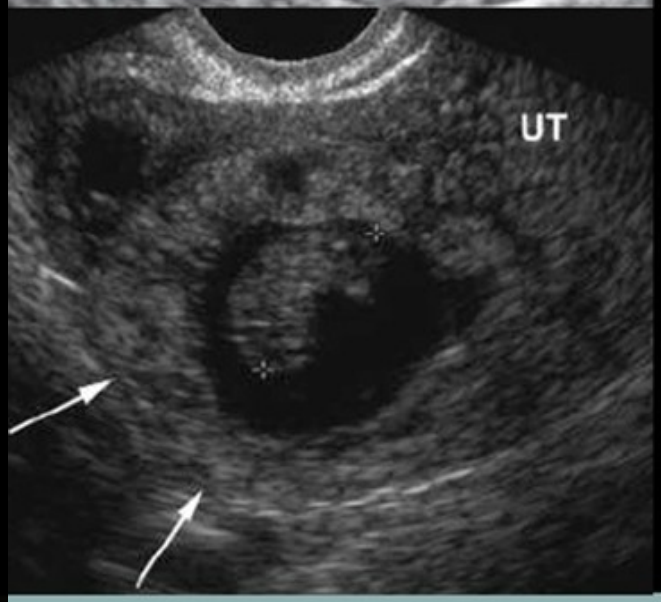



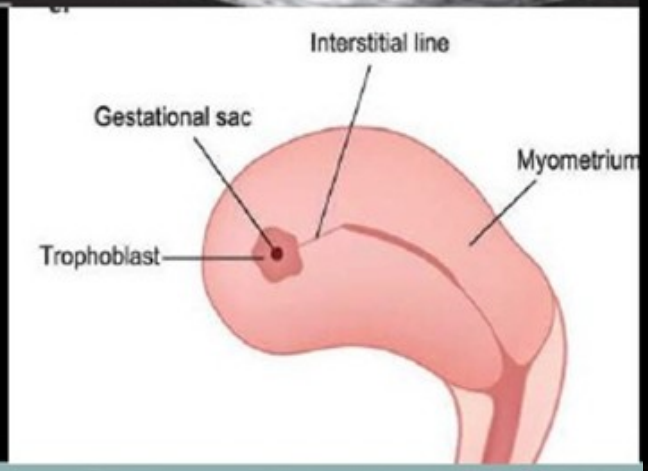

Diagrama del embarazo intersticial.

EMBARAZO CORNUAL

Se refiere a la implantación en un cuerno de útero bicorne o septado; Rara < del 1%

La ruptura de este es catastrófica (hemorragia).

Hallazgos: a.- Saco gestacional rodeado de miometrio menor de 5 mm

b.- Saco gestacional excéntrico.



Embarazo ectópico cornual



Embarazo Cornual ectópico ubicado excéntricamente dentro de la cavidad uterina. Observe la capa delgada de tejido miometrial en la cara lateral del saco gestacional cornual

EMBARAZOS DEL CUELLO UTERINO

Menos de 1% asociada a fertilización in vitro
Se localiza en centro del cuello uterino modifican el canal endocervical.
Imagen en reloj de arena o de 8 conforme el feto se expande en el cérvix.
Se diferencia del aborto en evolución por la presencia de actividad cardiaca. ?

Cuando el SG se visualiza en el cérvix, la manipulación gentil del saco puede ayudar a diferenciar un EE de un Aborto.

Signo de deslizamiento, si se manipula el SG , no es cervical, si esta fijo es cervical.

En estudio Eco Doppler se puede mostrar el anillo trofoblástico el cual es hipervascular



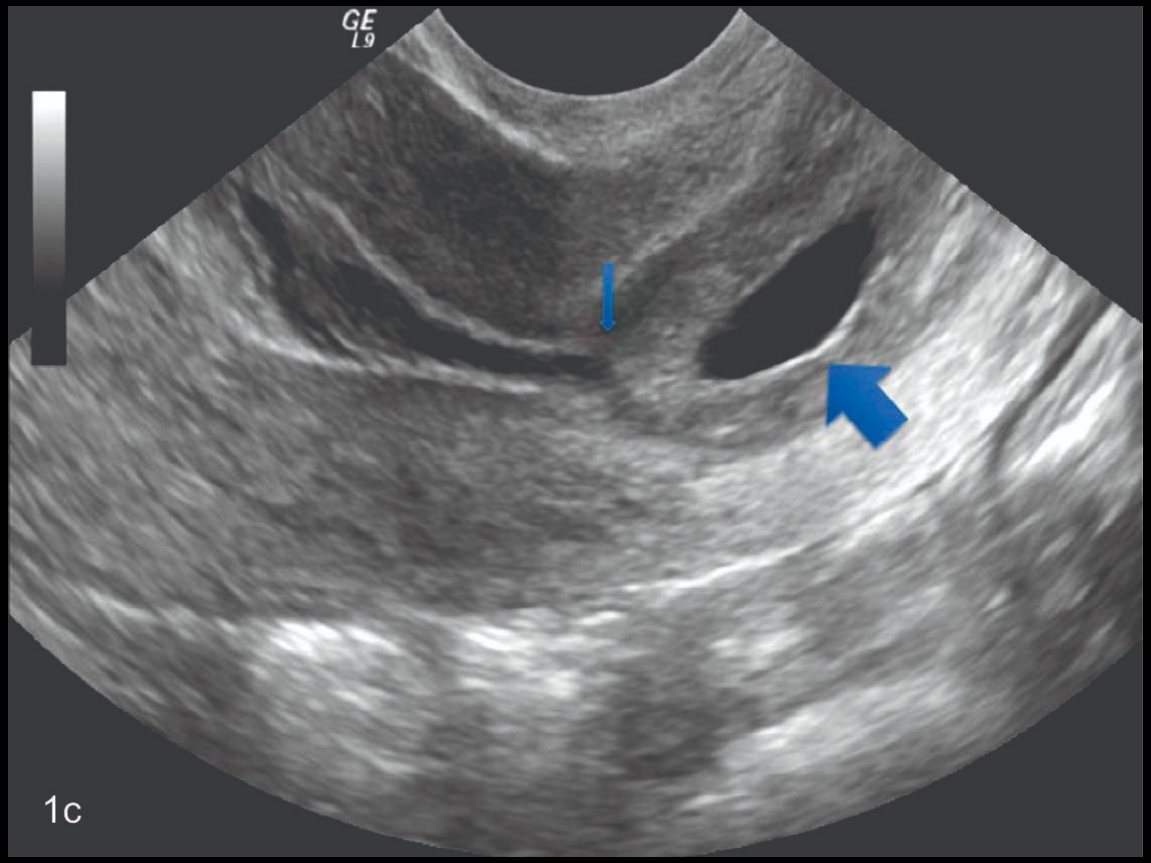

Ecografía trans vaginal evidenciando útero en el plano sagital.
Se observa saco gestacional a nivel cervical (flecha gruesa), y orificio cervical interno cerrado (flecha fina). El endometrio está engrosado.

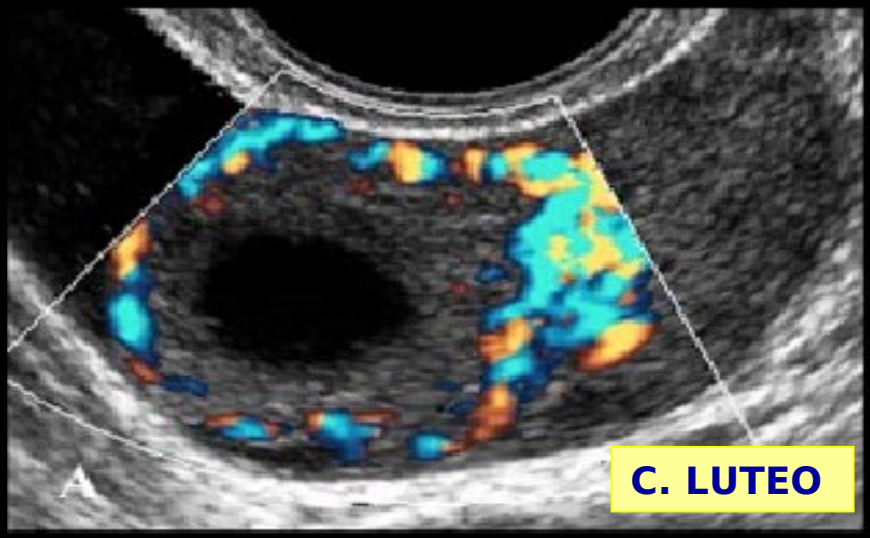

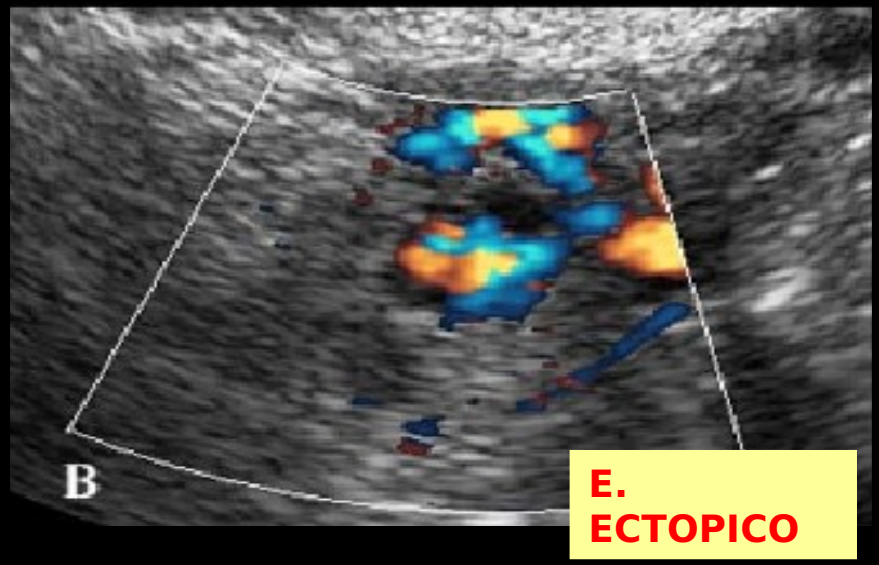

Flujometría Doppler color en el E. Ectópico progresivo:

Emb. Ectópico : IR : 0.→50 →0.45 0.40

Cuerpo Lúteo : IR : 0.→50 →0.45 0.40

B hCG : Aumento progresivo

Embarazo Ectópico progresivo :embrión activo, sangrado activo, dolor anexial - evolución a ruptura =Laparotomía

Embarazo Ectópico regresivo : huevo con embrión inerte, anembrionado - Doppler retrocorial seriado c/48hs con IR > 0.6

- BhCG <1,000mUI/ml = Tratamiento con Metrotexate

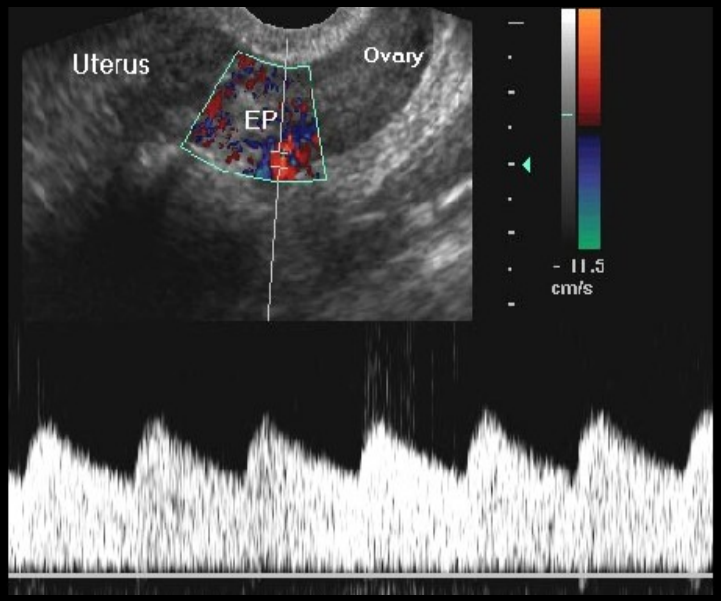



FLUJOMETRÍA DOPPLER COLOR

Cuerpo lúteo de Gestación= IR <0. 5 (Diástole amplia)
Embarazo Ectópico al igual que las neoplasias tiene alto flujo Diastólico (neoangiogénesis) con IR < 0. 5

El anillo trofoblástico de un EE presenta una velocidad alta (PVS de 23 cm/s) y una resistencia baja (IR: 0,15-0,6), mientras que el cuerpo lúteo gestacional tiene baja velocidad (Peak Vel Sist de 15 cm/s) y resistencia baja (IR: 0.39-0.7);

EMBARAZO ECTÓPICO

DIAGNÓSTICO DIFERENCIAL

1. Aborto
2. Tumores pélvicos:
    - Quiste a pedículo torcido

    - Quistes luteínicos
    - Fibromas
    - Hidrosalpinx

EMBARAZO ECTÓPICO

3. Hemorragias y otros procesos:
   - Rotura de bazo
   - Rotura de hígado
   - Rotura de aneurisma
   - Ulcera péptica sangrante
   - Perforación de vísceras abdominales
4. Infecciones:
   - Apendicitis
   - Diverticulitis
   - ITU
   - Cálculo renal



CUERPO HEMORRÁGICO LUTEO

COMO TERMINA EL EMBARAZO ECTÓPICO:

1. Aborto tubario
2. Rotura de la trompa → Hemorragia interna variable.
3. Muerte y reabsorción del producto en embarazo menor de 12 semanas.
4. Embarazo abdominal - Ovárico - Cervical.
5. Embarazo intraligamentario.

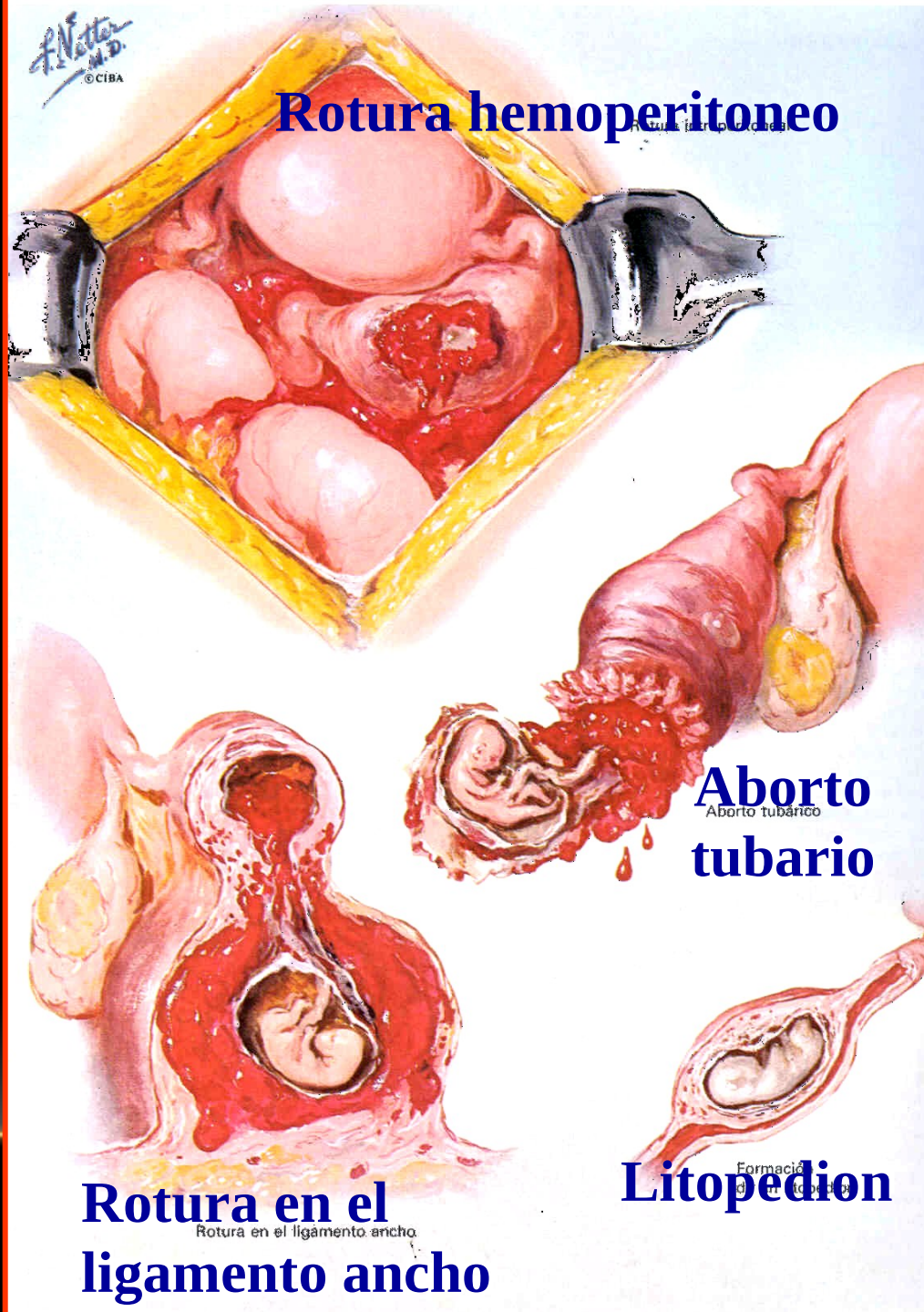



Embarazo ectópico tubárico izquierdo no complicado

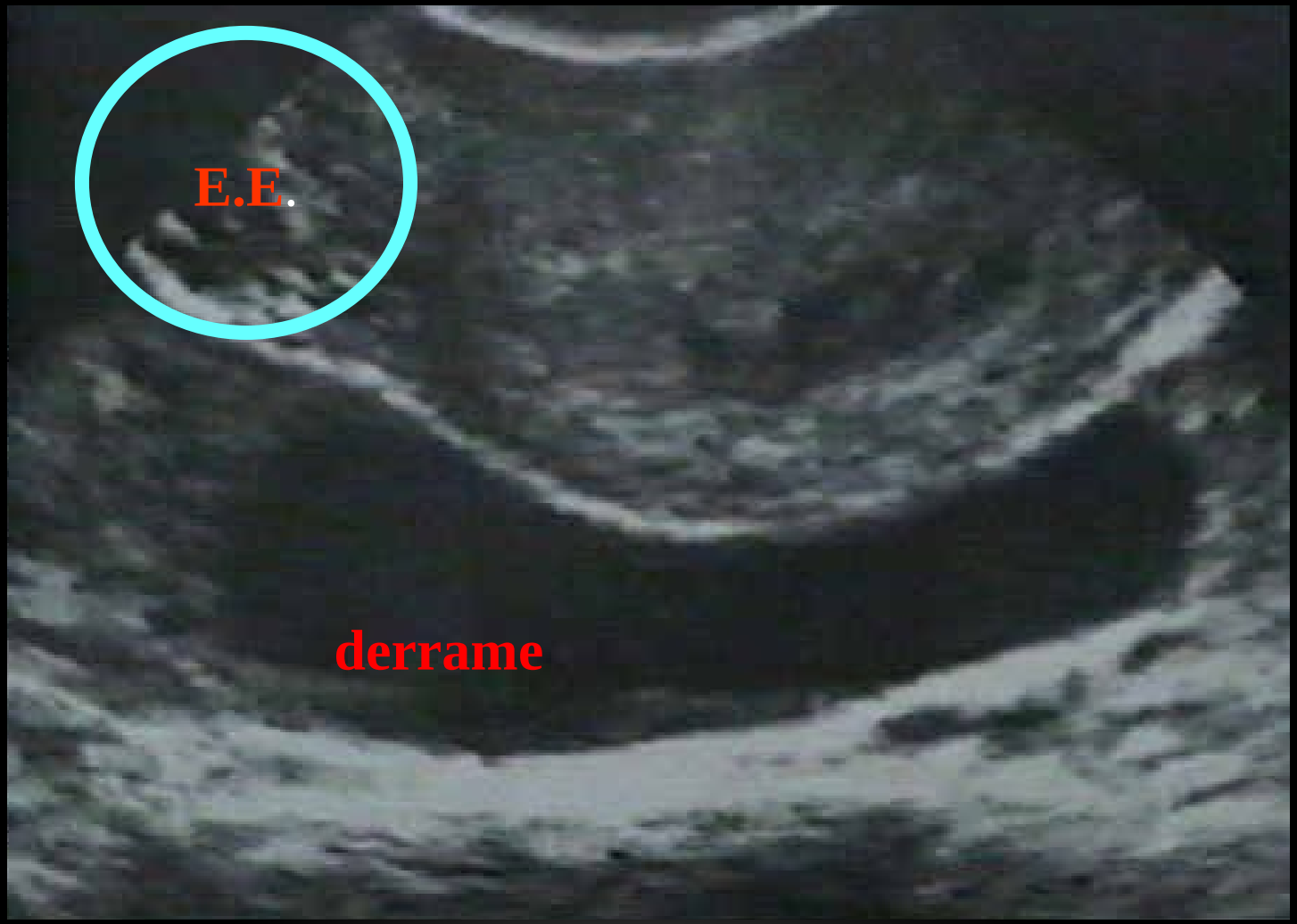

LIQUIDO LIBRE EN FONDO DE SACO DOUGLAS
(HEMOPERITONEO)



Embarazo ectópico tubárico gemelar de 6 ss. Hemoperitoneo

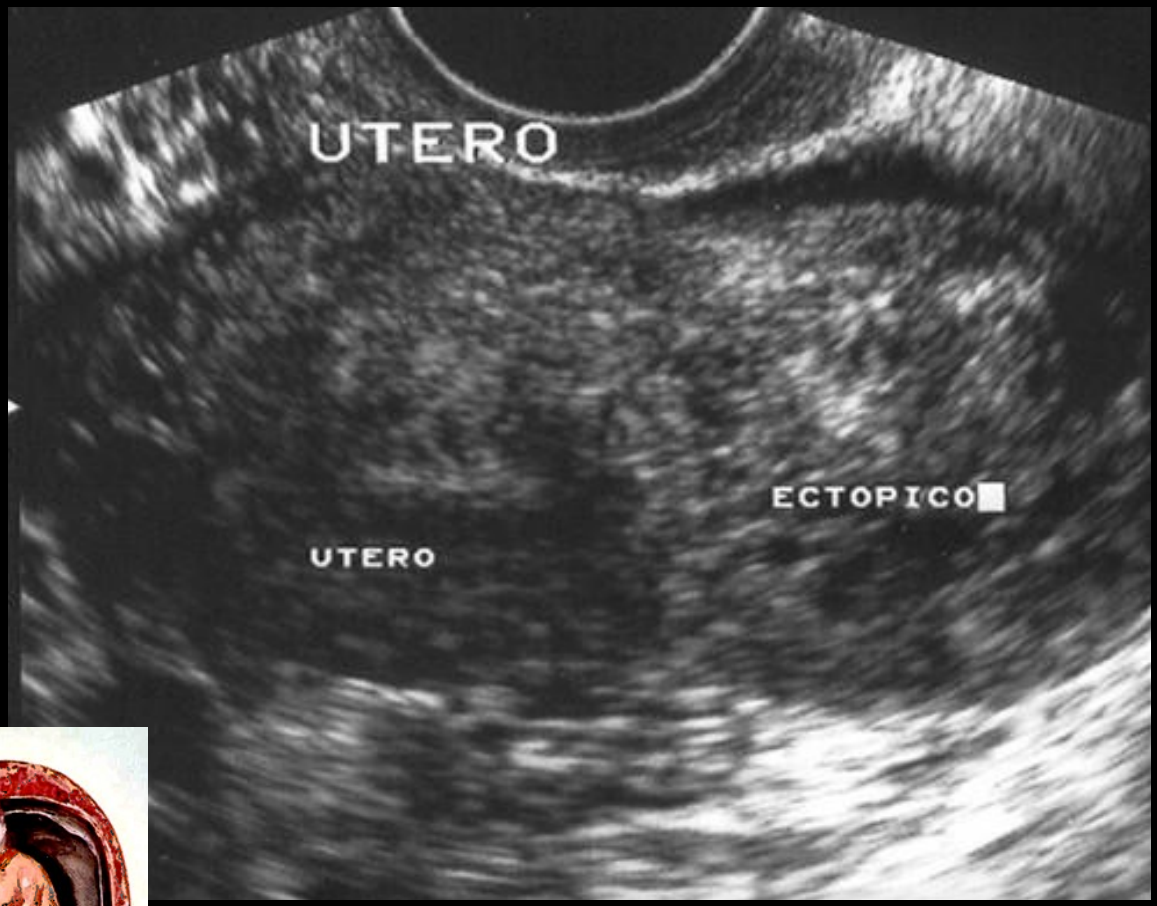
UTERO
ECTOPICO
UTERO







Embarazo ectópico cervical de 7 semanas gran hematometra

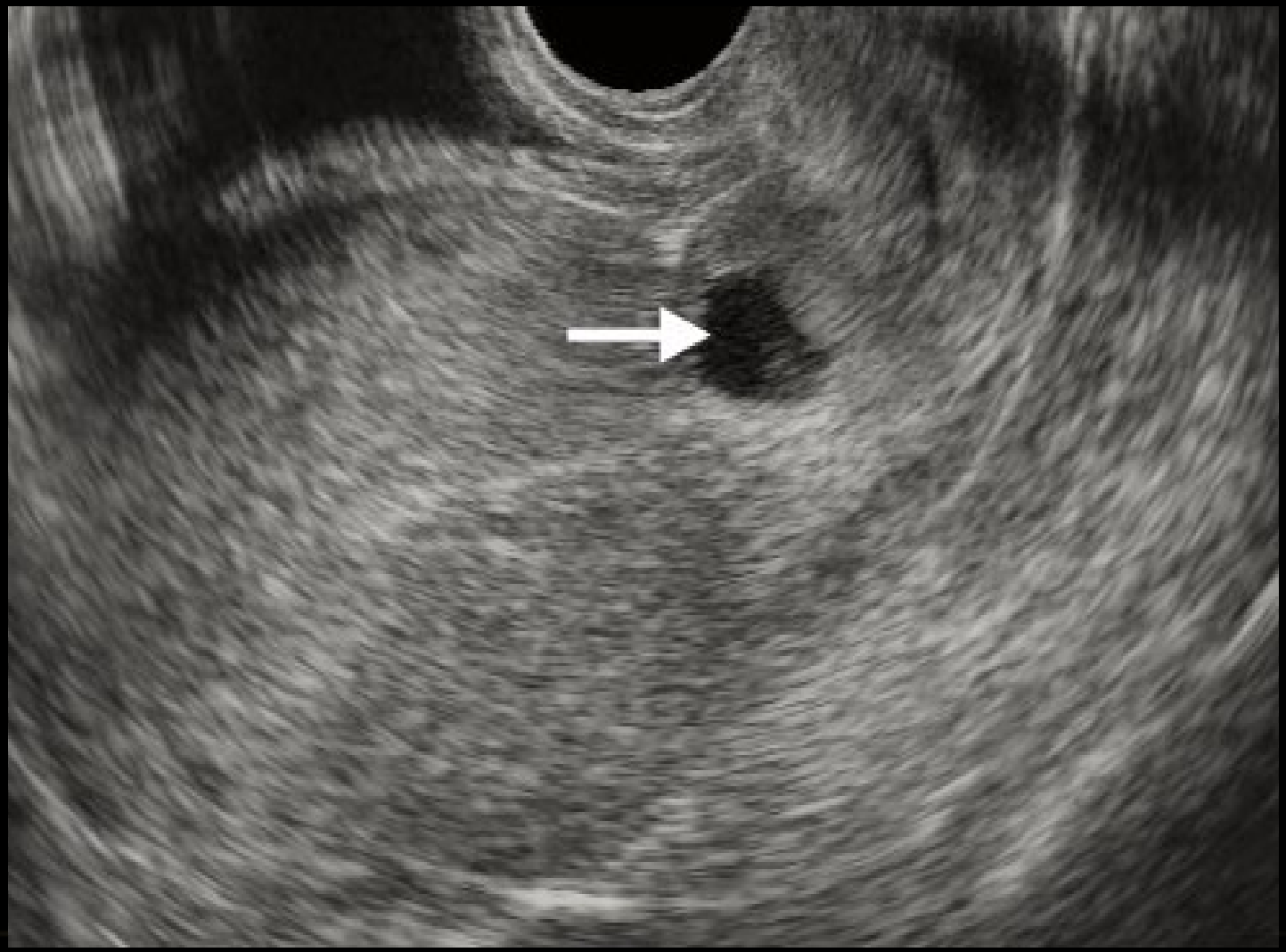

Embarazo ectópico cervical de 7 semanas



Embarazo ectópico tubárico de 10 semanas
Hemoperitoneo



EMBARAZO ECTOPICO CERVICAL

EMBARAZO ECTOPICO CORNUAL

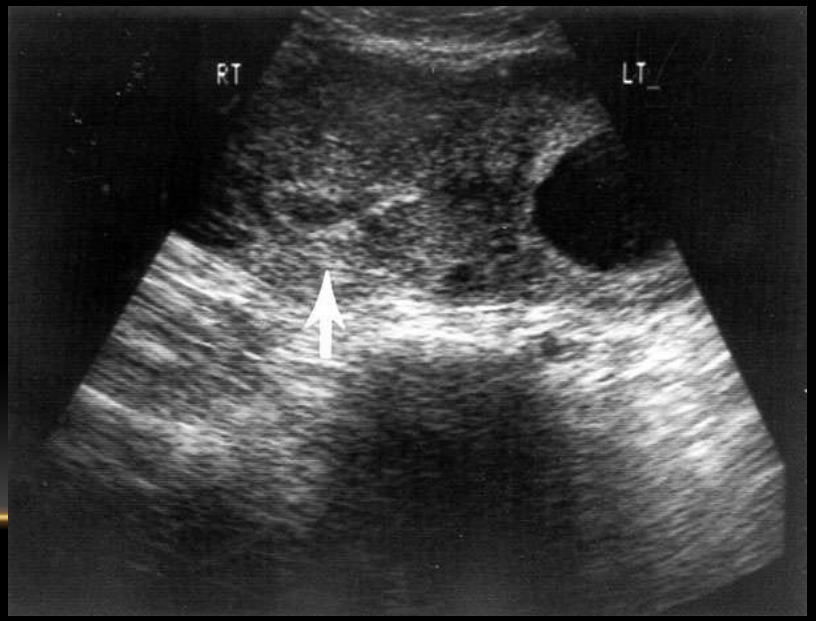

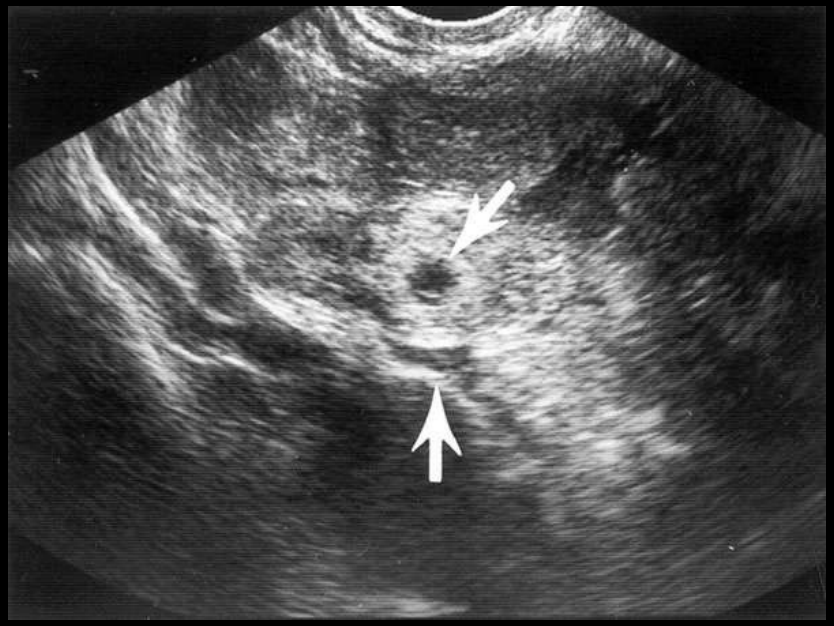

SIGNO DEL ANILLO HIPERRREFRINGENTE

SIGNO DEL HALO DE FUEGO

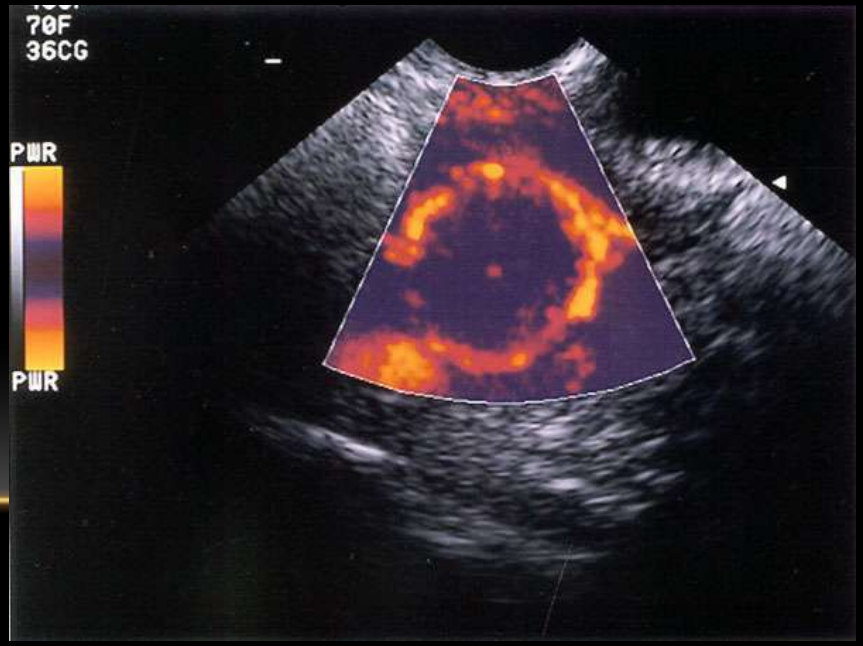



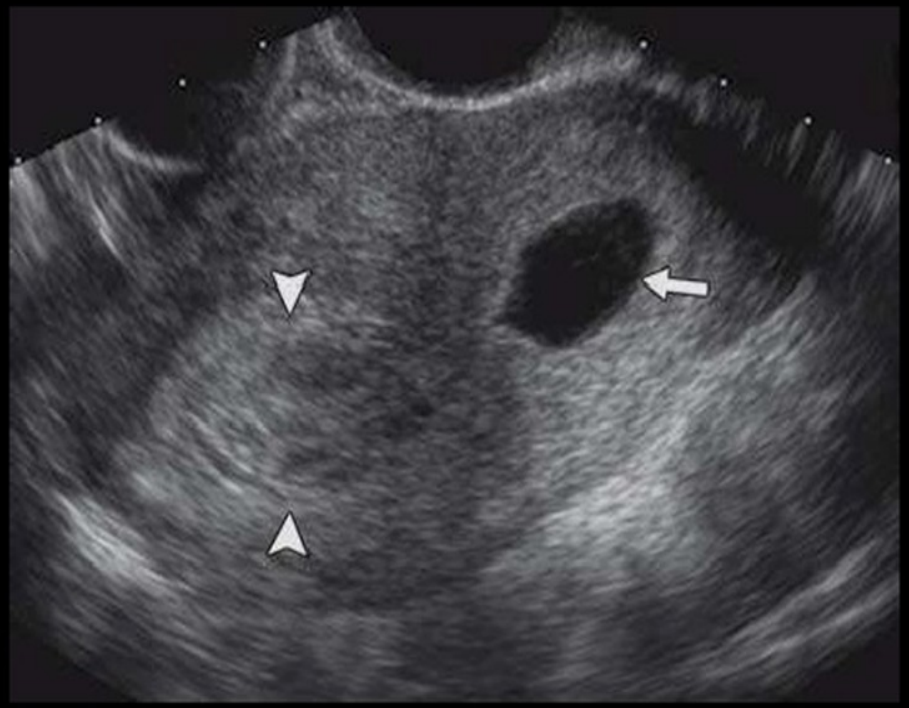

EMBARAZO HETEROTÓPICO:
Embarazo en anexo izquierdo y otro intrauterino de 7 semanas.

EMBARAZO HETEROTÓPICO

EMBARAZO ECTÓPICO

MANEJO:

- Hospitalización
- Vía endovenosa y compensación hemodinámica
- Colocar sonda Foley y cuantificar diuresis horaria

TRATAMIENTO:

A. Médico :

- ClNa 0.9%,expansores plasmáticos, paquete globular o sangre total si Hb< 7gr.
- El tratamiento con Metrotexate condicional a :

  Paciente hemodinámicamente estable,sin derrame en F.S.D

  BhCG < 2,500 UI y gestación < de 6 semanas, S.G <25mm

  Ausencia de actividad cardíaca embrionaria

  Localización tubarica, cornual o cervical

  No contraindicación para uso de metrotexate.

  Metrotexate vía IM: días 1-3-5-7

  1 mgr/Kg. de peso/día más Acido fólico (Leucovorin): dias 2-4-6-8

  0.1 mg/Kg. de peso/ día vía IM. Control hematológico,TGO-TGP

EMBARAZO ECTÓPICO

B. QUIRURGICO:

1.- Ectópico tubárico : Cirugía Laparoscópica o laparotomía con salpingostomía lineal o salpinguectomía parcial o total. Verificar el estado del anexo opuesto.

2. Ectópico Cornual o intersticial:

-Resección cornual + reparación del defecto

-Salpinguectomía del lado comprometido

-Histerectomía abdominal en caso de rotura uterina, conservar ovarios.

3.- En el ectópico ovárico : Salpingooforectomía

4.- Embarazo ectópico Abdominal:

-Remover el feto y membranas, ligar cordón en base placentaria y dejar la placenta in situ.

- Irrigar la cavidad abdominal con solución salina
- No practicar apendicectomía. Dejar dren, si es necesario.
- Aplicar inmunoglobulina Anti Rh, en las gestantes Rh(-)



GESTACIÓN ECTÓPICA CERVICAL TRATADA POR PUNCIÓN ECOGUIADA INTRASACULAR DE METOTREXATO ASOCIADO A ADMINISTRACIÓN SISTÉMICA

Gestación ectópica cervical. Cavidad endometrial vacía, apreciándose en tercio cervical superior , a la altura de arterias uterinas, un saco gestacional de 30 x 27 mm con embrión vivo de 8 semanas de gestación.

IMAGEN LAPARASCÓPICA



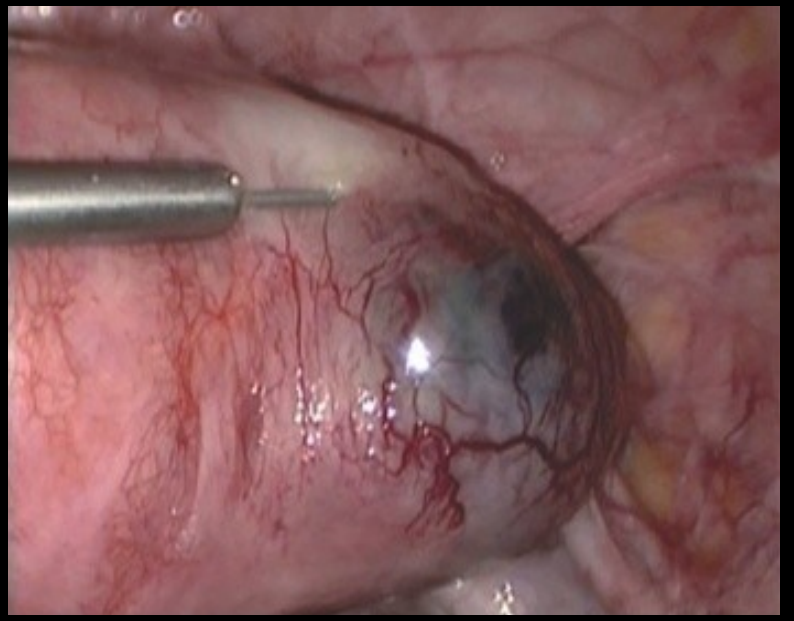







VISIÓN LAPAROSCÓPICA DE UN EMBARAZO ECTÓPICO TUBÁRICO AMPULAR BILATERAL

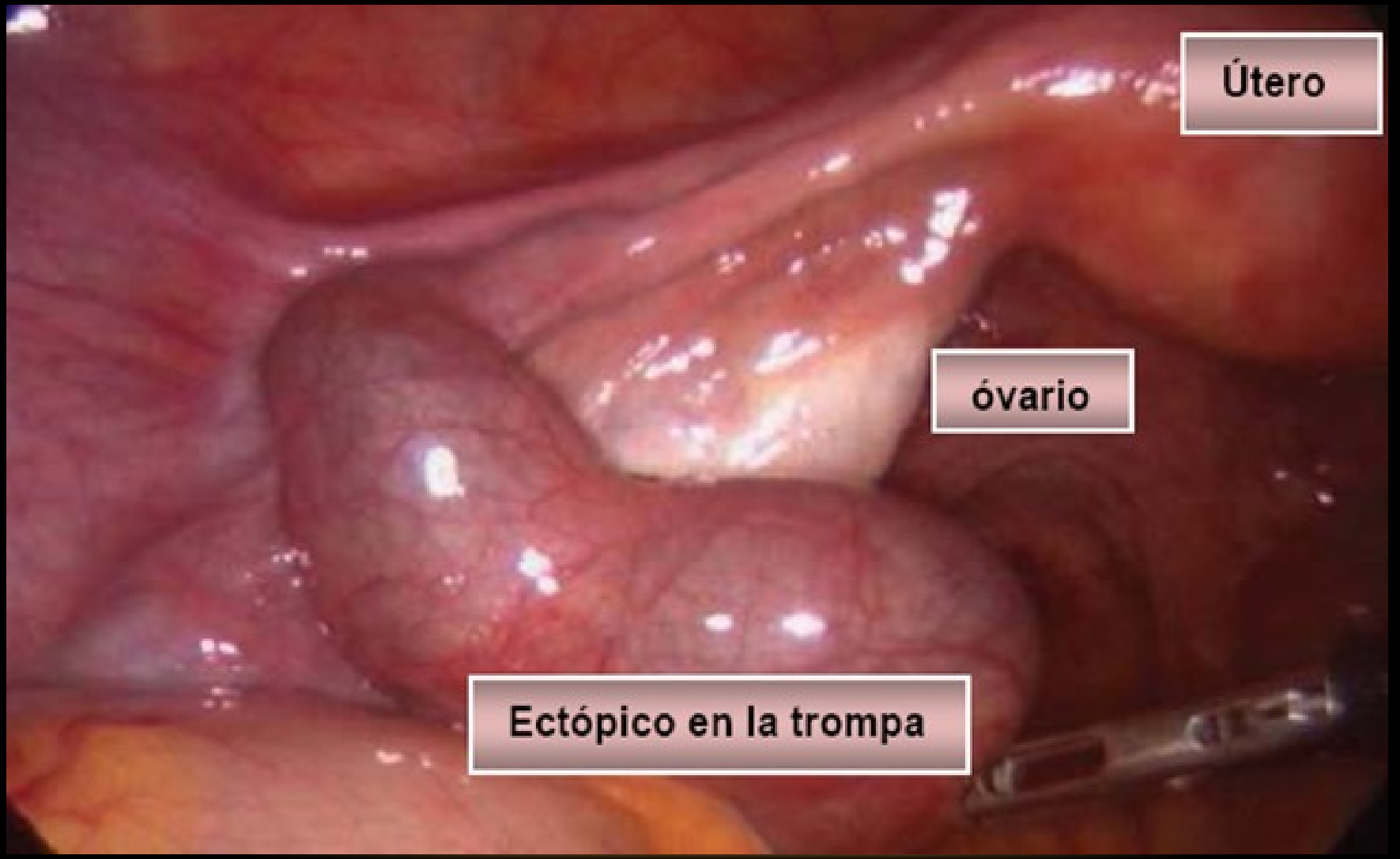
Útero
óvario
Ectópico en la trompa



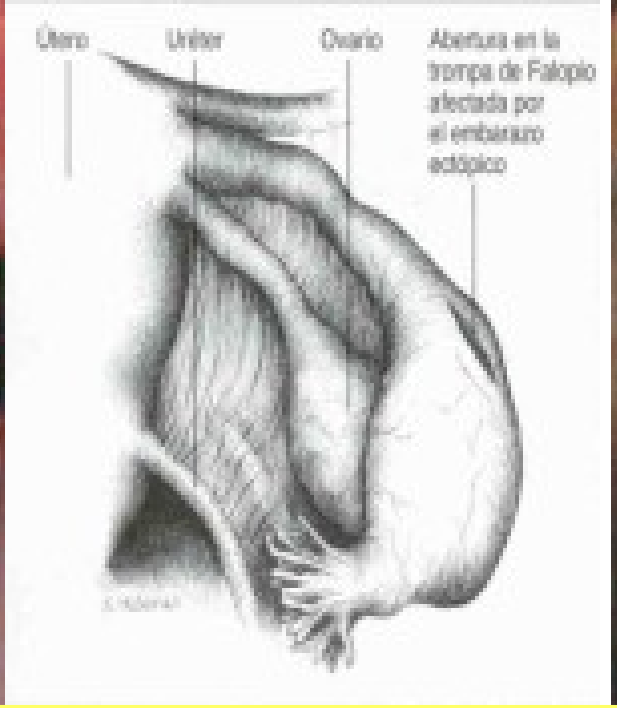



LAPAROSCOPIA DX. TTO. : SALPINGECTOMIA vs. SALPINGOSTOMIA LINEAL vs. Ordeñamiento evacuatorio atraumático

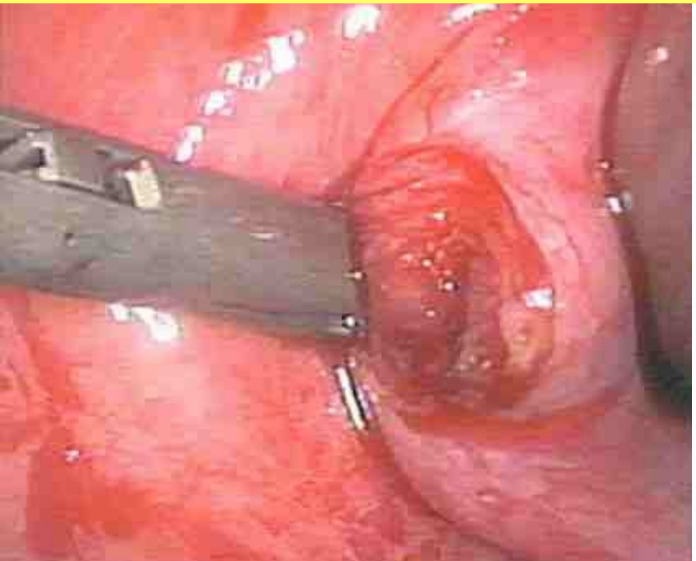

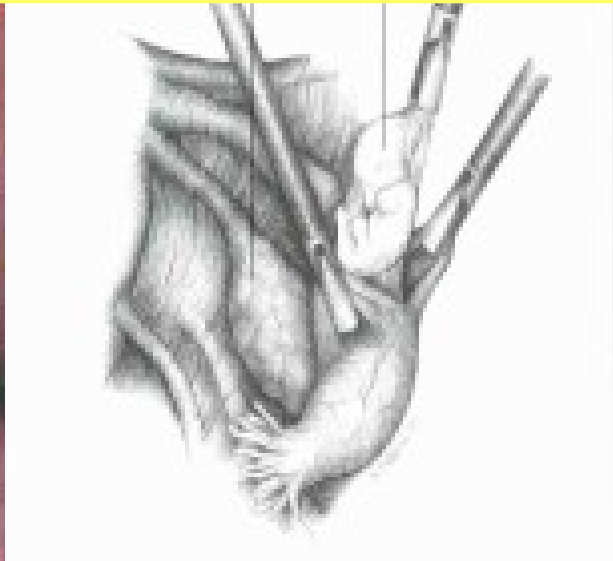

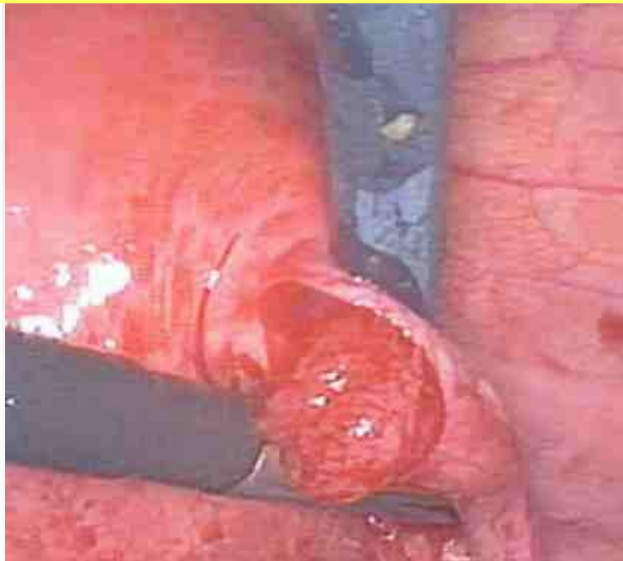

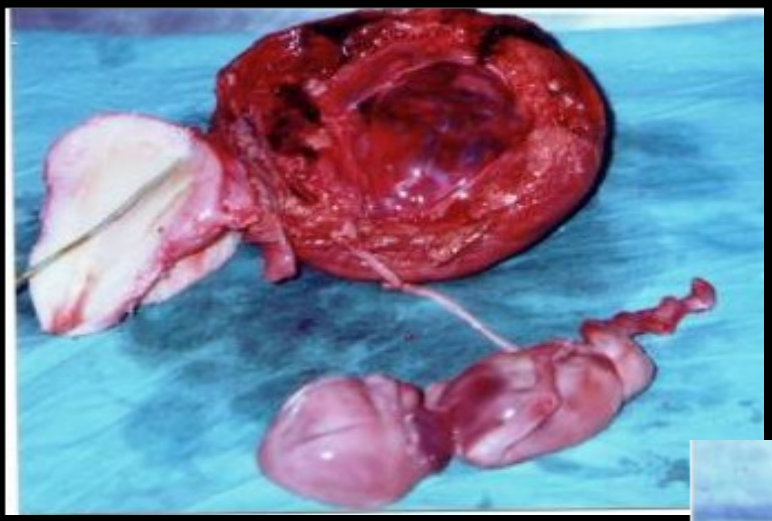

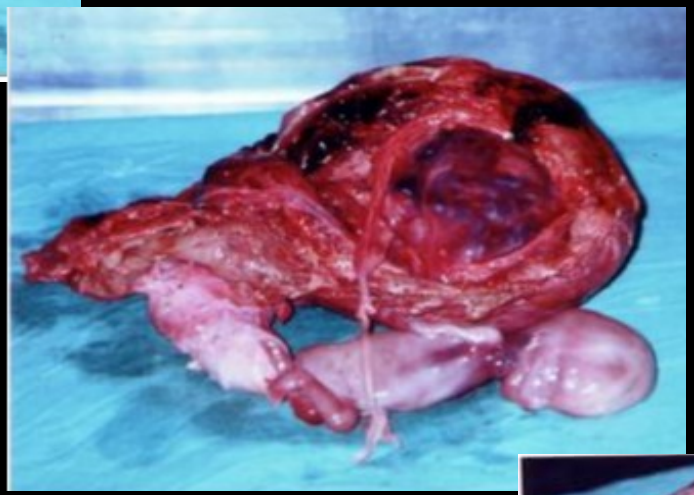



ALGORITMO DIAGNÓSTICO Y MANEJO DE EE

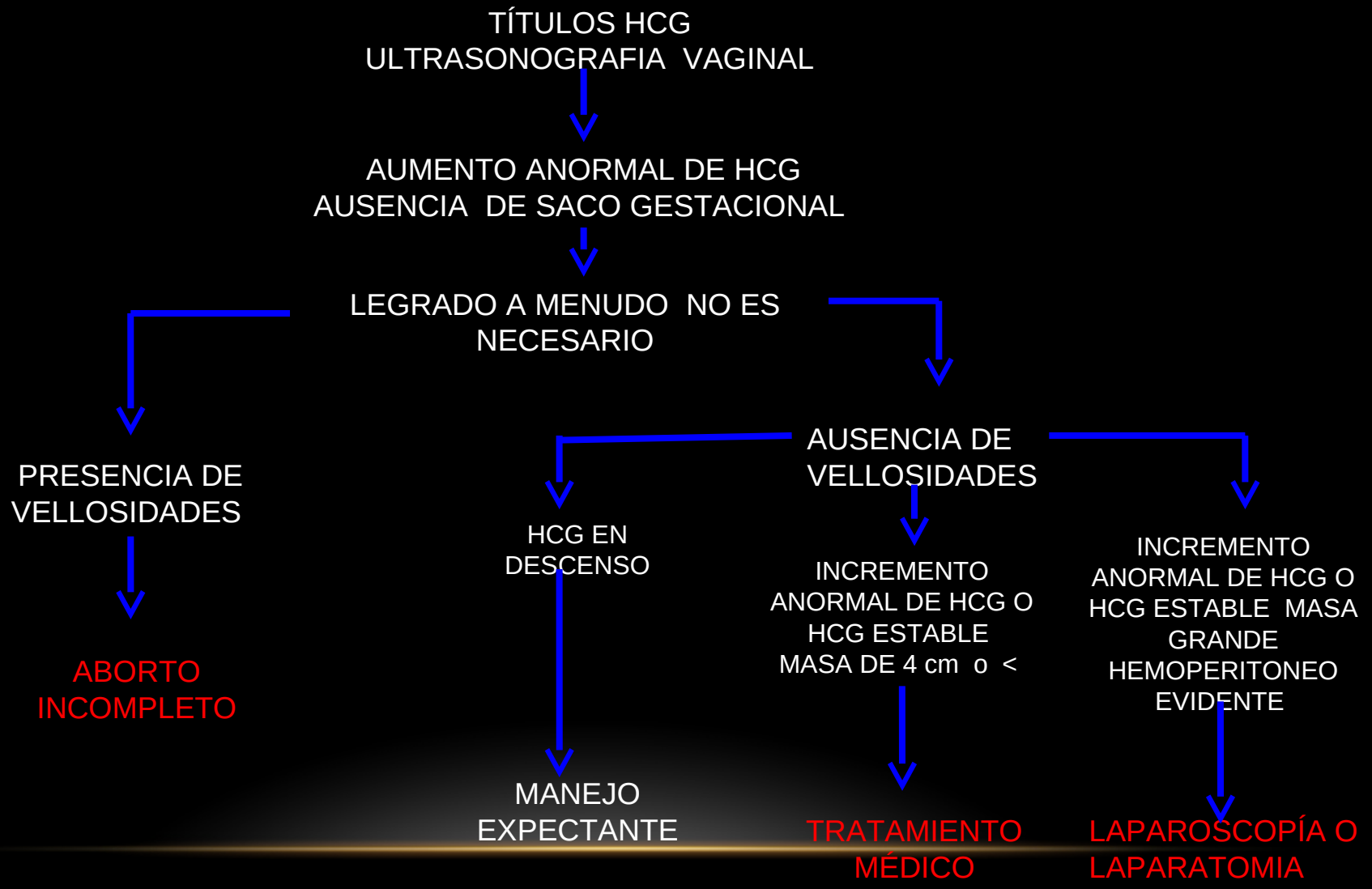



GRACIAS

caensaperu@hotmail.com