# الجزء العملي

## للحيوان الزراعي (101ح ي و )

د/ محمود منير أحمد

مدرس الحيوان الزراعي

جامعة القاهرة ـ كلية الزراعة

قسم الحيوان والنيماتولوجيا الزراعية



# الأرنب *Oryctolagus cuniculus*

## الثدييات Class: Mammalia

- الأرنب من الحيوانات الاخمصية بمعنى أن بطون أقدامه تطأ الى الأرض حين يمشى.
- يتميز جسم الحيوان الى رأس هرمية الشكل تقريباً, كبيرة الحجم نسبياً , والى عنق قصير , وإلى بدن في مؤخرته ذنب قصير أيضاً.





# الرأس

- الفم شق عرضي صغير في مقدمة الخطم – شفتان حول الفم, العليا منهما مشقوقة من الوسط , بحيث قد تبدو واضحة – الشعر الطويل المعروف بالشوارب (الخطارات) Vibrissae nostrils حول الفم والخدين وهو خشن وطويل.
- فتحتا الانف الخارجيتان.
- عين كبيرة على كل جانب لها جفن علوى وآخر سفلى وثالث يعرف بالغشاء النقابي(الرامش).
- صيوانا الاذنين الكبيرين , ويقوى كل منهما عند القاعدة غضروف يحيط بفتحة الأذن الخارجية.

- **ينقسم البدن إلى صدر في الامام وبطن في الخلف** . ويحيط بالصدر الضلوع من الجانبين , والقص من أسفل , والعمود الفقارى من أعلى . أما البطن فتحيطها العضلات من كل جانب ومن أسفل , ويحدها العمود الفقارى من أعلى أيضاً.
- يوجد في **حالة الأنثى فقط أربعة أو خمسة أزواج من الحلمات تعرف بالثداء أو الحلمات الثدية** Teats or mamae مرتبة في صفين على السطح البطنى للبدن.

- **يوجد في حالة الذكر فقط وبين فخذى الرجلين الخلفيين , كيسان جلديان يعرفان بالصفن Scrotal sacs تستقر فيهما الخصيتان.**
- **يوجد أسفل الذنب فتحة الشرج في خلف البدن , ويوجد أمامها على السطح البطنى الفتحة البولية التناسلية وهذه تكون :**

* موجودة في الذكر في طرف عضو عضلى اسطوانى طويل نوعاً يعرف بالقضيب Penis , يحيط به غمد جلدى يعرف بالقلفة Prepuce .
* موجودة في الانثى بشكل شق يعرف بالفرج Vulva يعلوه نتؤ صغير يسمى البظر Clitoris , يقابل القضيب في الذكر .
* يوجد على جانبى فتحة الفرج والى الأمام قليلاً دخولان في الجلد خاليان من الشعر, يعرفان بالجيبين العجانيين Perineal pouches , تفتح فيهم غدد عجانية لها رائحتها المميزة.

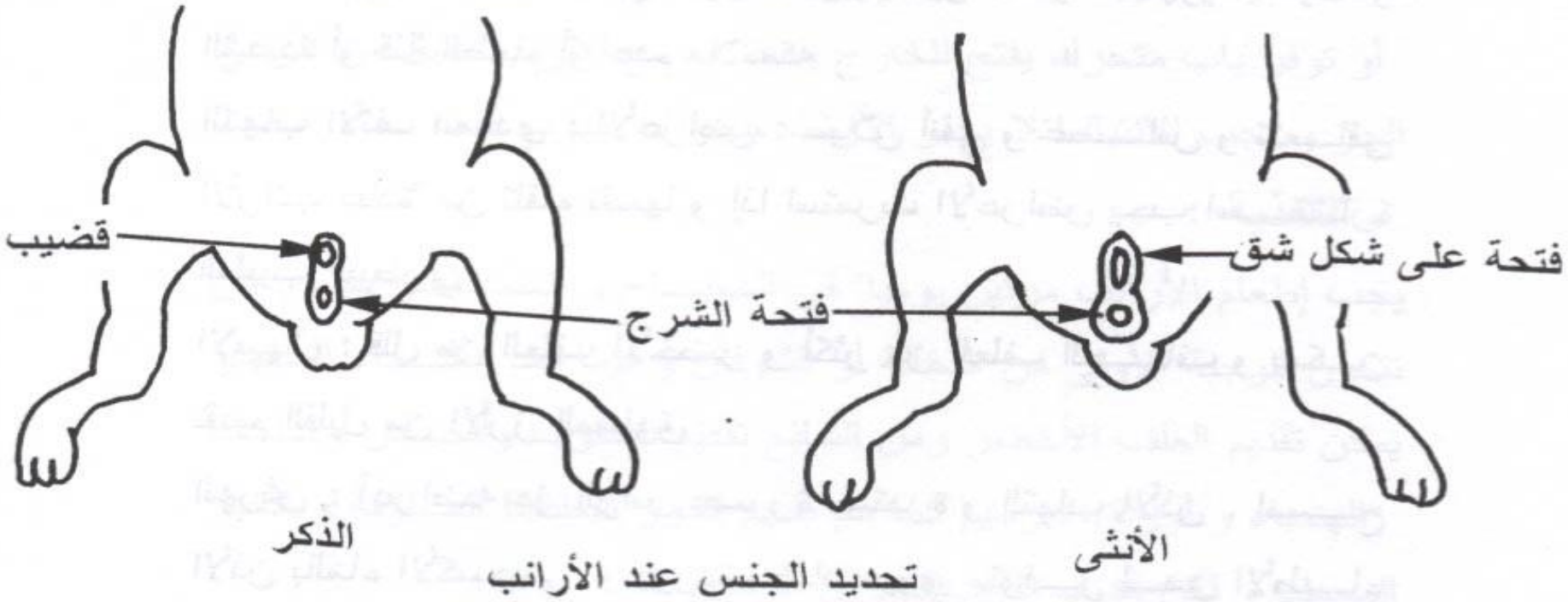

## يتصل بالبدن زوجان من الأطراف ويلاحظ :

- الطرف الأمامي ينتهي بخمسة أصابع , أقصرها الإبهام الذى لا يتصل بالأرض, وتنتهى الاصابع بمخالب.
- الطرف الخلفي ينتهى باربعة أصابع فقط , إذ يغيب الإبهام . وللأصابع مخالب أيضاً.





# الأحشاء الداخلية Internal viscera

- بعد اجراء التشريح لاحظ ما يأتي:
- (أ) الأحشاء الصدرية:

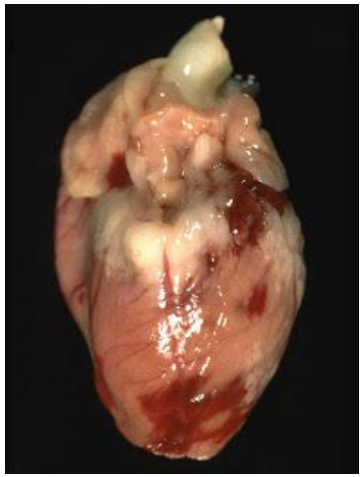

1. الغدة التيموسية "التوتة" Thymus gland : أمام القلب مباشرة وقد تمتد لتغطية، وهي كبيرة في الحيوانات الصغيرة، وصغيرة في الحيوانات الكبيرة.
2. القلب في وسط القفص الصدري ويحيط به التامور.
3. الرئتان على جانبي الصدر وتملآن معظم فراغه.
4. الحجاب الحاجز الذي يفصل تجويف الصدر عن تجويف البطن، يكون غشائياً في الوسط عضلياً تجاه الحواف، ويمر فيه : المرىء - الوريد الأجوف الخفي الأورطي الظهري.



لاحظ الغشاء اللامع المبطن للتجويف الصدري والمغلف للرئتين، وهو المعروف بالبللورا Pleurae .

**(ب) الأحشاء البطنية :**

**1- الكبد والمعدة: الإثنى عشر والأمعاء الدقيقة (اللفائفي)، الأعور والزائدة الدودية، القولون، المستقيم المثانة الطحال، الكليتين.**

**2- لاحظ أن المعدة والأعور والقولون تشغل حيزاً كبيراً من تجويف البطن السفلي، وأنها تخفي معظم الأحشاء الأخرى.**

**3- يبطن التجويف البطني بغشاء لامع هو البريتون، المساريقا عبارة عن طبقة مزدوجة من البريتون تتدلى من الظهر، وتثبت الأحشاء المربوطة بأطرافها في مواضعها كما تمر الأوعية الدموية- خاصة الأوردة البابية- بين جدرانها.**

**4- يوجد غشاء وسطي بين أحد فصوص الكبد وبين الحجاب الحاجز يعرف بالرباط المنجلي.**

**الجهاز الهضمي خلف الحجاب الحاجز**

**الجهاز الهضمي خلف الحجاب الحاجز يتركب من الآتي:**

**( أ ) القناة الهضمية وهذه تتكون من:**

**1- المرىء: يخترق الحجاب الحاجز ليتصل مباشرة بالمعدة.**

**2- المعدة: مغطاة جزئياً بفصوص الكبد من الأمام، المعدة جزء مقعر في الأمام يفتح فيه المرىء وهو الجزء الفؤادي، أما الجزء البوابي فيؤدي إلى الإثنى عشر.**

**3- الإثنى عشر وهو بداية الأمعاء الدقيقة، والبنكرياس الموجود بين شعبتيها.**

**4- الأمعاء الدقيقة: تبدو كأنبوبة طويلة، وهي تعتبر أطول أجزاء القناة الهضمية وأصغرها قطراً، وهي كثيرة الالتواء، تنتهي بجزء منتفخ يعرف بالكيس الكروي Saculus rotundus يفتح في جانب الأعور.**

**5- الأعور Caecum : وأوسع أجزاء القناة الهضمية قطراً، لونه داكن، ويرى ملوياً حلزونياً على نفسه، وينتهي من أحد طرفيه حراً بالزائدة الدودية Vermiform appendix وهي باهتة إصبعية كما يتصل من الطرف الآخر بالقولون.**

**6- القولون Colon : أنبوبة أقل قطراً من الأعور، تتميز بجدارها المجعد في ثلاث مناطق طولية ظاهرية.**

**7- المستقيم Rectum : أنبوبة ضيقة شبه شفافة، تتسع بعض أجزائها نظراً لوجود كرات البراز أو البعر Pellets فيها.**

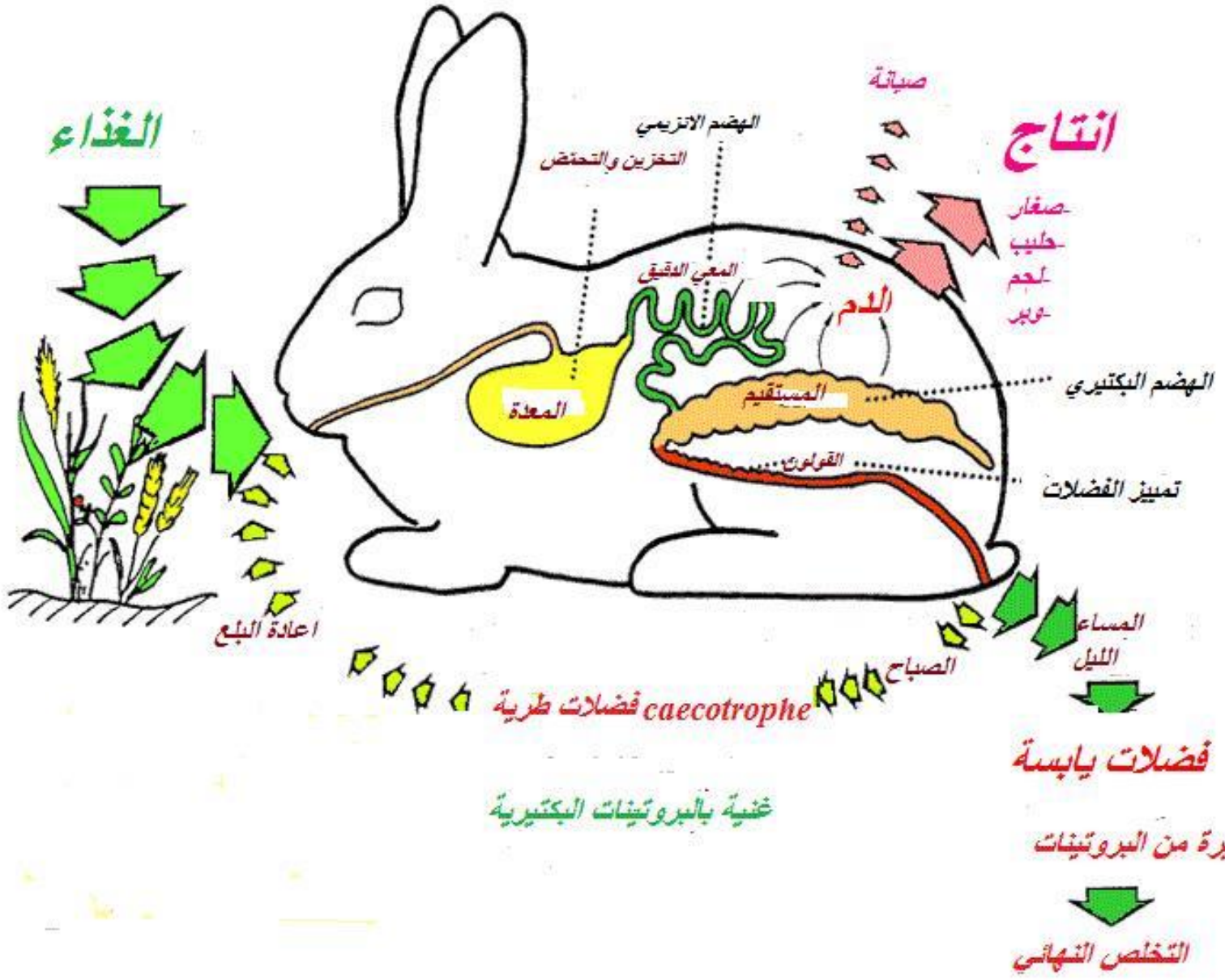
الغذاء
الهضم الانزيمي
التخزين والتحنض
صيانة
انتاج
-صغار
-حليب
-لحم
-وبر
المعي الدقيق
الدم
المعدة
المستقيم
الهضم البكتيري
القولون
تمييز الفضلات
اعادة البلع
المساء
الليل
الصباح
caecotrophe فضلات طرية
فضلات يابسة
غنية بالبروتينات البكتيرية
فقيرة من البروتينات
التخلص النهائي

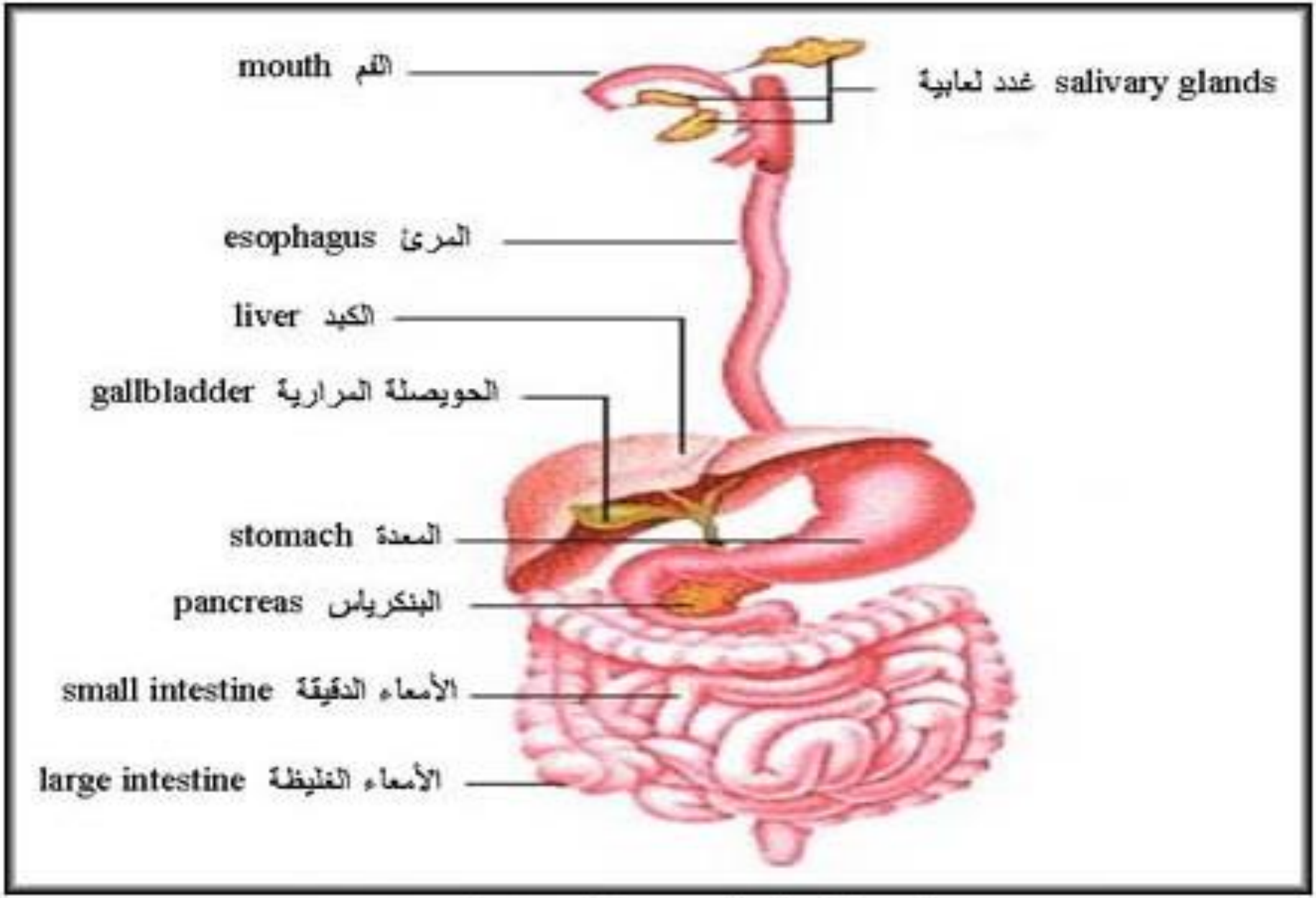


الوصف التشريحي للجهاز الهضمي

**(ب) ملحقات القناة الهضمية وهذه تشمل:**

**1- الكبد وهو يتكون من فصوص خمسة، تمسك تجاه مركزها وترق تجاه حوافها الحرة، وتحدب الفصوص تجاه الحجاب الحاجز، وترتبط معه برباط منجلي Falciform legament ، وتتقعر تجاه المعدة، فصوص الكبد هي:**

1- الوسطي الأيمن وبه الحوصلة المرارية
2- الوسطي الأيسر
3- الجانبي الأيسر
4- الذيلي Caudate
5- فص سبيجل Spigelian lobe وهو أصغرها.

**2- الحوصلة المرارية وهي مستقرة في الفص الكبدي الوسطي الأيمن، ويخرج منها القناة الصفراوية التي تفتح في بداية الفرع القريب للإثنى عشر.**

**3- البنكرياس ويرى بشكل فصوص "دهنية" غير منتظمة الشكل في المساريقا التي تضم فرعي الإثنى عشر، وتفتح القناة البنكرياسية القصيرة في الفرع البعيد للإثنى عشر.**

**(يوجد الطحال لاصقاً بالمعدة ولكنه ليس ضمن أعضاء الهضم).**

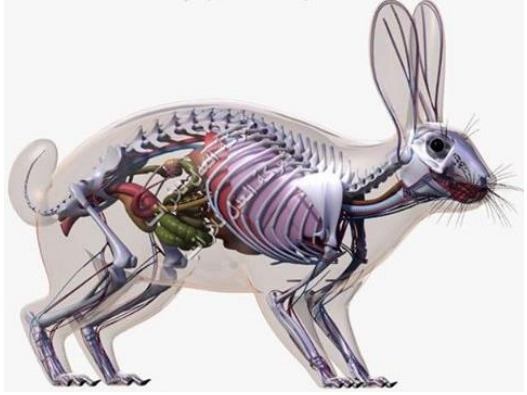

# الجهاز البولي

يتركب الجهاز البولي من:

1- الكيلتين: ويتصلان بالجدار العلوي للبطن، والكلية اليمنى مزاحه نحو الأمام أكثر من اليسرى.

2- الحالبين: وكل منهما عبارة عن أنبوبة ضيقة تجرى على السطح العلوي لتجويف البطن، بالقرب من العمود الفقاري، ويصل الحالب بين الكلية والمثانة.

3- المثانة كيس عضلي رقيق الجدار، يرى واضحاً حين يكون ممتلئاً بالبول وهو موجود أمام الارتفاق العاني.

4- القناة البولية التناسلية هي امتداد عنق المثانة إلى الخلف أعلى الارتفاق العاني.

5- تنتهي القناة البولية التناسلية بفتحة الفرج في الإثنى، أو بالقضيب الذي يوجد في نهايته الفتحة البولية التناسلية في الذكر.

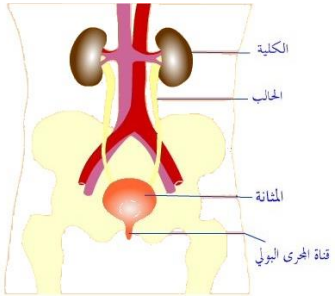


لاحظ ما يأتي:

الغدتان الكظريتان: كل منهما كتلة بيضية صغيرة مصفرة توجد أمام الكلية المجاورة.

# الجهاز التناسلي

يتركب الجهاز التناسلي في الذكر من:

1- الخصيتين: وكل منهما جسم بيضاوي لونه قرنفلي مبيض يختلف حجمه على حسب عمر الحيوان ويلاحظ:

( أ ) أن لكل خصية بربخ Epididymis ، وهو عبارة عن مجموعة من الأنابيب المنوية الملتوية على طول السطح الداخلي للخصية، ويبدأ منها الوعاء الناقل في الخلف، ويلاحظ أن البربخ ينتفخ في الأمام مكوناً رأس البربخ Caput epididymis ، وفي الخلف مكوناً ذيل البربخ Cauda epididymis .

(ب) تستقر كل خصية في صفن- الخصية مرتبطة بالجزء الخلفي لجدار الصفن برباط متين يسمى دفة الخصية Gubernuculum .

(جـ) يصل إلى كل خصية شريان من الأورطي الظهري، ويخرج منها وريد إلى الأجوف الخلفي، ويربط هذين الوعائين ومعهما العصب التناسلى بنسيج ضام , وتعرف جميعها باسم الحبل المنوى.

2- الوعاءان الناقلان : كل منهما أنبوبة ضيقة بيضاء , تبدأ من مؤخرة البربخ , ثم تمتد لتخرج من القناة الإربية الى تجويف البطن ثم تدور حول الحالب لتتجه الى الخلف وتفتح مع نظيرتها الموجودة في الجانب الاخر , في الجدار السفلى لكيس صغير , يعرف بالرحم الذكرى Uterus mascularis الموجود أعلى المثانة والذى يتصل بدوره بالقناة البولية التناسلية.

ملاحظة:

1- توجد غدة البروستاتا Prostata gland عند اتحاد الرحم الذكري بعنق المثانة.

2- يوجد زوجان من الغدد غدتا كوبر Gowpers glands عند منتصف القناة البولية التناسلية، والغدتان العجانيتان Perineal glands عند نهايتها.

وتفتح الغدتان الأخيرتان في الجيبين العجانيين، وهما غدتان رائحة وليس لهما علاقة بالناحية التناسلية.

## (ب) يتركب الجهاز التناسلي في الأنثى من:

**1- المبيض: وكل منهما جسم أسطواني صغير، خاصة في الأفراد الصغيرة السن، مائل إلى الصفار مثبت في الجدار العلوي لتجويف البطن خلف الكلية المقابلة وعلى أحد جانبي العمود الفقري، هل يمكنك مشاهدة حوصلات جراف في المبيض التي تظهر كنتوءات كروية على سطح المبيض.**

**2- قناتي المبيض: وهما مثبتان بالجدار العلوي للتجويف البطني بالرباط العريض وتتركب كل قناة من:**

**( أ ) جزء أمامي رفيع متعرج بقناة فالوب Fallopian tube ، يوجد بنهاية طرفه في الأمام فتحة قمعية أمام المبيض.**

**(ب) جزء متسع خلف السابق، يعرف بالرحم، وفي حالة الحمل ووجود الأجنة في هذا الجزء، يلاحظ تضخمه الكبير، وكثرة الأوعية الدموية فيه يتقارب الرحمان الأيمن والأيسر، ويفتح كل منهما بفتحة مستقلة في المهبل.**

**(جـ) المهبل وهو عضو وسطي يفتح فيه الرحمان من الأمام، ويمتد هو خلفاً ليفتح في مبدأ القناة البولية والتناسلية، المهبل يكون كبيراً أيضاً في الأفراد البالغة.**

**3- القناة البولية التناسلية أو الدهليز Vesibule .**

## الجهاز التناسلي عند أنثى الأرنب

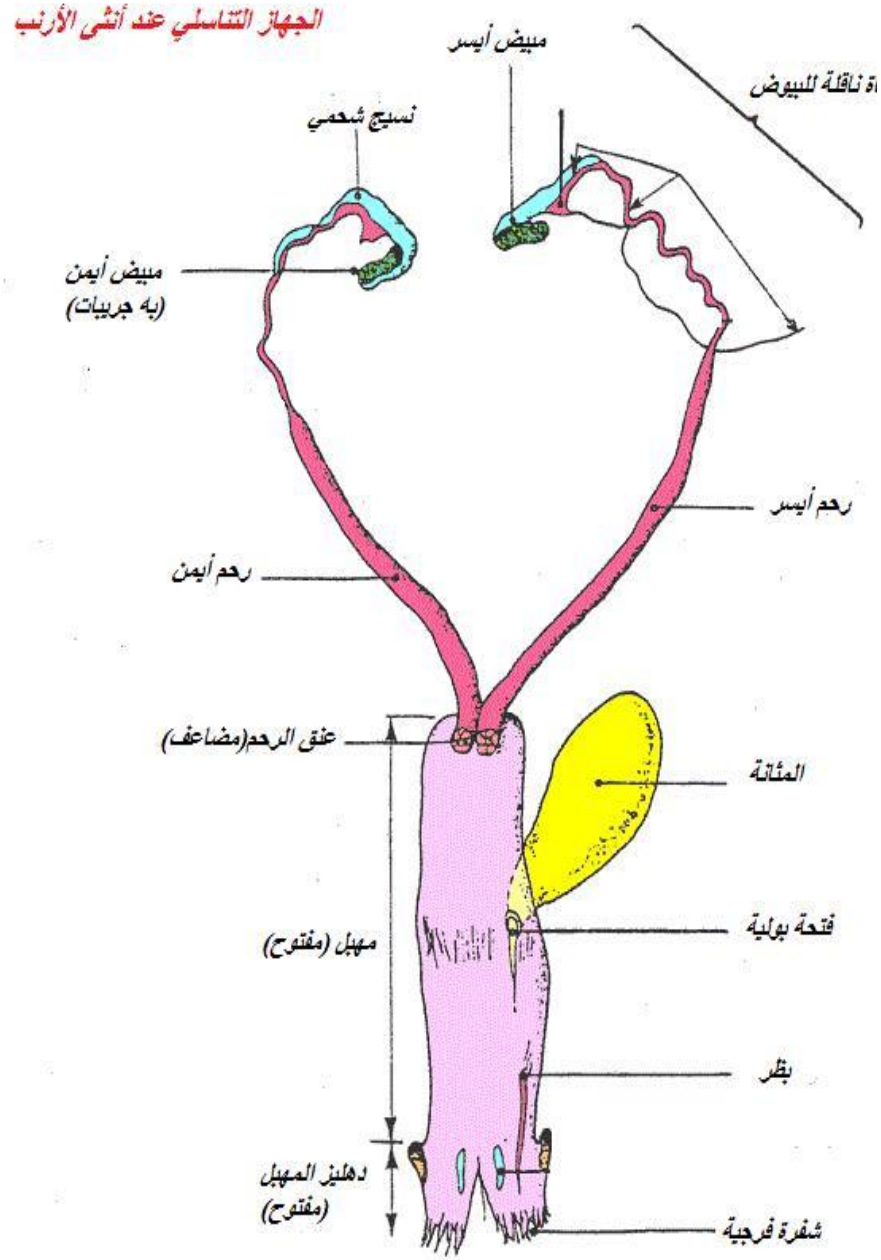


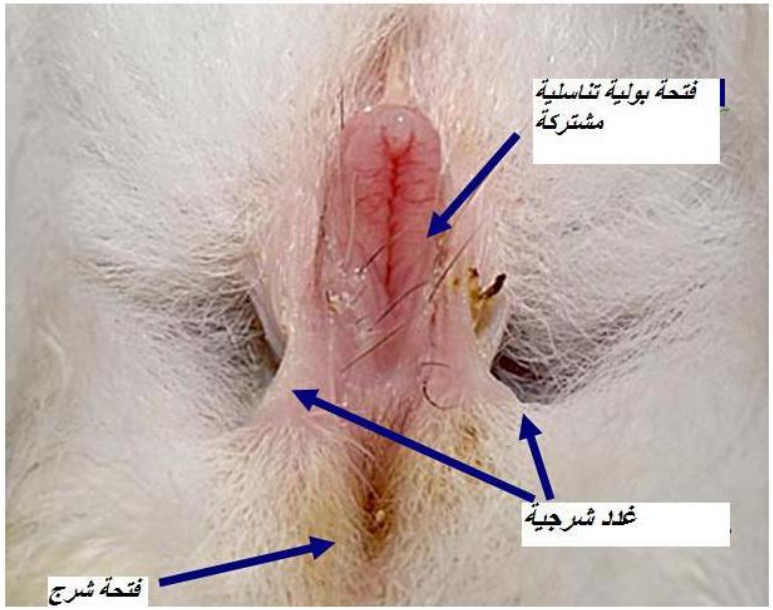

# الجهاز الهيكلي
# The skeletal system

ينقسم الجهاز الهيكلي إلى قسمسن رئيسين :

1 - الهيكل الخارجي : Exoskeletonويشمل المكونات الصلبة التي يكونها الجلد او تكون بداخله .

2 - الهيكل الداخلي : Endoskeletonويشمل الأجزاء الصلبة المتكونة من النسيج الميزودرمي العميق .

وهو ينقسم إلى :

أ - هيكل محوري Axial skeleton ويحتوي على جميع الأجزاء الموجودة على محور الجسم الطولي أو بجواره مباشرة مثل الجمجمة والعمود الفقري والضلوع والقص .

ب- الهيكل الطرفي Appendicular Skeleton ويشمل الحزام الصدرى – الحزام الحوضى – هيكل الطرف الأمامى والطرف الخلفى.

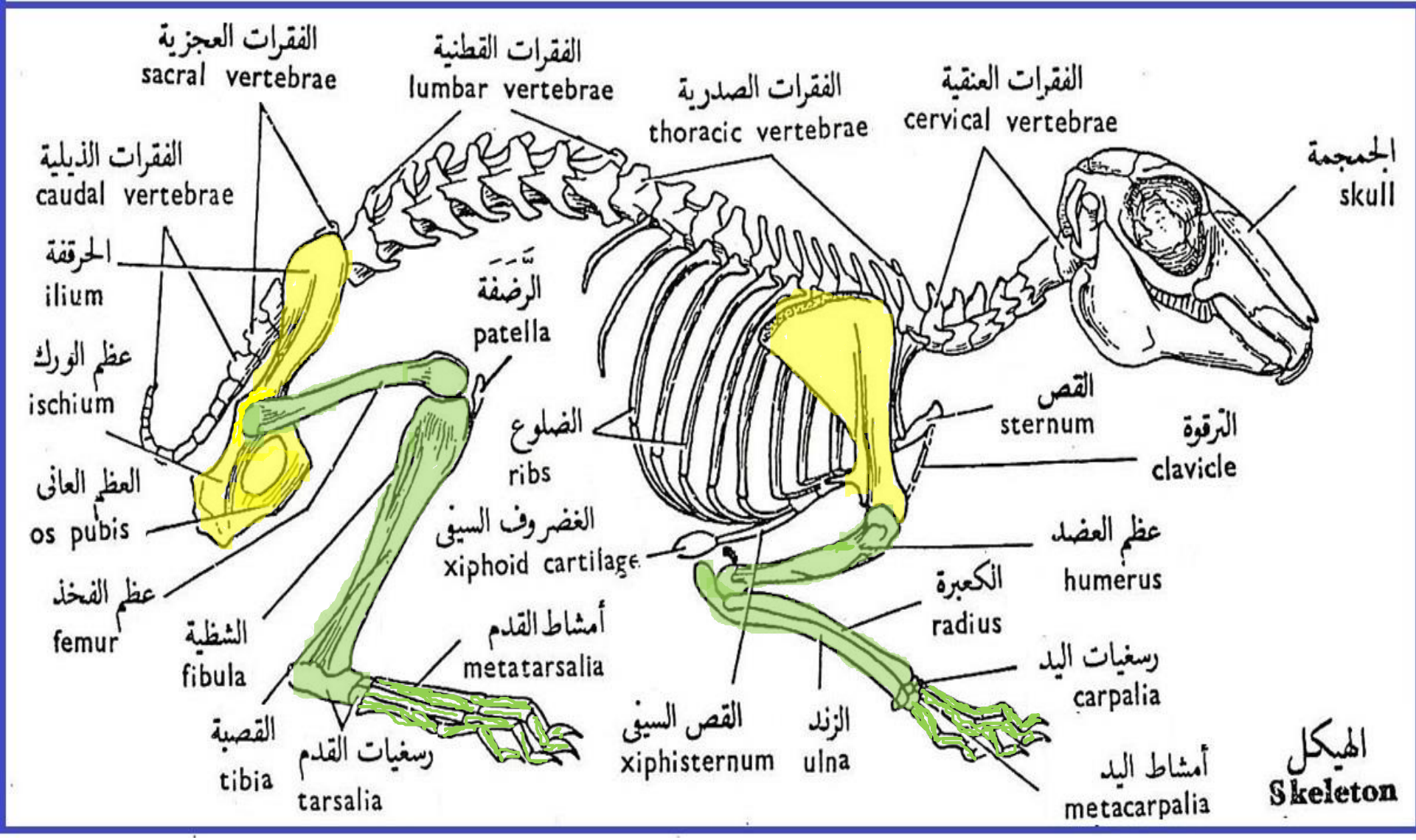


# الجهاز الهيكلي

# The skeletal system

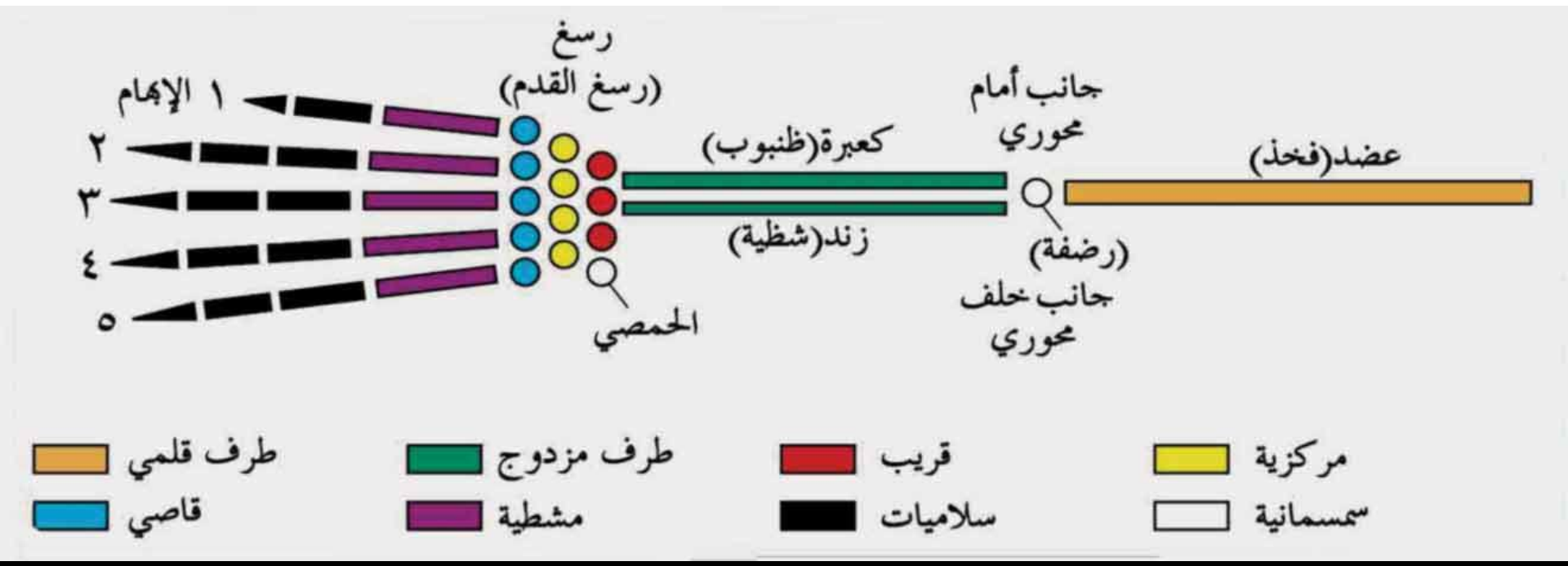
رسغ
(رسغ القدم)
١ الإبهام
٢
٣
٤
٥
الحمصي
كعبرة(ظنبوب)
زند(شظية)
جانب أمام
محوري
(رضفة)
جانب خلف
محوري
عضد(فخذ)
طرف قلمي
قاصي
طرف مزدوج
مشطية
قريب
سلاميات
مركزية
سمسمانية

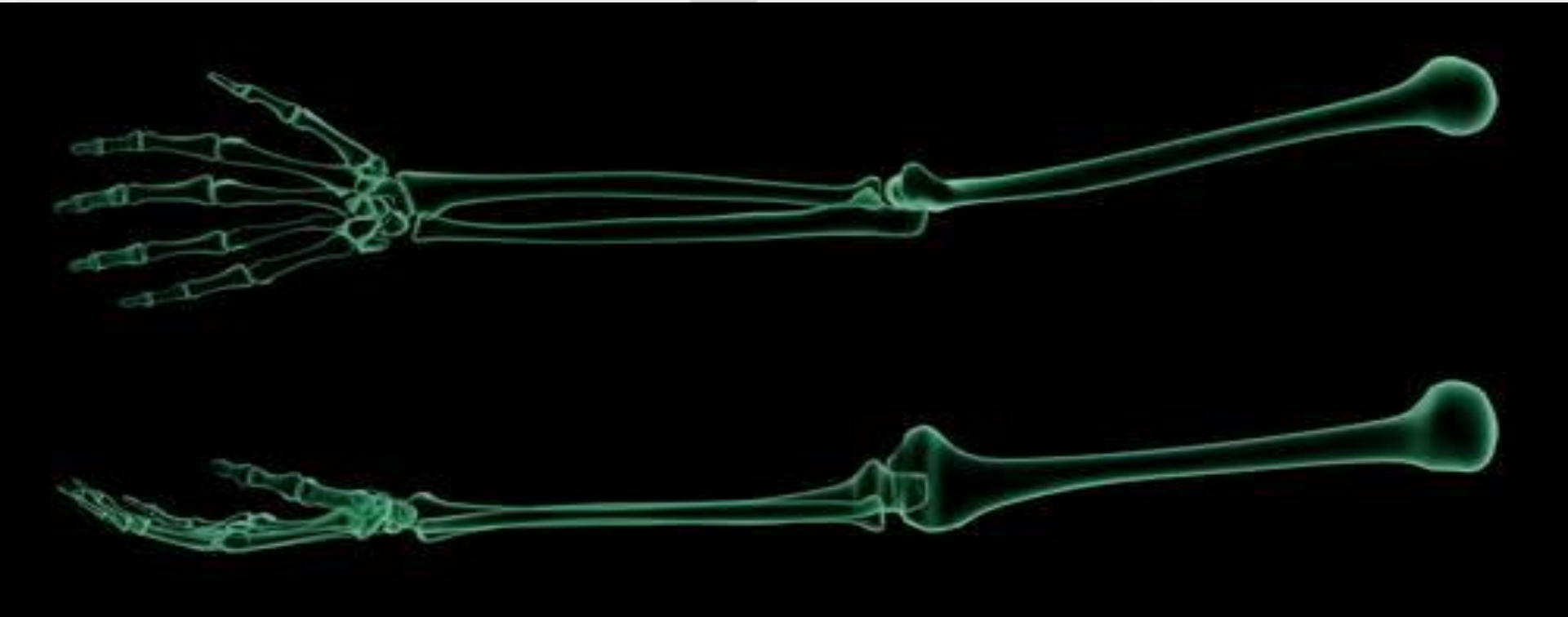

عظم اللوح في الإنسان

نصف الحزام الحوضى فى الأر

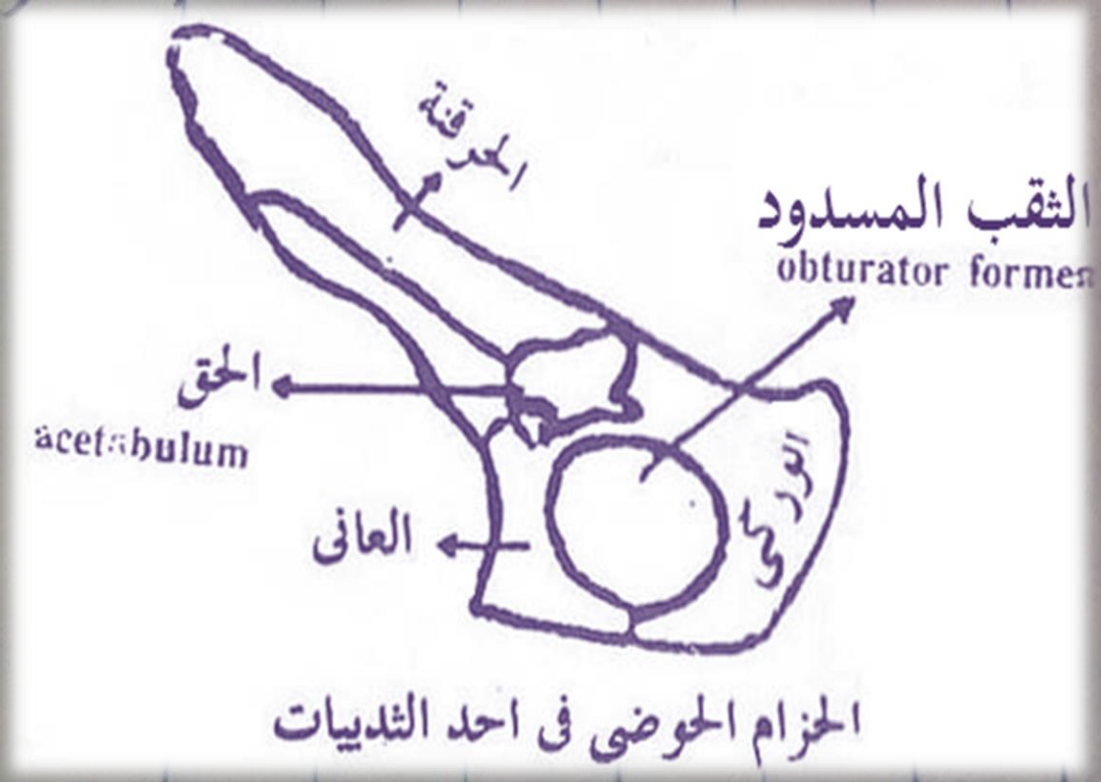


الحزام الحوضى فى احد الثدييات

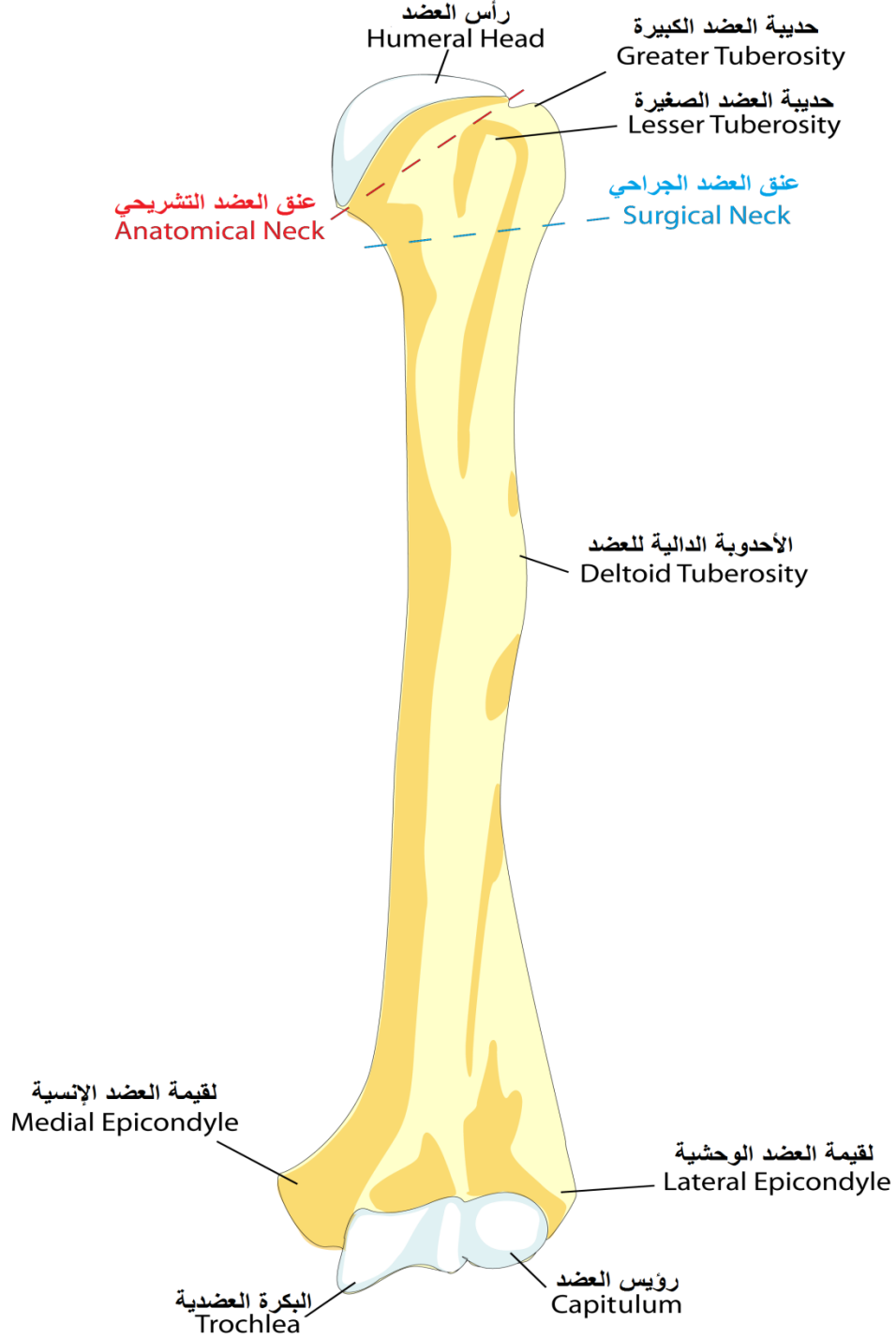
رأس العضد
Humeral Head
حديبة العضد الكبيرة
Greater Tuberosity
حديبة العضد الصغيرة
Lesser Tuberosity
عنق العضد التشريحي
Anatomical Neck
عنق العضد الجراحي
Surgical Neck
الأحدوبة الدالية للعضد
Deltoid Tuberosity
لقيمة العضد الإنسية
Medial Epicondyle
لقيمة العضد الوحشية
Lateral Epicondyle
رؤيس العضد
Capitulum
البكرة العضدية
Trochlea

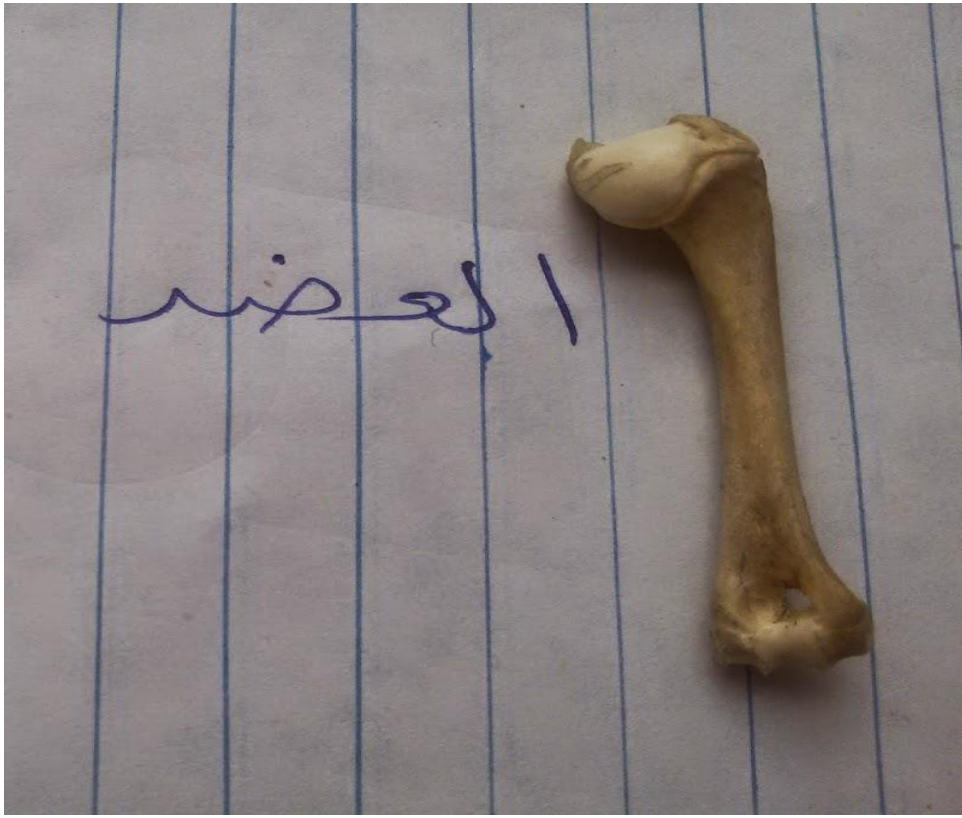
العضد

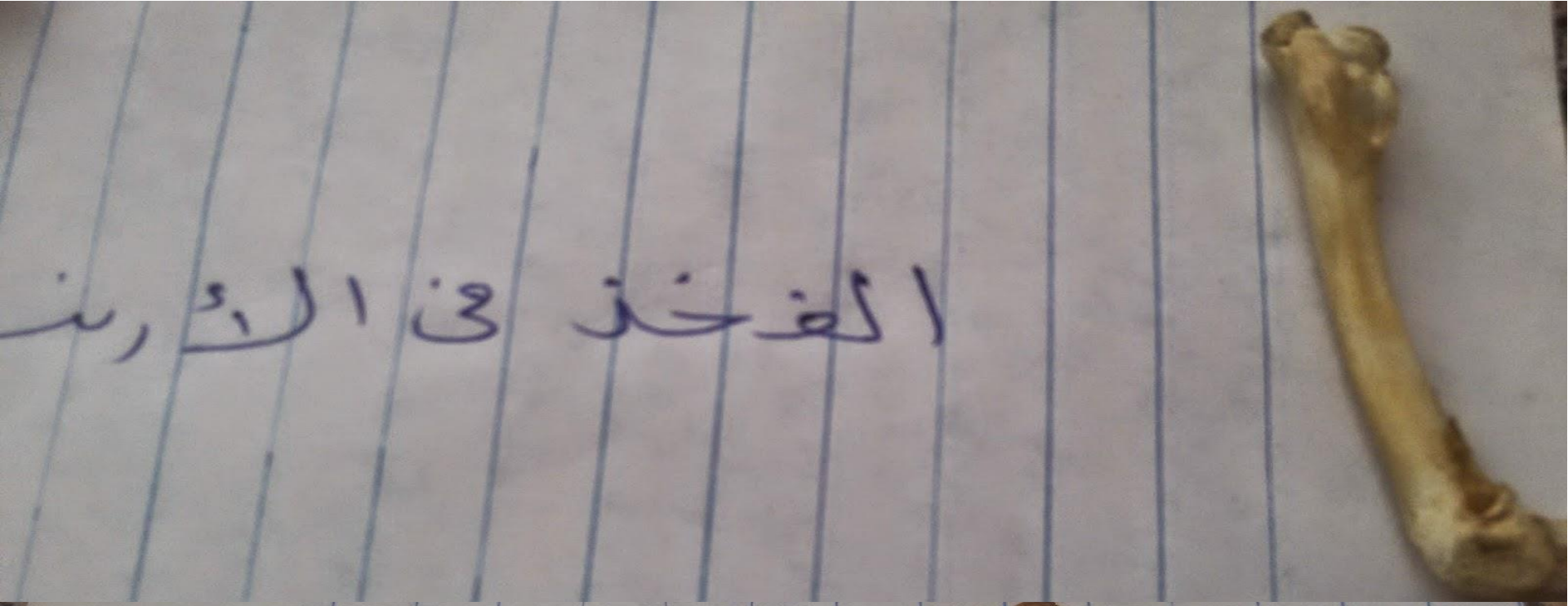
الفخذ في الأرنب

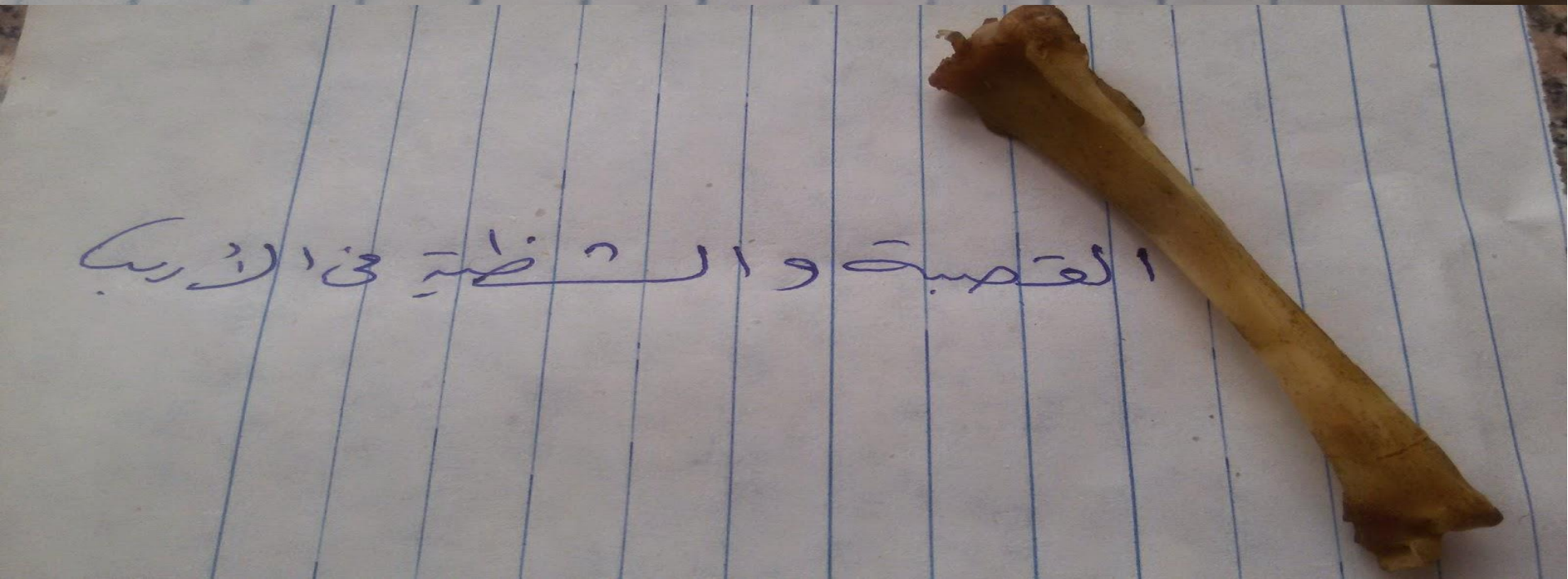
القصبة والشظية في الأرنب

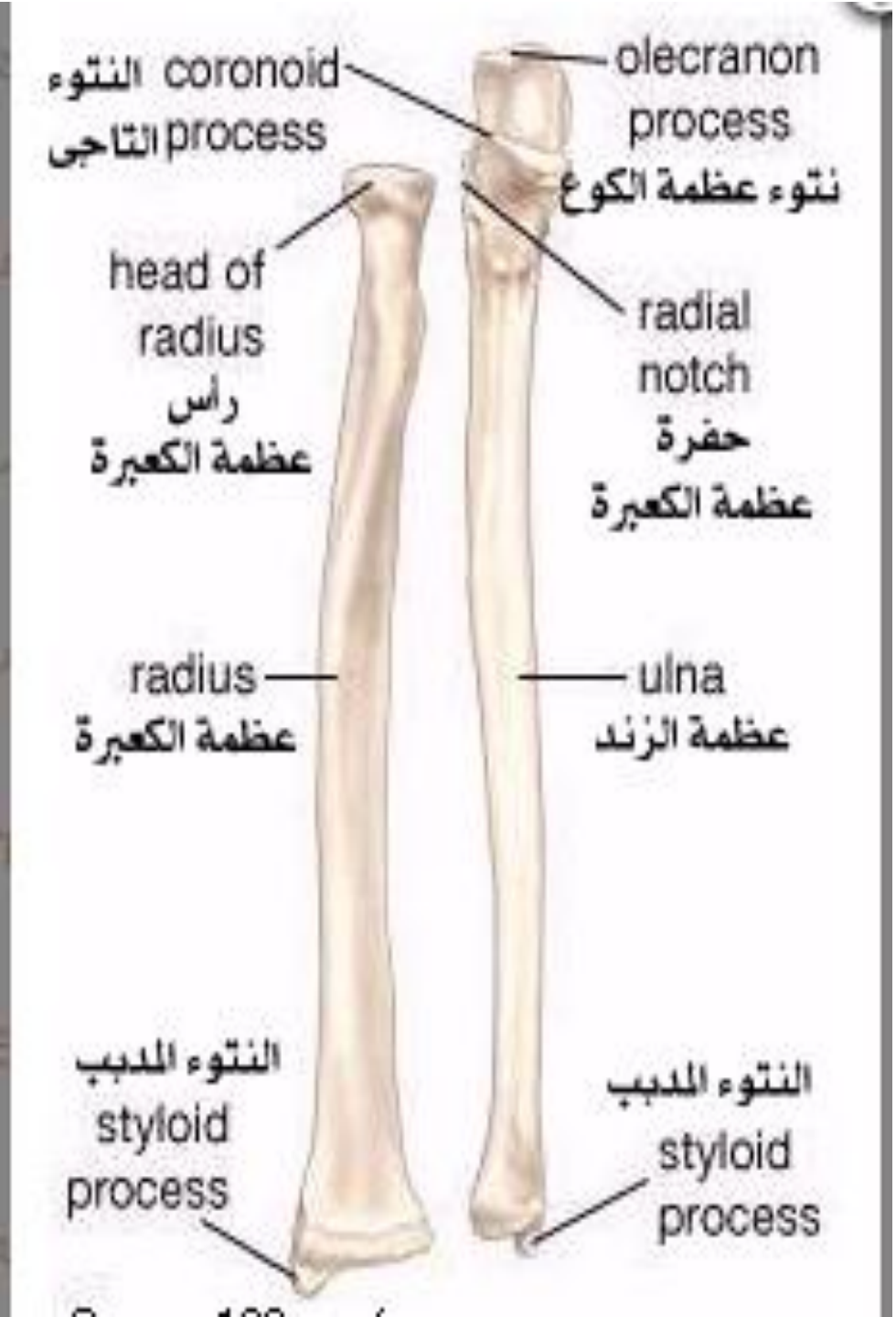
coronoid process
النتوء التاجى
olecranon process
نتوء عظمة الكوع
head of radius
رأس عظمة الكعبرة
radial notch
حفرة عظمة الكعبرة
radius
عظمة الكعبرة
ulna
عظمة الزند
النتوء المدبب
styloid process
النتوء المدبب
styloid process

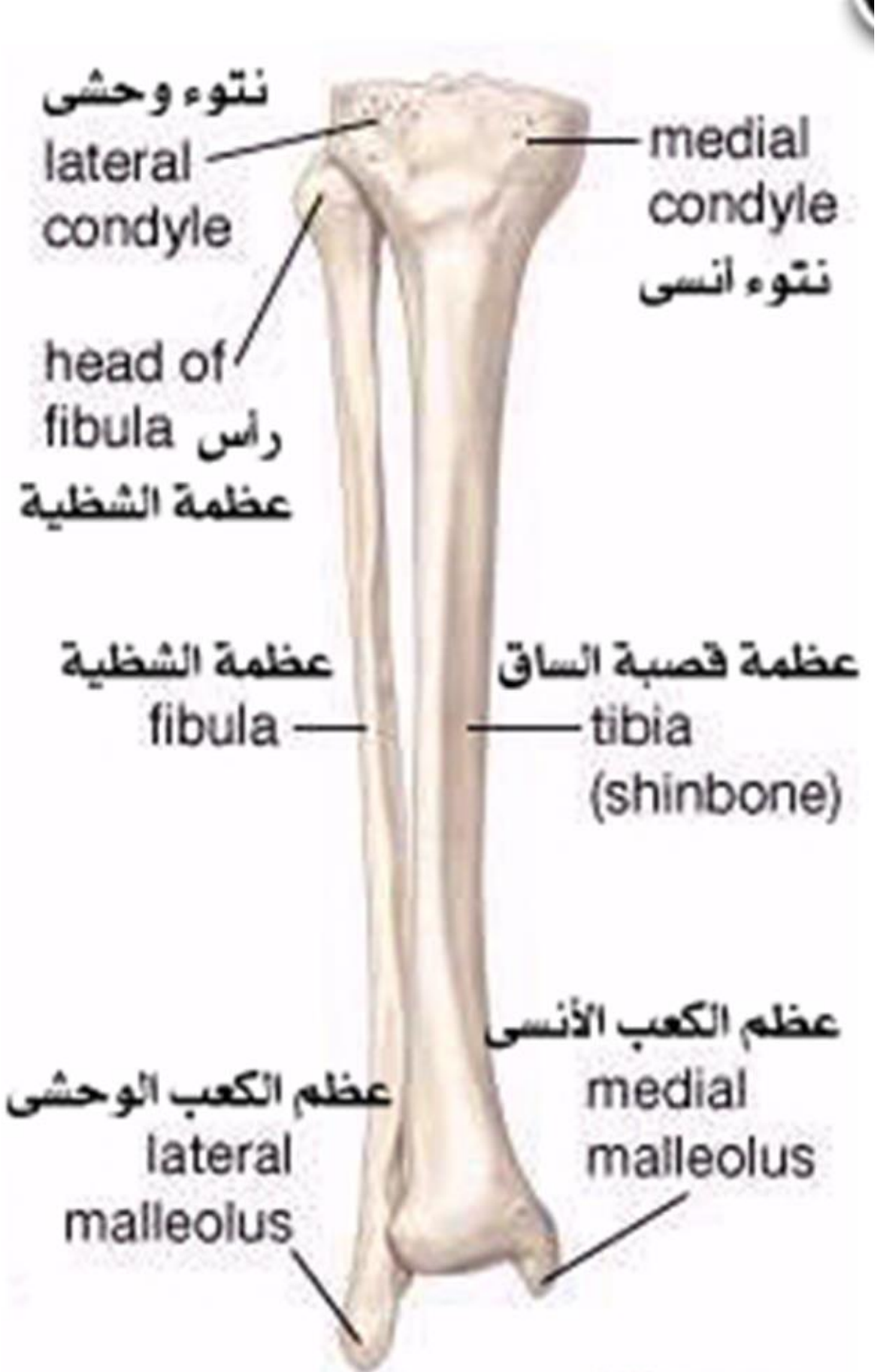
نتوء وحشى
lateral condyle
medial condyle
نتوء انسى
head of fibula
رأس عظمة الشظية
عظمة الشظية
fibula
عظمة قصبة الساق
tibia (shinbone)
عظم الكعب الأنسى
medial malleolus
عظم الكعب الوحشى
lateral malleolus

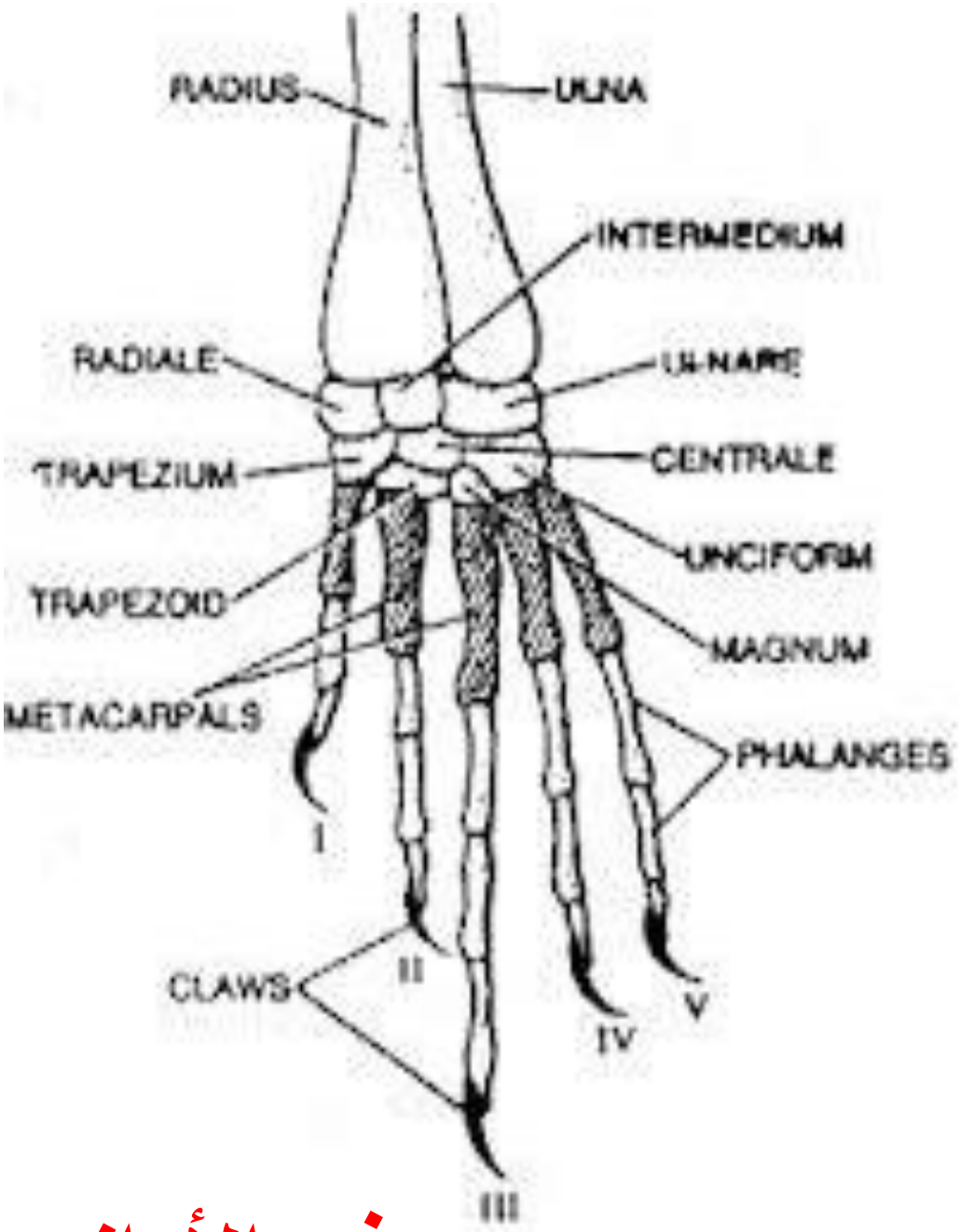


في الأرانب

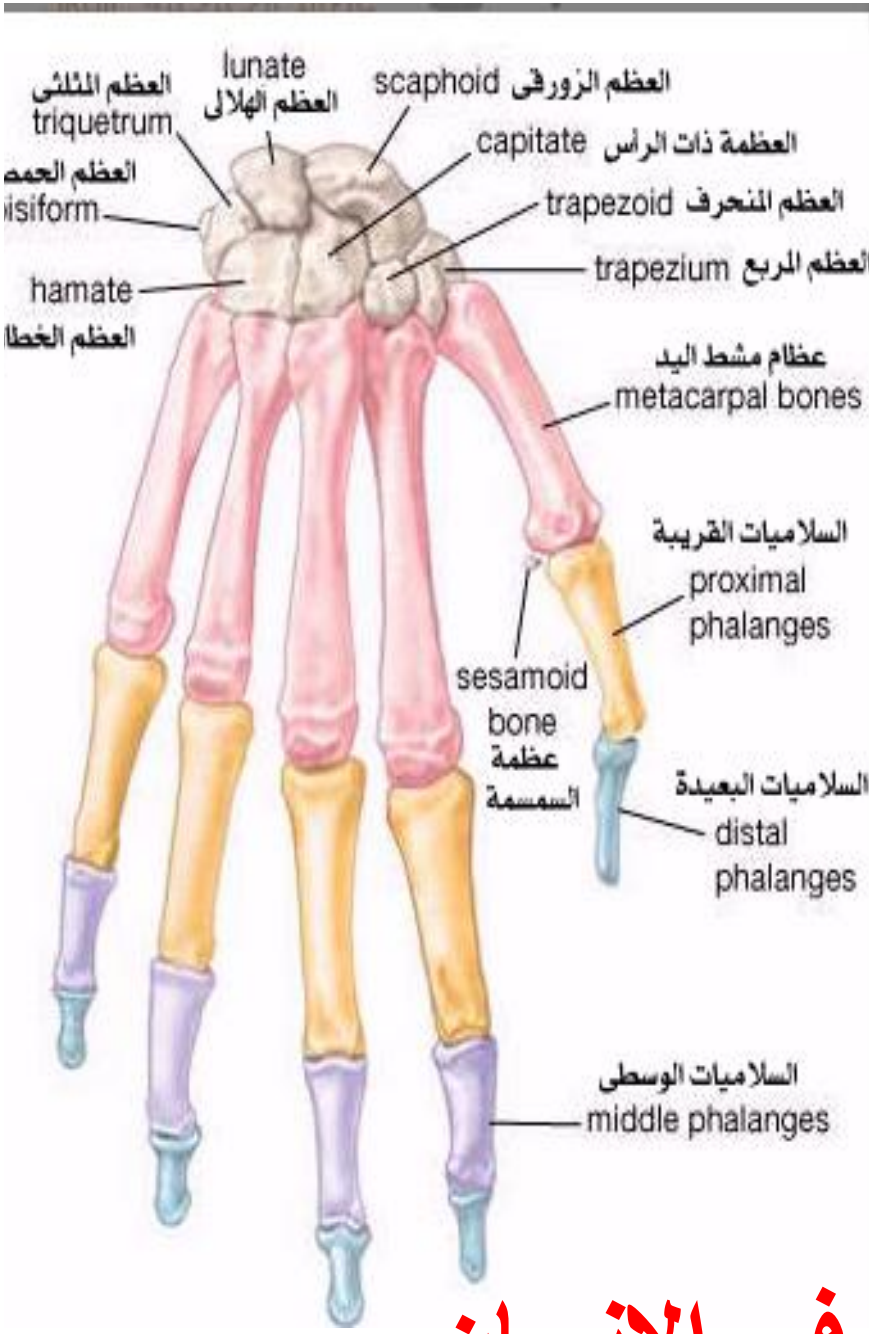


في الانسان

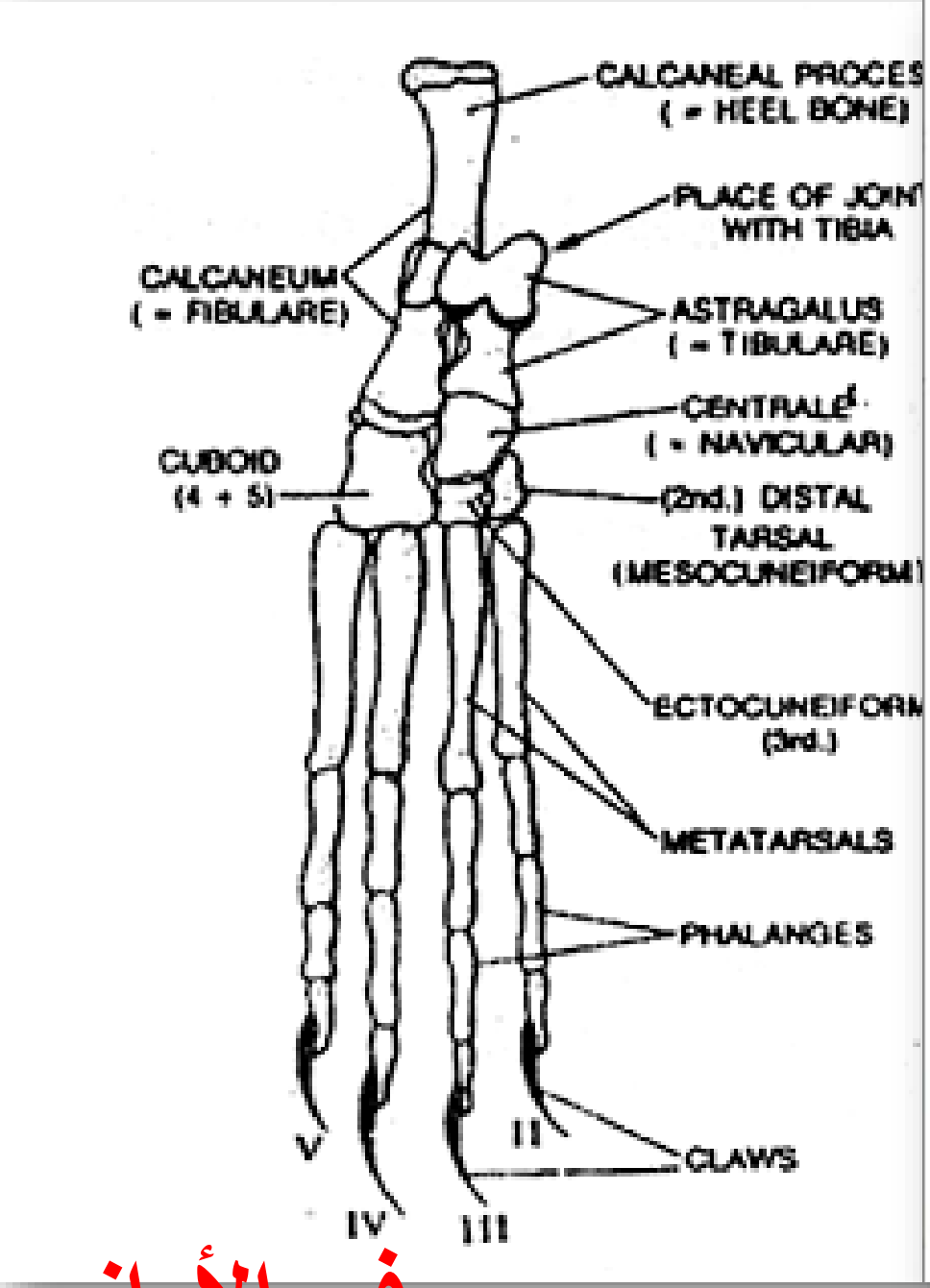


في الأرانب

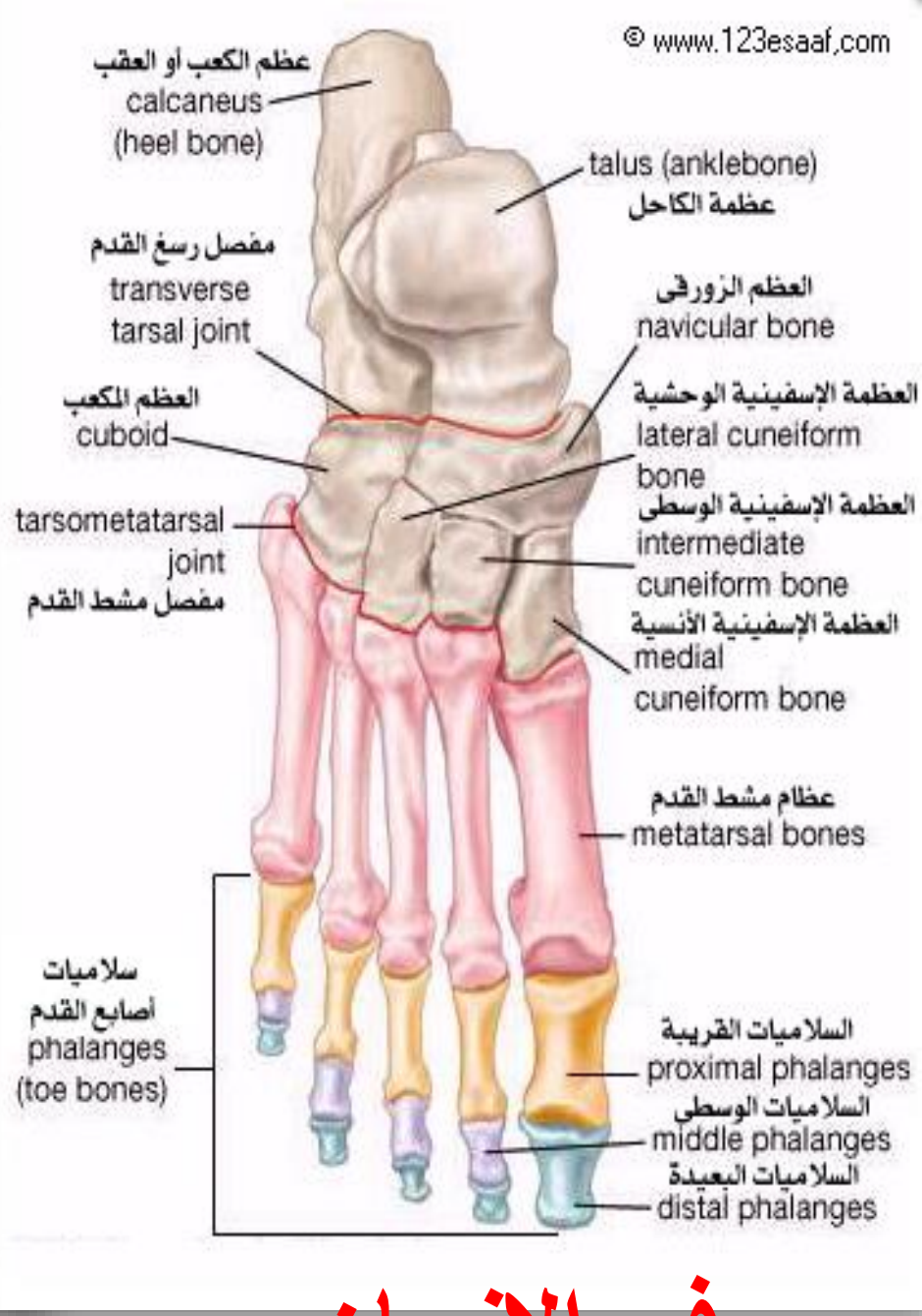


في الانسان

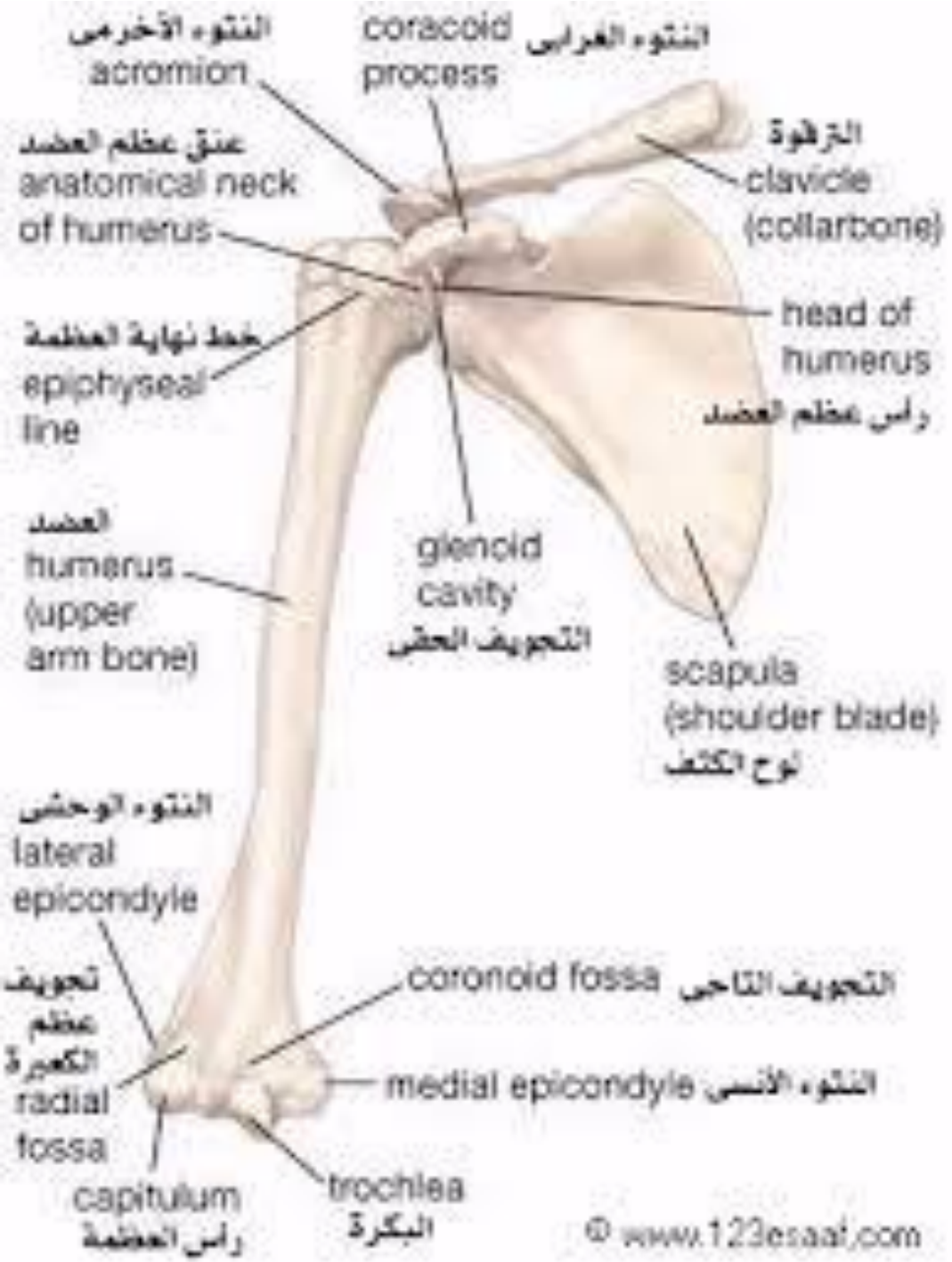
النتوء الأخرمي
acromion
coracoid process
النتوء الغرابي
عنق عظم العضد
anatomical neck of humerus
الترقوة
clavicle (collarbone)
head of humerus
رأس عظم العضد
خط نهاية العظمة
epiphyseal line
العضد
humerus (upper arm bone)
glenoid cavity
التجويف الحقي
scapula (shoulder blade)
لوح الكتف
النتوء الوحشي
lateral epicondyle
تجويف عظم الكعبرة
radial fossa
coronoid fossa
التجويف التاجي
medial epicondyle
النتوء الأنسي
capitulum
رأس العظمة
trochlea
البكرة
© www.123esaal.com