DIPLOMADO EN ECOGRAFíA GENERAL

ENFERMEDAD DEL TROFOBLASTO

Dr. Willy Julio Del Carpio Carpio
Médico Cirujano CMP . 24779
GINECÓLOGO-OBSTETRA RNE. 23289
US REG. 4485 SPE 068
Magister EN SALUD PÚBLICA
Médico Asistente MINSA - ESSALUD



GENERALIDADES

- Las ETG o NTG se originan a partir de la fertilización del ovocito por uno o más espermatozoides ya sea de modo normal o anómalo.

- Formándose de los componentes trofoblásticos del blastocisto en desarrollo, por lo tanto tienen capacidad de invadir tejidos subyacentes y sintetizar HCG.

ENFERMEDAD DEL TROFOBLASTO

EPIDEMIOLOGÍA

- 1/1000 embarazos
- Mola parcial 1/700. 0.5 a 11% evoluciona a enf. persistente
- Mola completa 1/2000. 10 a 20% evoluciona a enf. persistente.
- Adolescentes y mujeres 36 a 40 años tienen un riesgo dos veces mas alto. (40 años riesgo 10 veces mayor)
- Metástasis cerebrales o hepáticas.
- La mayoría; aborto espontáneo antes de 4 meses.

ENFERMEDAD DEL TROFOBLASTO

DEFINICIONES

Proliferación anormal del trofoblasto del corion placentario con un *potencial maligno progresivo*.

Es una anomalía de las *vellosidades coriónicas* consistentes en *proliferación trofoblástica y edema del estroma velloso*

ENFERMEDAD DEL TROFOBLASTO

CLASIFICACIÓN CLÍNICA E HISTOLÓGICA

- Gestación Molar completa
- Gestación Molar parcial
- Gestación Molar invasora
- Tumor Trofoblástico Persistente
- Tumor Trofoblástico de localización placentaria
- Coriocarcinoma

BENIGNAS

MALIGNAS

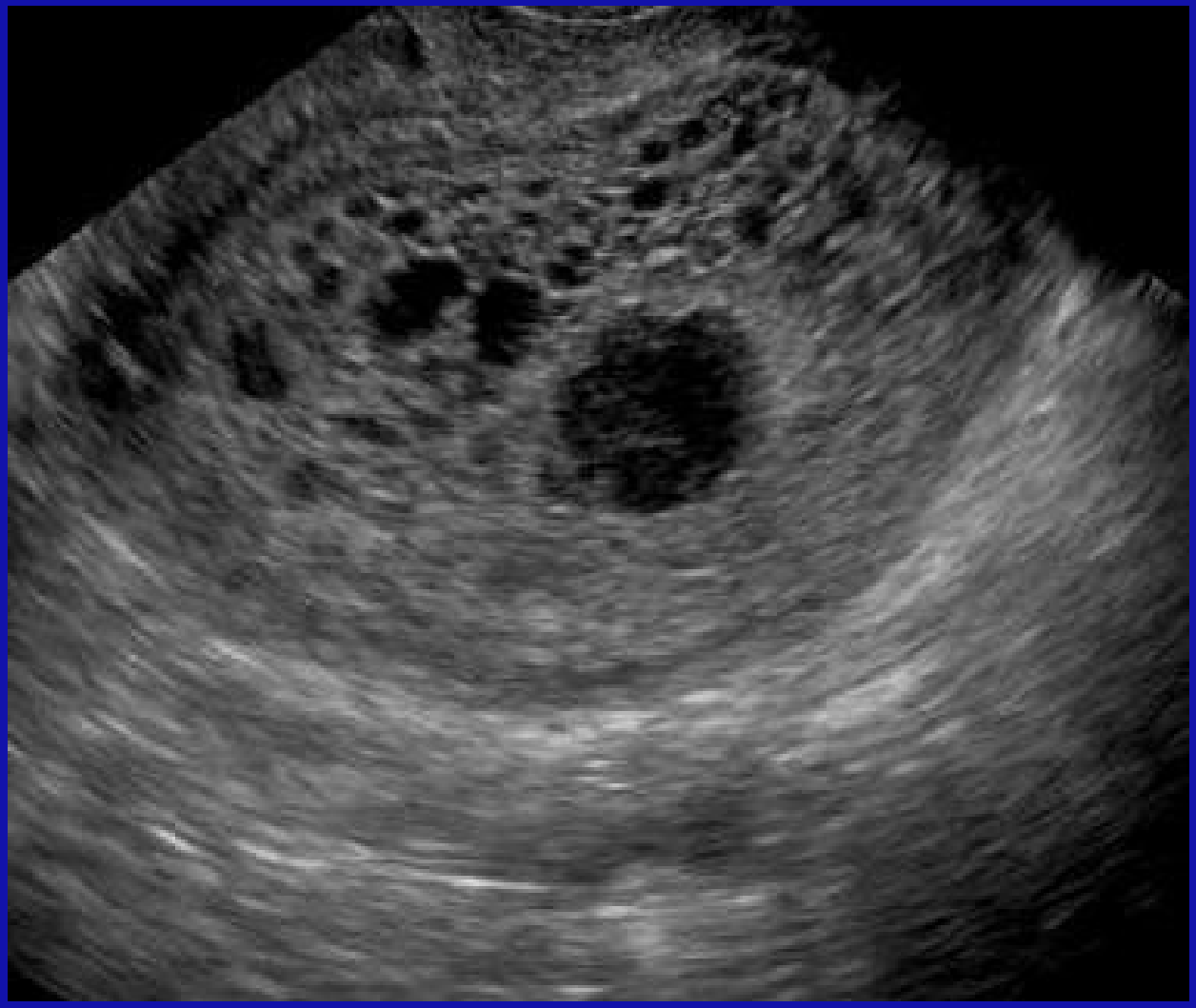

ENFERMEDAD TROFOBLÁSTICA GESTACIONAL (ETG O MOLA)

ENFERMEDAD DEL TROFOBLASTO

DIAGNÓSTICO

1. Antecedente previo de gestaciones no evolutivas
2. Signos ultrasonográficos
3. Sub unidad beta elevada
4. Clínica: sangrado, expulsión de vesículas, AU > EG

ENFERMEDAD DEL TROFOBLASTO

- Ultrasonografía es importante en el Dx. y el Tx.
- Es posible mostrar la invasión uterina por tejido trofoblástico mediante ecografía.
- Monitorizar la respuesta del tumor a la terapia: la ecografía Doppler permite la detección de áreas de flujo anómalo dentro del miometrio

ENFERMEDAD DEL TROFOBLASTO

HISTOPATOLOGICAMENTE

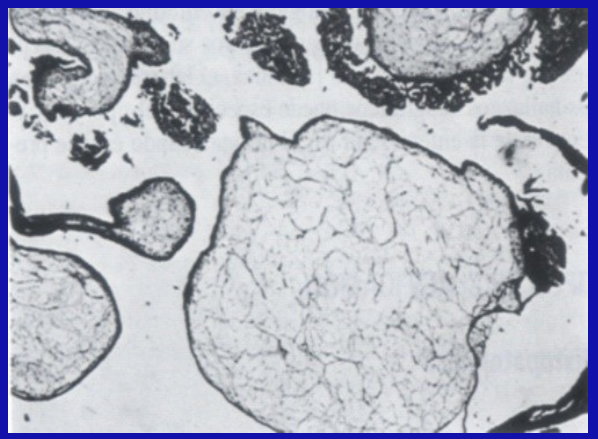

. Mola Hidatidiforme.
. Mola Invasiva (Corioadenoma destruens)
. Coriocarcinoma

Eco TV: masa intracavitaria, heterogénea, sin vesículas, invade pared miometrial a nivel fúndico, quedando a 3,6 mm de distancia de la serosa uterina.



Ecografía Doppler: muestra una masa intracavitaria a nivel fúndico, bien vascularizada, con bajos índices de resistencia (IR: 0,29).



CORIOCARCINOMA POSTGESTACIONAL

Se planteó un diagnóstico diferencial entre mola hidatiforme invasiva versus coriocarcinoma.

MOLA HIDATIDIFORME

- Degeneración quística de las vellosidades coriales, inadecuada vascularización y proliferación anormal del trofoblasto placentario.
- Completa o Incompleta
- Frecuente y benigna, 1/ 1000 embarazos.
- Son riesgos:
  - Edad materna
  - Historia previa de Mola
  - Raza asiática.

MOLA HIDATIDIFORME

Se subdivide genéticamente en:

- MH Completa, diploidia paterna (simple, gemelar)
- MH Parcial, triploidia

MOLA HIDATIDIFORME

MOLA HIDATIDIFORME COMPLETA

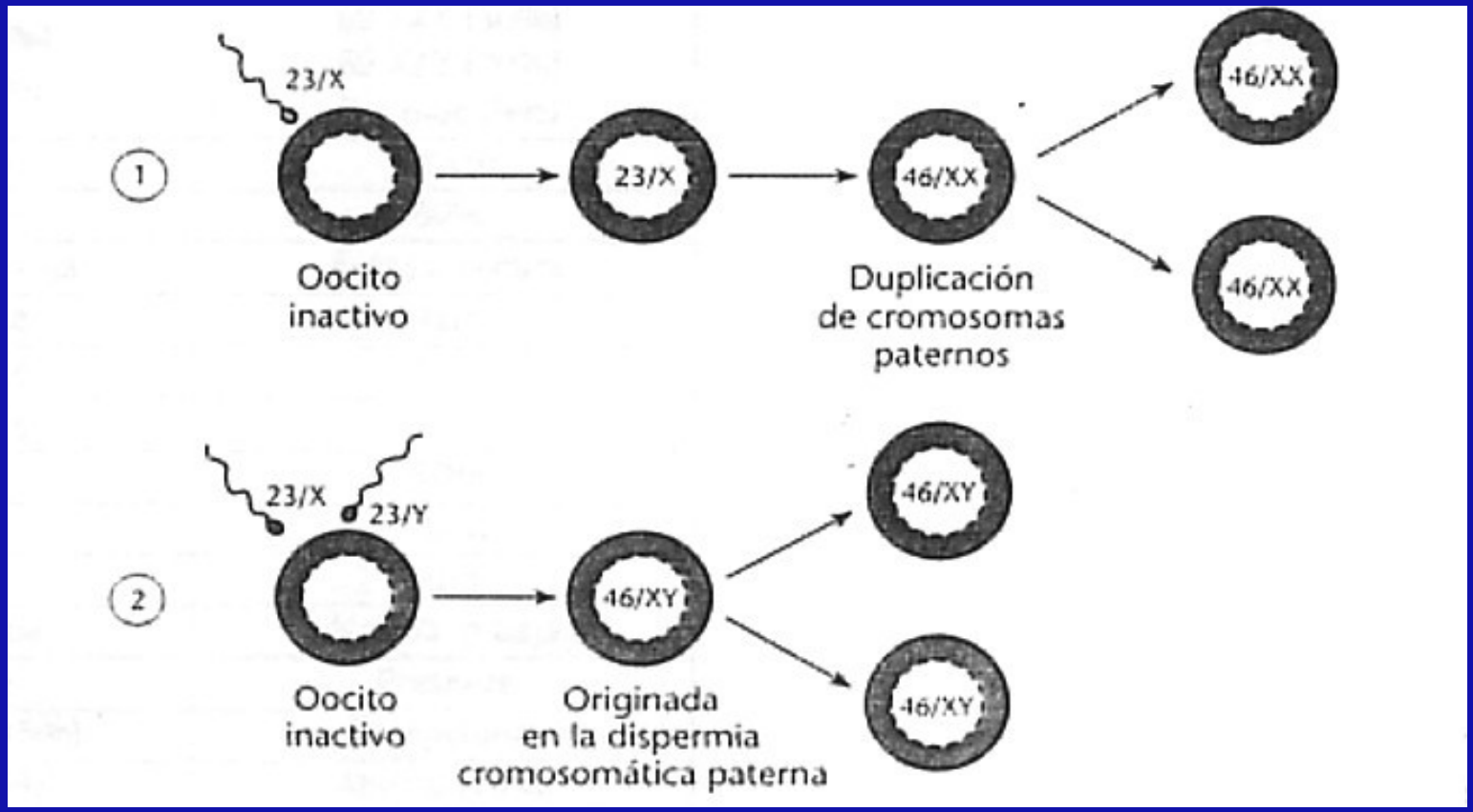

95%

5 %

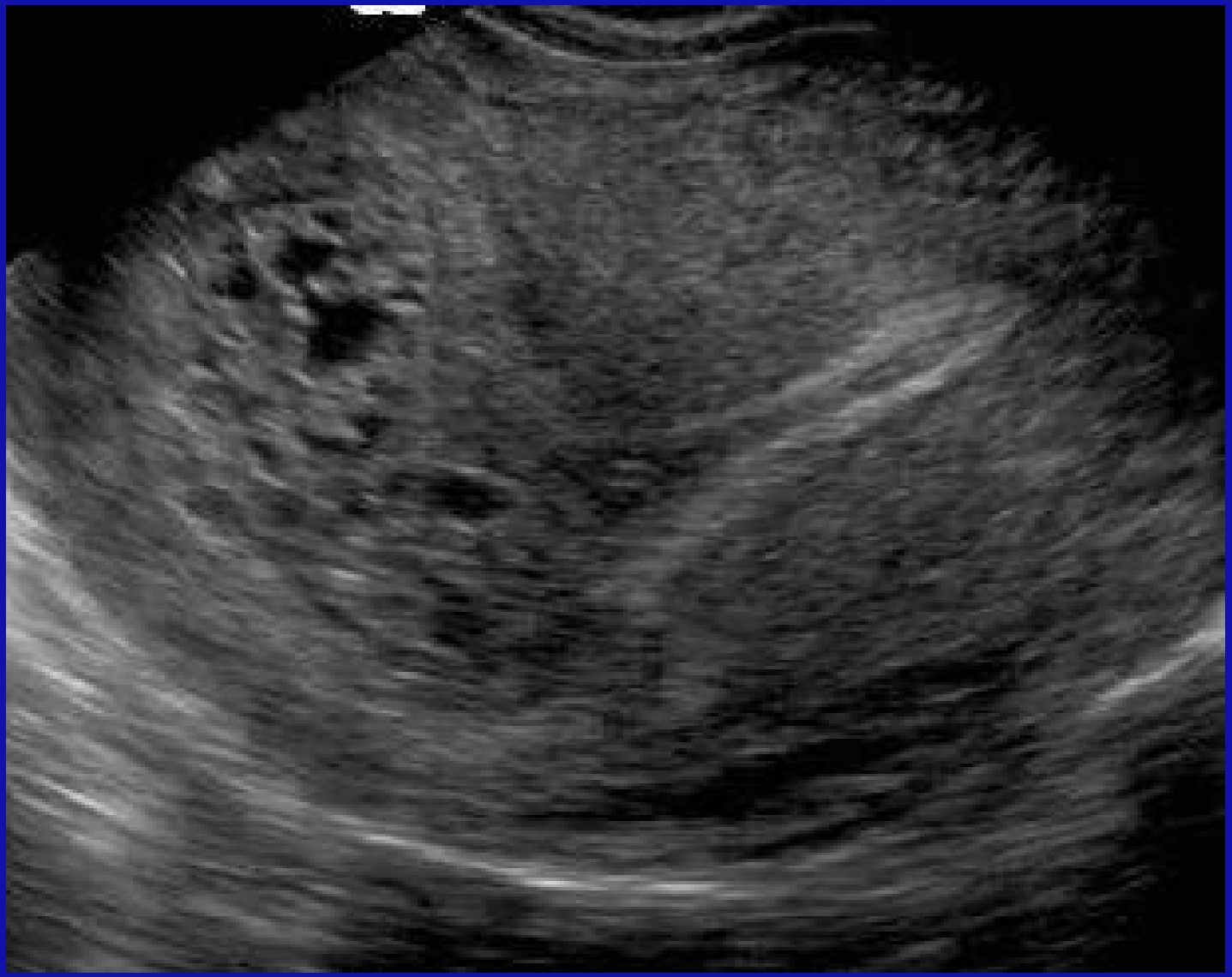

MOLA HIDATIDIFORME

MOLA HIDATIDIFORME PARCIAL

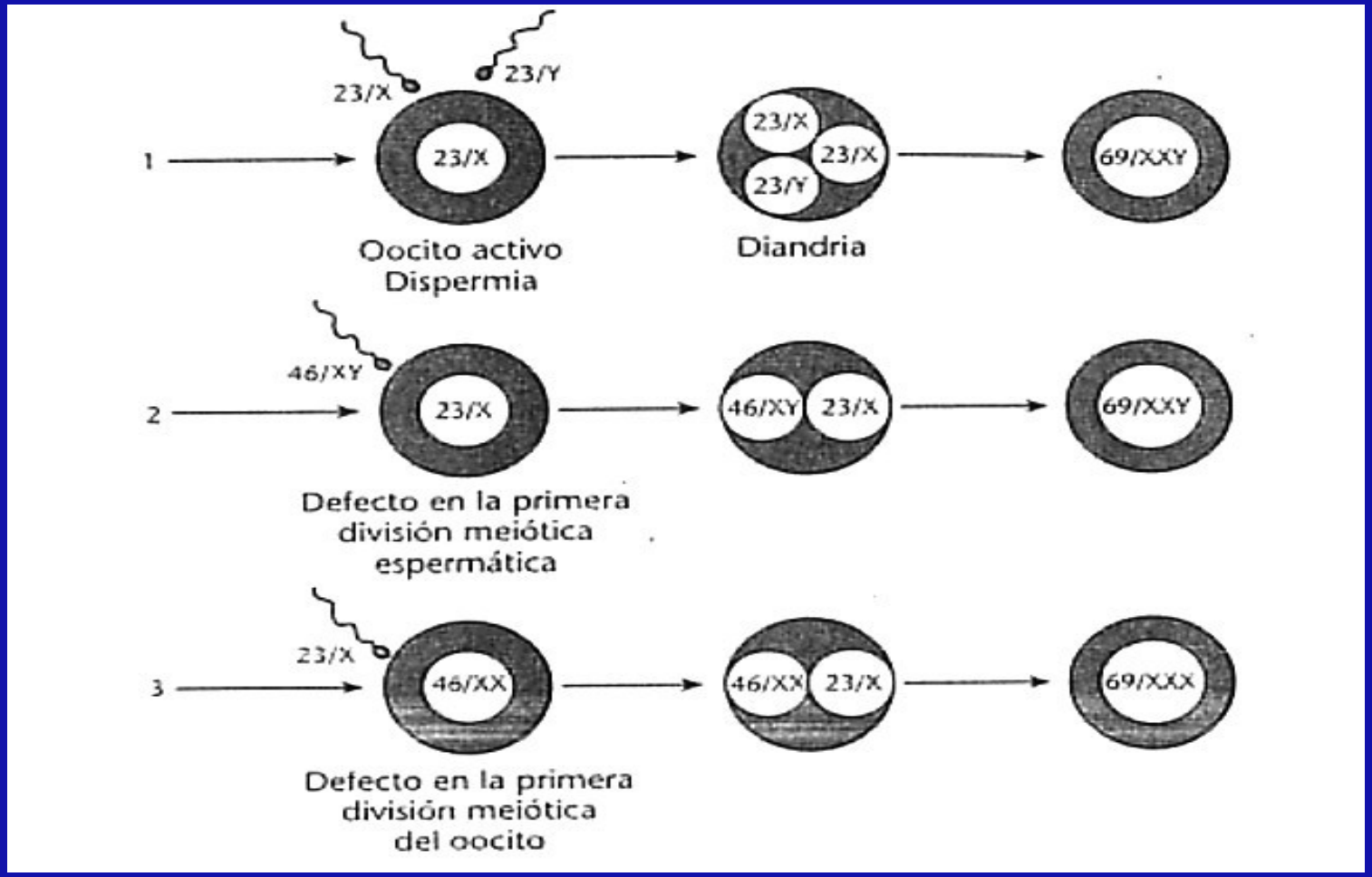

MOLA HIDATIDIFORME

ECOGRÁFICAMENTE

- No existe feto en las completas.
- Se aprecia como formaciones vesiculares regulares
- En la parcial existe en algunos casos un feto con otra placenta o tener malformación.
- Ovarios aumentados de tamaño presentan quistes de la teca luteinica.
- Los espacios vesiculares son de diferentes tamaños en las parciales.

1.- MOLA HIDATIDIFORME COMPLETA

- 75 a 80% de los casos de Mola
- No existe desarrollo fetal
- Existe un cariotipo diploide 46XX
- El “ADN cromosómico es exclusivamente paterno”.
- Ocurre cuando un huevo en ausencia de cromosomas maternos es fecundado por un espermatozoide haploide normal (duplica su material genético)
- Clínicamente, aumento anormal del útero, ginecorragia, nauseas, vómitos y expulsión de vesículas por vagina.

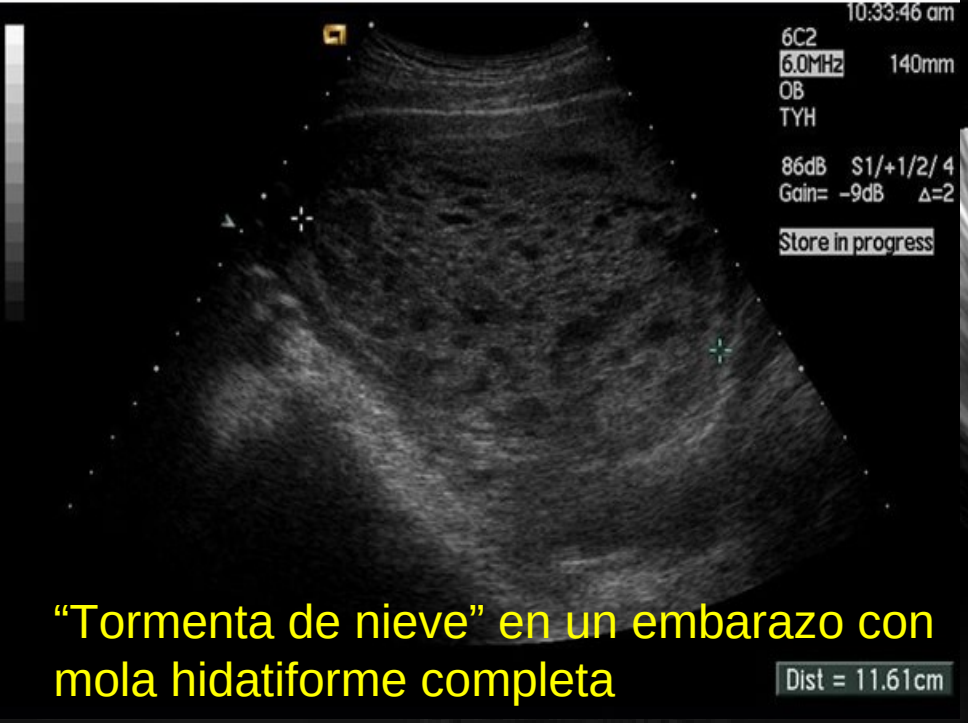

“Tormenta de nieve” en un embarazo con mola hidatiforme completa

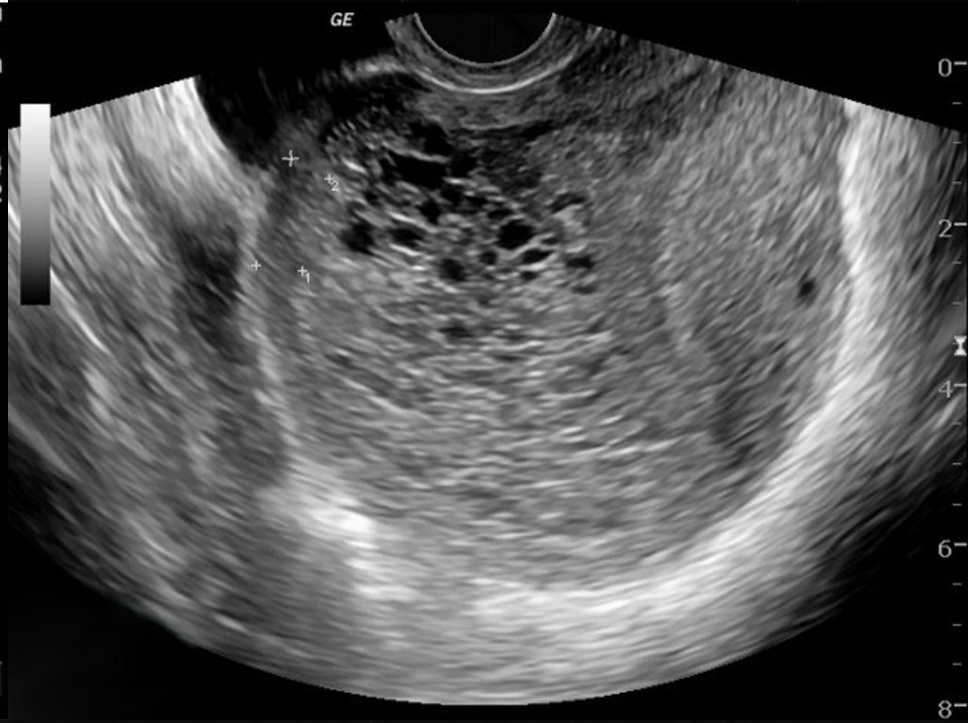



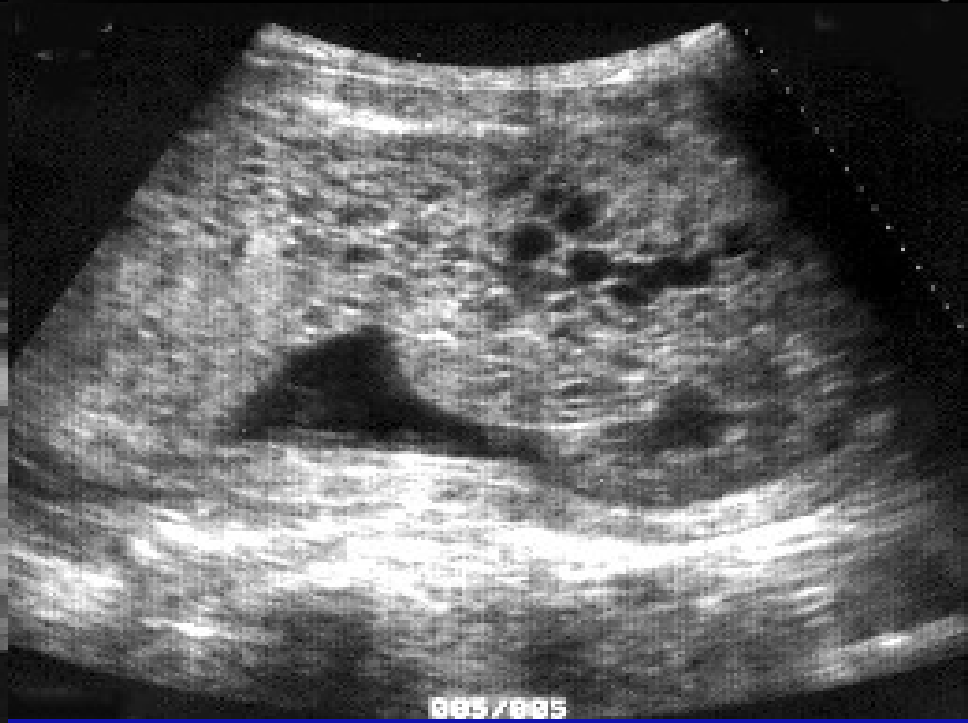

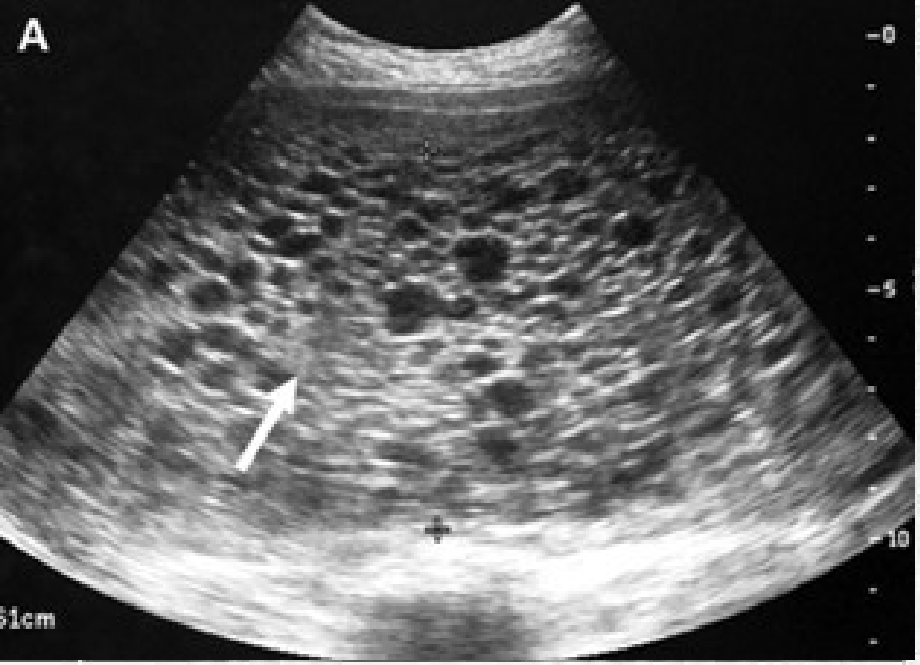
A
-0
-5
-10
51cm

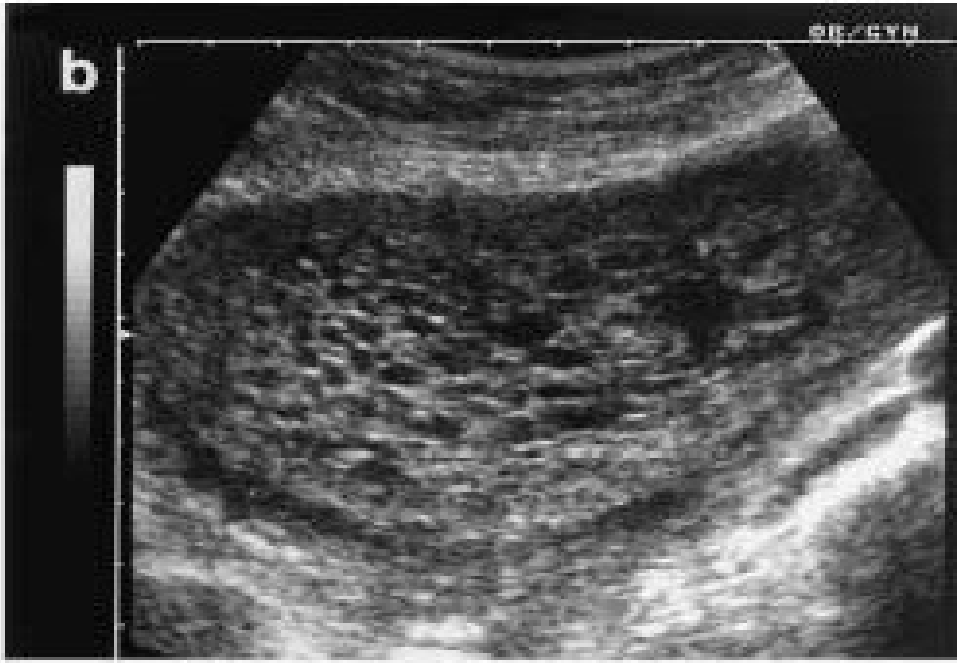
b


c


d

MOLA H. COMPLETA

- Cavidad uterina llena de numerosas áreas anecoicas de tamaño y de forma variadas (“panal de abeja”, “copos de nieve”)
- Ausencia de embrión
- Nunca se Dx. antes de las 10 semanas (no hay degeneración hidrópica aún)

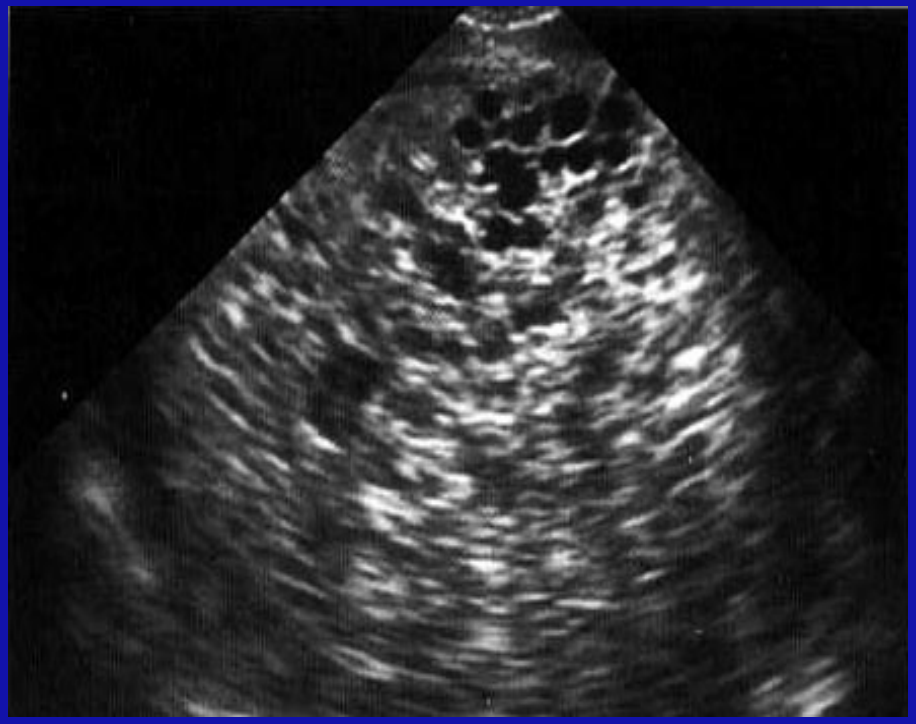

MOLA H. COMPLETA

Las complicaciones médicas son:

- HIE
- Hiperemesis
- Anemia
- Hipertiroidismo
- Desarrollo de quistes ováricos luteínicos tecales

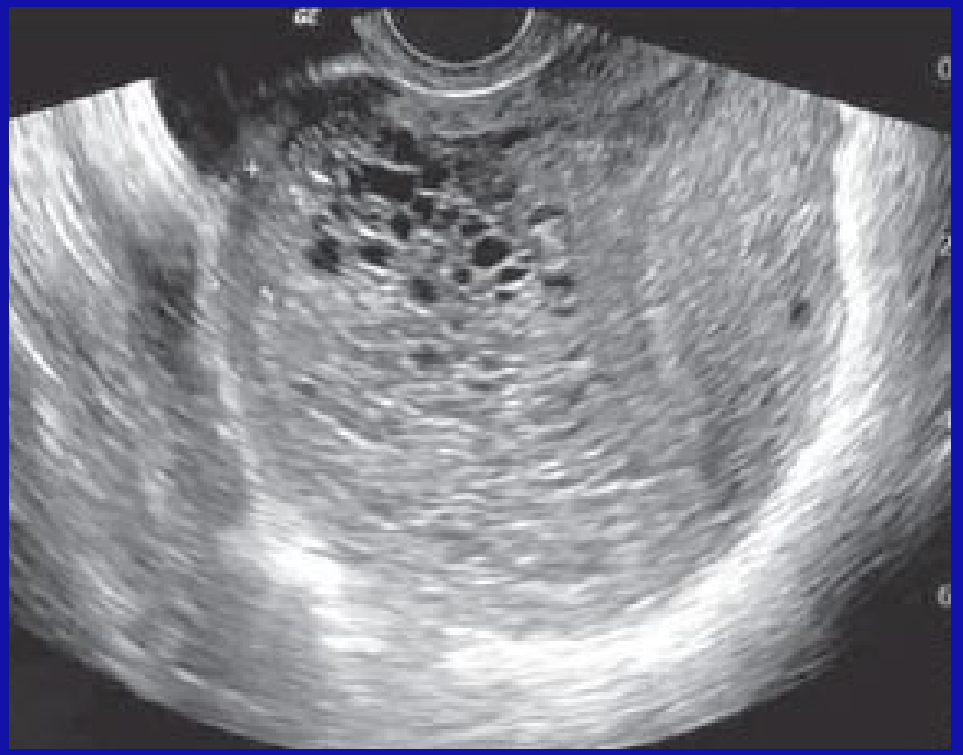

GESTACIÓN MOLAR COMPLETA
(ECO TRANSVAGINAL)

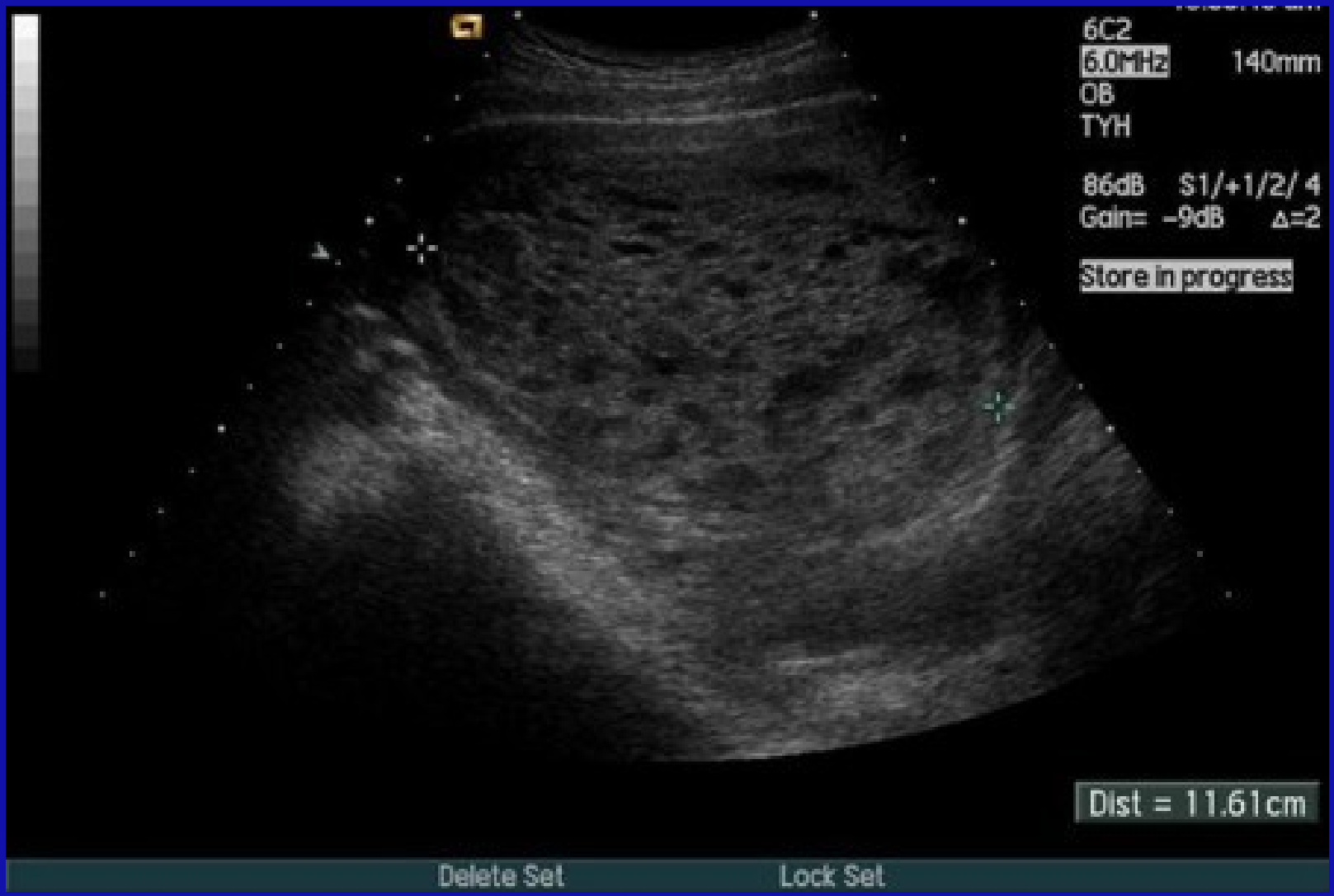

2.- MOLA HIDATIDIFORME PARCIAL

SIGNOS ECOGRÁFICOS:

- Apariencia en queso suizo (quistes avasculares)
- Placentomegalia grosor > 40 mm (18 – 22 sem) con espacios anecoicos multiquísticos y avasculares
- RCIU simétrica y malformaciones, RCIU severo
- Resistencia uterina al flujo normal o elevada.

MOLA H. PARCIAL





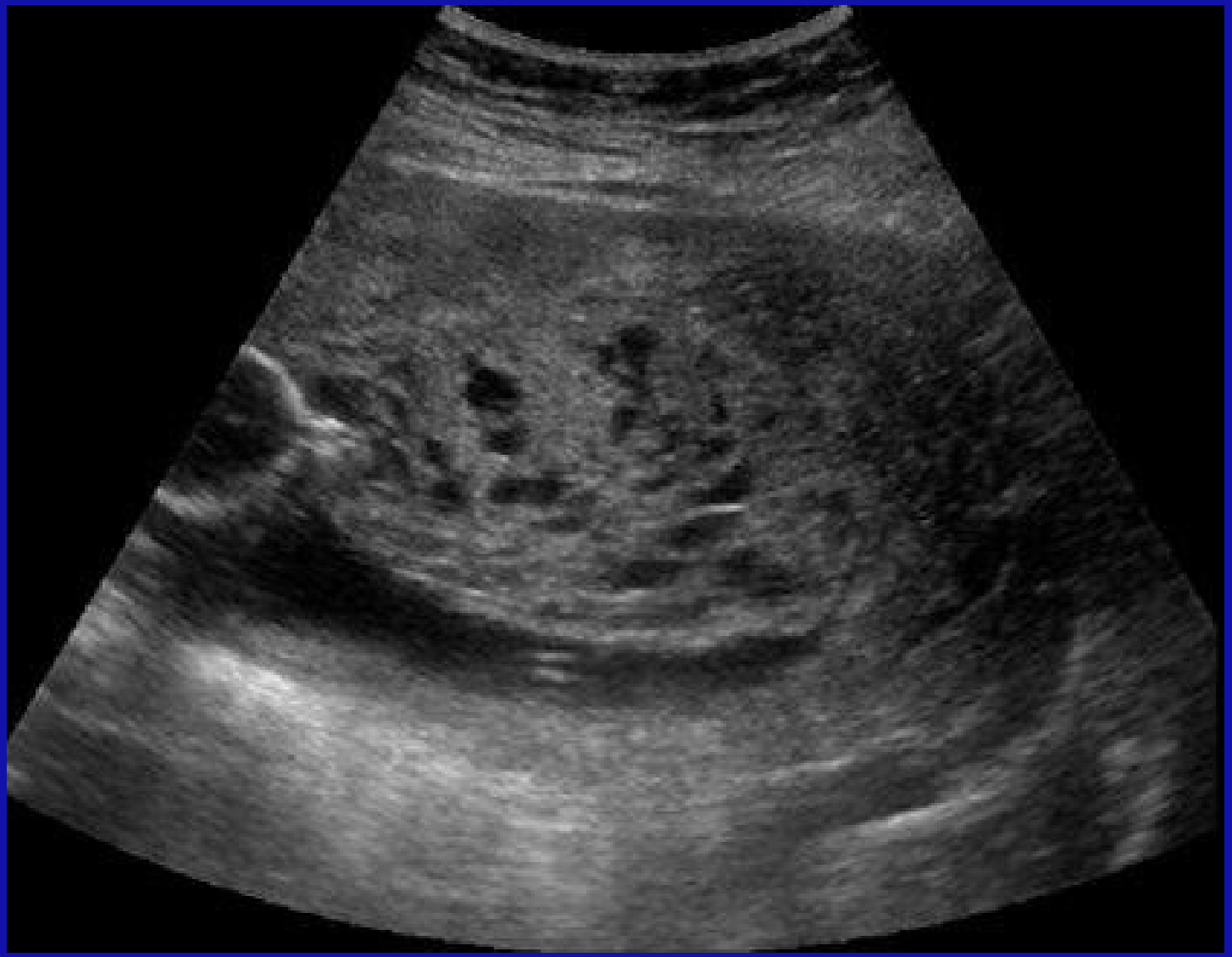

IMAGEN ULTRASONOGRÁFICA DE MOLA HIDATIDIFORME (PLACENTA CON VESICULAS Y FETO)

MOLA H. PARCIAL

- La distribución de las vesículas no abarca todo el trofoblasto
- Puede coexistir con un embarazo gemelar normal

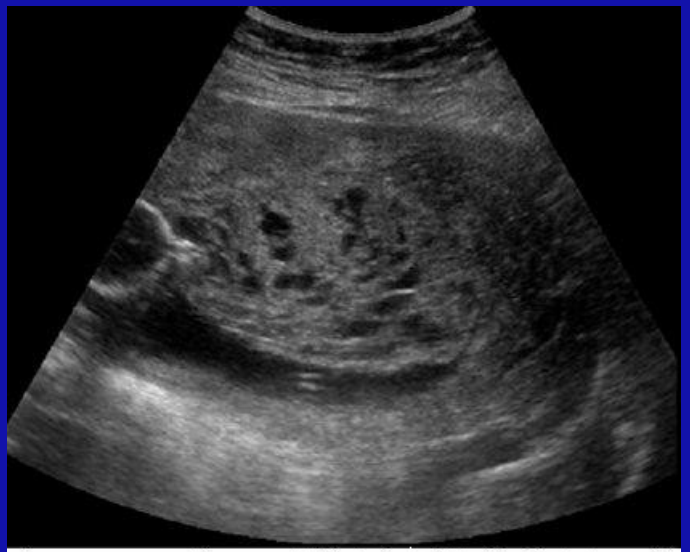

Fig. 1. Imagen ultrasonográfica de mola hidatiforme (placenta con vesículas y feto).





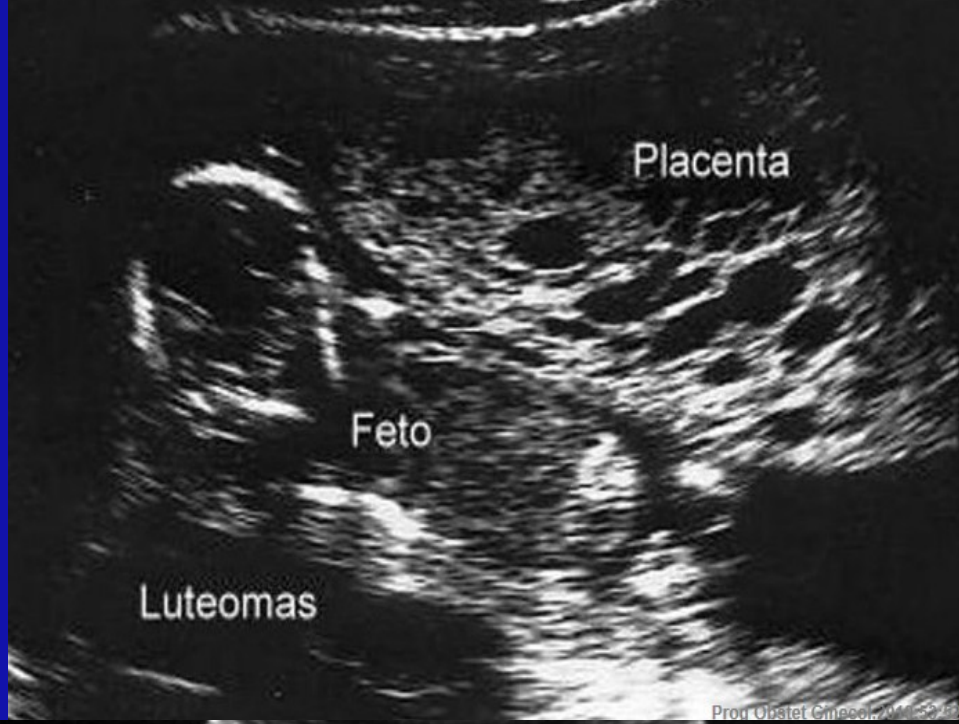
Placenta
Feto
Luteomas




FETAL GROWTH (CAMPBELL)
BPD
14W2D±0W4D(1SD)

MOLA PARCIAL A LAS 16 SEMANAS (TRANSVAGINAL)



MOLA PARCIAL A LAS 16 SEMANAS (SECTORIAL)



CARACTERÍSTICAS CLÍNICAS Y PATOLÓGICAS DIFERENCIALES

	MOLA COMPLETA	MOLA PARCIAL
INCIDENCIA	0,3-1%	MUY FRECUENTE
CARIOTIPO	DIPLOIDE 46XX (95%), 46XY (5%)	TRIPLOIDE (90%) 69 XXX (30%), 69 XXY (70%) DIPLOIDE (9%)
ORIGEN	PATERNO	MIXTO
HEMORRAGIA VAGINAL	80-90% ABUNDANTE, ROJA	60% ESCASA, ROJA-OSCURA
ÚTERO AGRANDADO	SÍ	RARO
TOXEMIA	FRECUENTE	NO
HIPERMESIS	SÍ	RARO
VELLOSIDADES CORIALES AFECTAS	100%	≤50%
HIPERPLASIA TROFOBLÁSTICA	DIFUSA	FOCAL
GONADOTROFINEMIA	ELEVADÍSIMA	NORMAL O BAJA
TEJIDOS EMBRIONARIOS	AUSENTE	SIEMPRE
MALIGNIZACIÓN	15-20%	EXCEPCIONAL
DIAGNÓSTICO ECOGRÁFICO	95-98%	ABORTO (80%) MOLA PARCIAL (20%)

DIAGNÓSTICO DIFERENCIAL ECOGRÁFICO DE M.H.

MOLA COMPLETA

- Apariencia avascular “en tormenta de nieve”
- Ovarios multiquísticos
- Ausencia de feto
- IR baja

MOLA PARCIAL

- Apariencia en “queso suizo”
- Placentomegalia
- RCIU simétrico y malformaciones
- IR normal o elevado

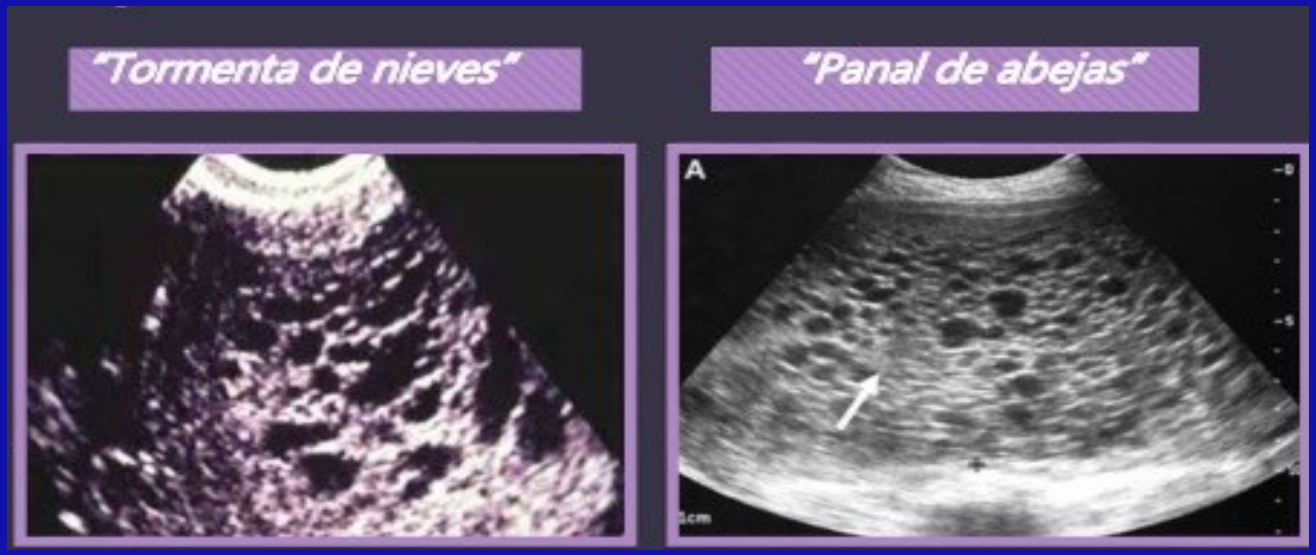

DX. DIFERENCIAL CON OTRAS PATOLOGÍAS

- Aborto frustro
- Amenaza de Aborto
- Desprendimiento ovular
- Aborto espontáneo
- Corioangioma placentario
- Placenta increta
- Fibromioma
- Teratomas



MOLA HIDATIDIFORME

ASPECTO DOPPLER

- Abundante vascularización al interior del útero, y en el área peritrofoblástica
- Aspecto de “tormenta de nieve”

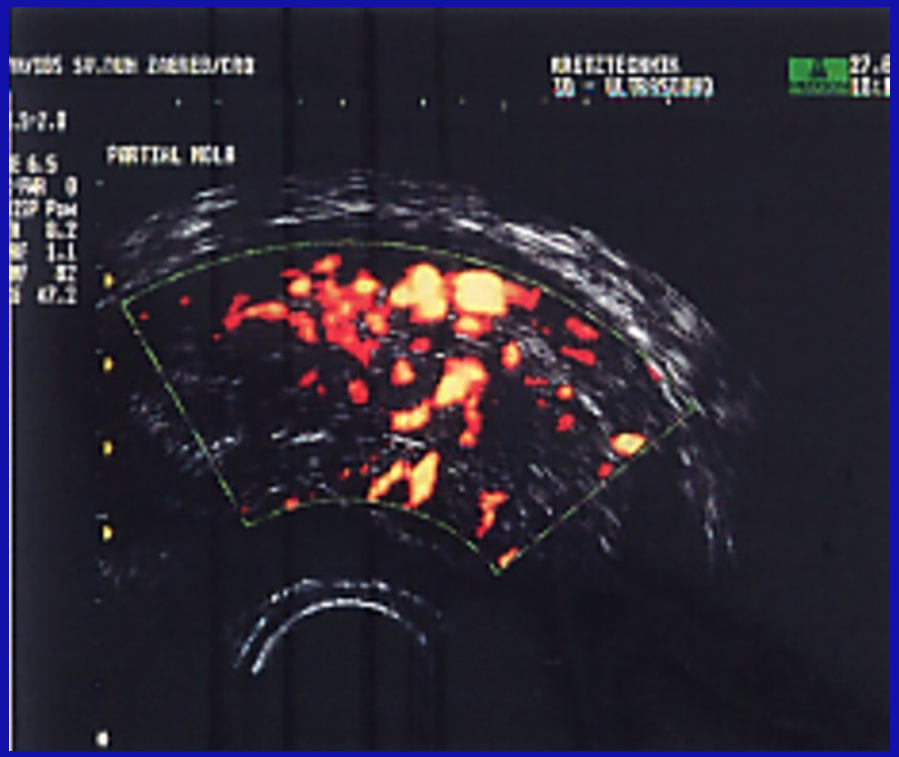

MOLA HIDATIDIFORME

CLÍNICA

- Sangrado vaginal (89-97%).
- Útero de mayor tamaño al esperado para EG. (33-51%).
- Expulsión de material vesicular por la vagina (50%).
- Desarrollo de Preeclampsia grave antes de 24 ss de EG.
- Se observa quistes tecaluteínicos (18-37%).

MOLA HIDATIDIFORME

EXÁMENES AUXILIARES

- Niveles elevados de B-HCG.
- RX de pulmones.
- Estudiar función cardiaca, pulmonar, tiroidea
- Factores de coagulación.
- Dilatación y curetaje.
- B-HCG semanal para valorar existencia de tejido trofoblástico residual (VN a las 10-12 sem)

CARACTERÍSTICAS ECOGRÁFICAS (MOLA)

- Presencia de quistes tecaluteínicos, crecen bajo la influencia de los altos niveles de B-HCG, se presentan como masas quísticas multiloculadas.

- Mediante la ecografía Doppler color se diagnostica enfermedad trofoblástica invasiva gracias a los vasos agrandados dentro del miometrio, que exhiben flujos diastólicos altos con baja resistencia.






CLA/5.0MI/60
-4 dB MOD
100 mm
48 dg
S CURVE
TRANSVERSE
MIDLINE
CDI Frq
Axl Res
Qual
Gain
CDI HPF
PCE


CLA/5.0MI/
100 mm
48 dg
S CURVE
FF
TRANSVERSE
MIDLINE
PD 4.0 M
RG 53 m
SV 3.1 m
PRF 4.5 K
HPF 100 H
KHz
3.0
St=1.97 KH


EC/7.0MI/1
-6 dB MOD
WZOOM 66 r
75 dg
S CURVE
FF
CORONAL
MIDLINE
CDI Frq
Axl Res
Qual
Gain
CDI HPF
PCE

3.- MOLA INVASIVA

- MH. invade miometrio y/o estructuras adyacentes
- Conocido como el Corioadenoma Destruens
- El modo B es insuficiente para el diagnóstico.

- Dx. diferencial:
  - Hematoma
  - Embarazo múltiple
  - Mioma uterino + gestación temprana

MOLA INVASIVA

- Es raro que penetre todo el miometrio (percreta) → perforación uterina
- En oposición con el CC, tiene estructuras vellositarias con un grado variable de proliferación trofoblástica.
- Tiene niveles bajos BhCG
- Síntoma: sangrado vaginal espeso

MOLA INVASIVA

ASPECTO DOPPLER

- Zonas con flujo color dentro del miometrio con patrón de flujo de baja resistencia (IR < 0.4)

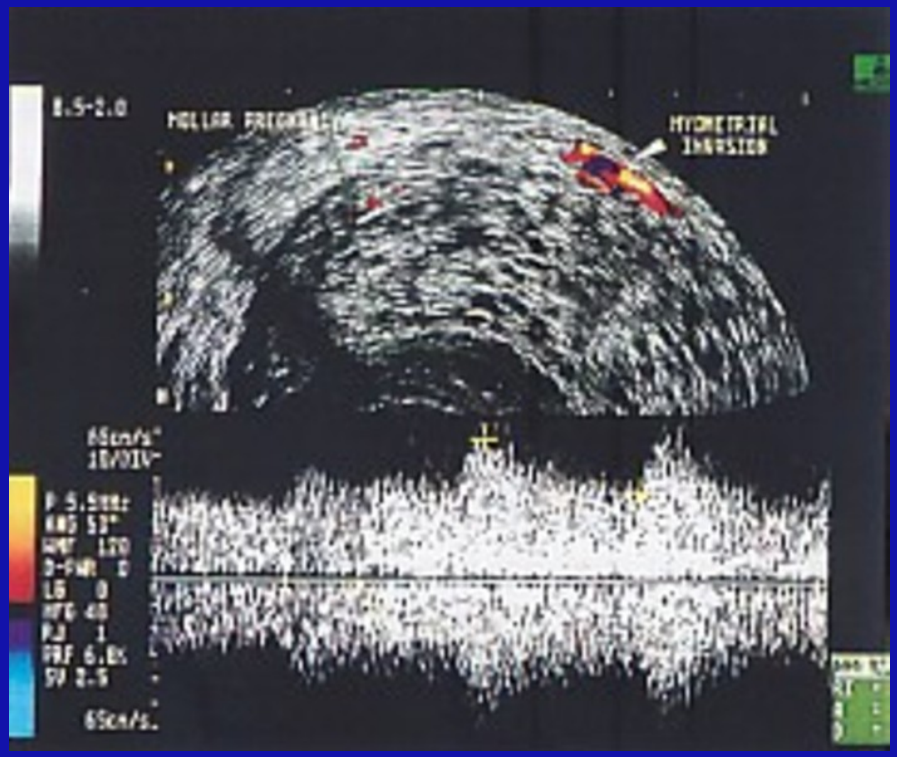

MOLA INVASIVA

CARACTERÍSTICAS ECOGRÁFICAS

- El aspecto ecográfico del tejido trofoblástico invasivo es como una región focal ecogénica irregular dentro del miometrio, rodeado de áreas hipoecogénicas irregulares que corresponden a áreas de hemorragia miometrial.
- Los nódulos son similares a los que hay en TTLP

MOLA INVASIVA

- Los implantes miometriales se delimitan mejor por ecografía transvaginal.
- La ecografía con Doppler pulsado muestra “flujo aumentado” y turbulento de las arterias uterinas de estos tumores.
- La ecografía Doppler color muestra flujos diastólicos altos de baja resistencia dentro del miometrio.







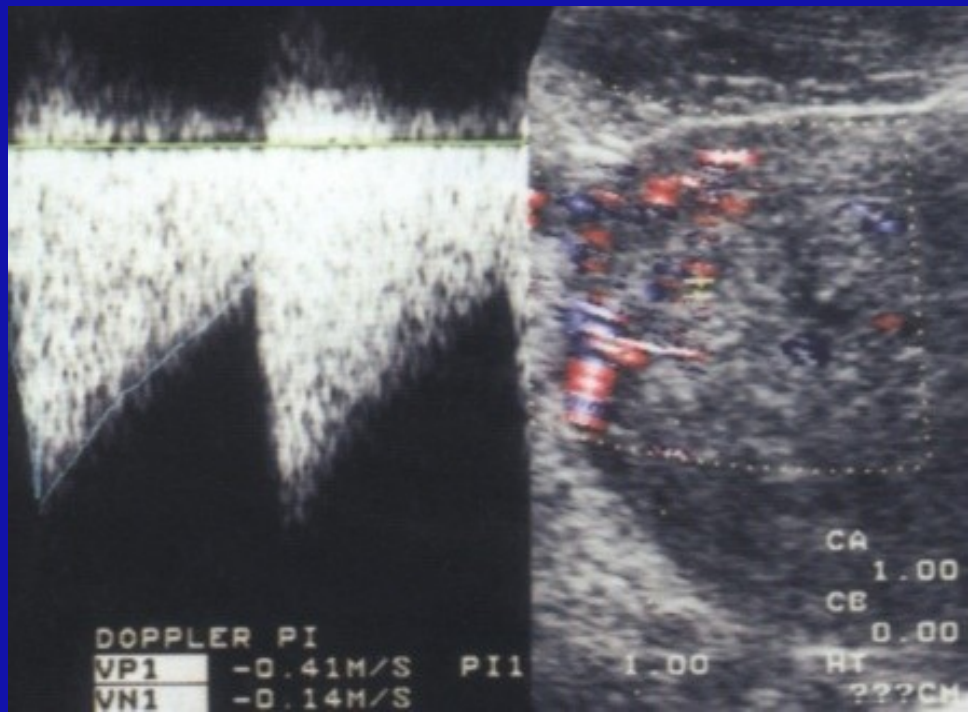
DOPPLER PI
VP1 -0.41M/S PI1
VN1 -0.14M/S
1.00
CA
1.00
CB
0.00
RT
???CM

MOLA INVASIVA

- El estudio del útero por ecografía y Doppler pulsado puede ser útil cuando se combina con determinaciones seriadas de B-HCG para evaluar la respuesta del tumor a la quimioterapia.
- Con ecografía se realiza la evaluación seriada del volumen tumoral.
- La reducción del volumen se relaciona estrechamente con la disminución de los valores de B-HCG en pacientes tratadas con éxito.




CLA/5.0MI/60
-4 dB MOD
100 mm
48 dg
S CURVE
TRANSVERSE
MIDLINE
CDI Frq
Axl Res
Qual
Gain
CDI HPF
PCE


-6 dB
WZOOM 66
75 dg
S CURVE
CORONAL
MIDLINE
CDI Frq
Axl Res
Qual
Gain
CDI HPF
PCE

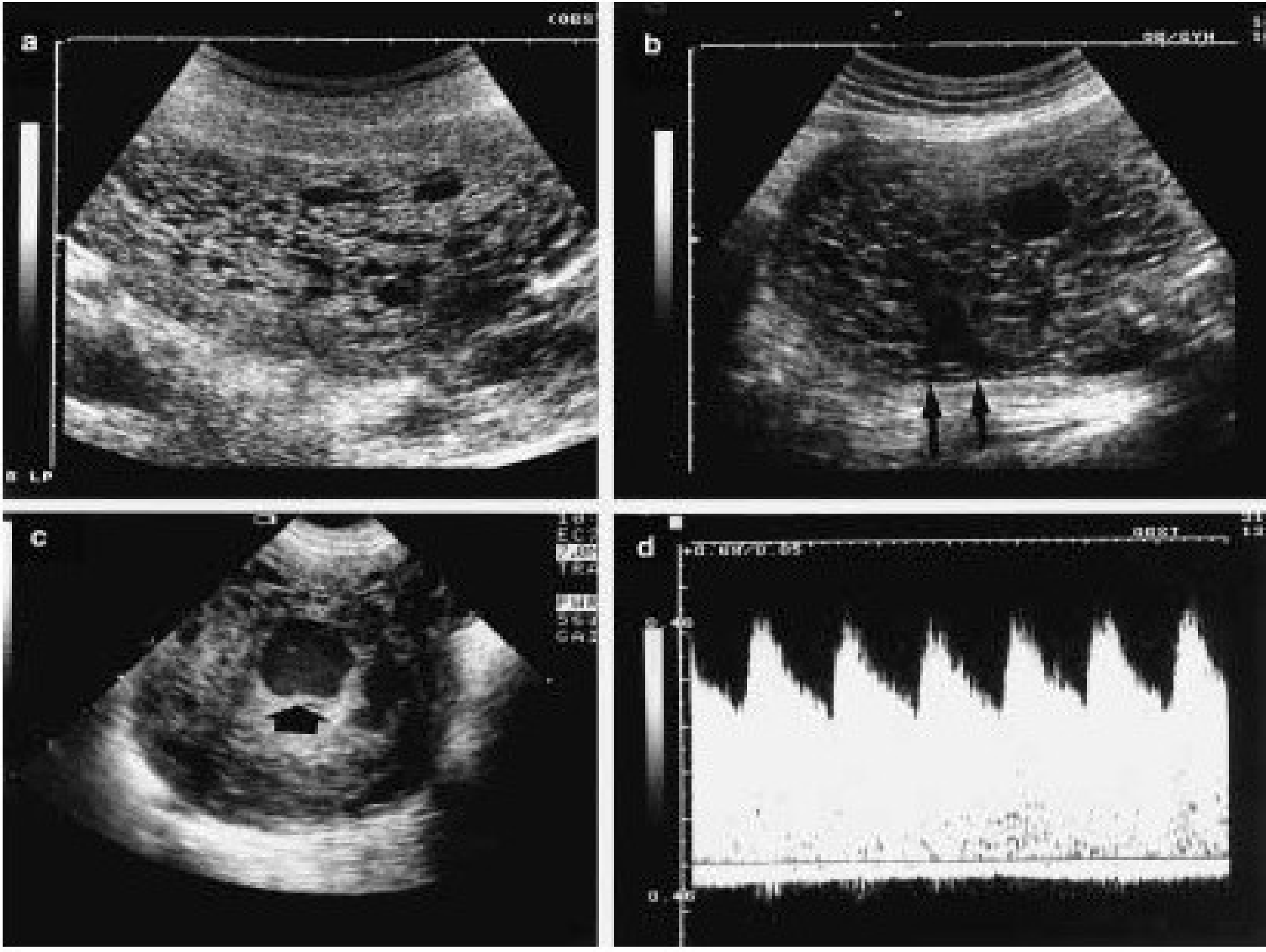
a
b
c
d

4.- CORIOCARCINOMA

- Lesión maligna muy rara, una cada treinta mil (30,000) embarazos.
- Se define por ausencia de vellosidades formadas y la invasión del miometrio por tejido trofoblástico anormal infiltrante.
- Da metástasis rápidamente a pulmones, hígado y cerebro.
- El tumor primario: rango 2,5 a 8 mm

CORIOCARCINOMA

SÍNTOMAS:

- Disnea
- Síntomas neurológicos
- Dolor abdominal (a las semanas hasta 15 años post embarazo)
- Hay signos y síntomas similares a E. Ectópico

CORIOCARCINOMA

- La necrosis y la hemorragia con frecuencia están presentes en el interior de los coriocarcinomas
- Se evidencia una masa ecogénica semisólida
- El 50% CC continua a un embarazo molar
- Un 30% CC se produce post aborto
- Un 20% luego de embarazo normal

CORIOCARCINOMA

ASPECTO DOPPLER

- Similar a la mola invasiva con mayor vascularización del tejido neoplásico y menor resistencia al flujo sanguíneo (IR:0.29)

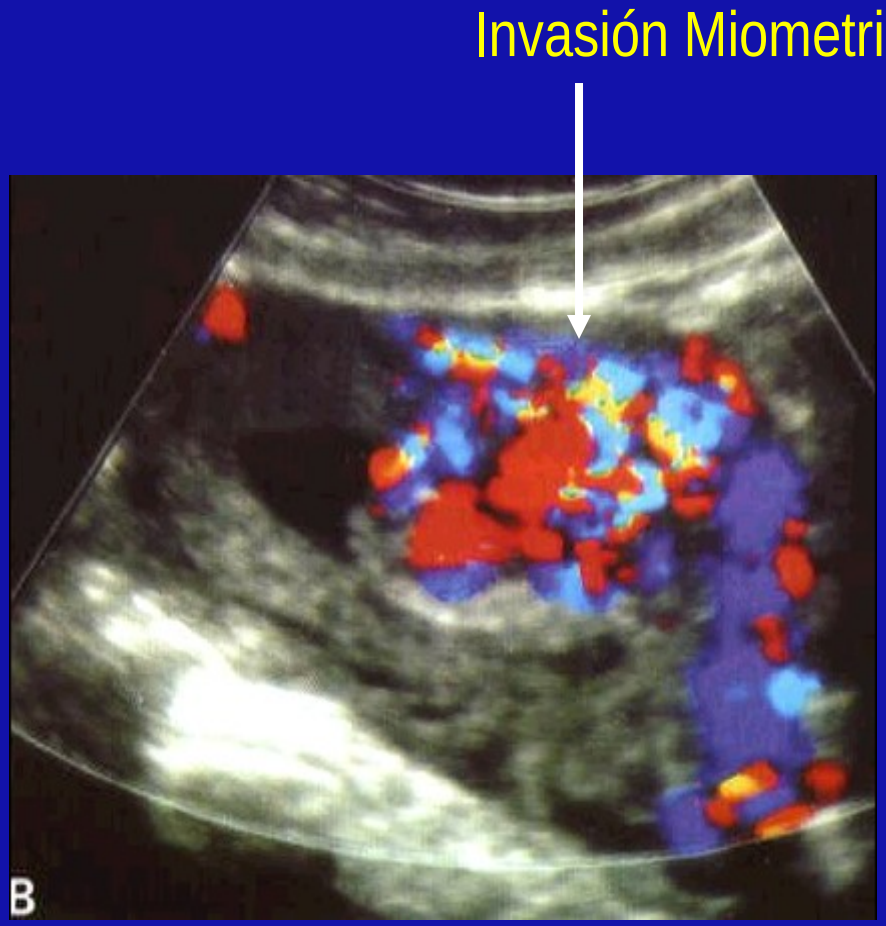

CORIOCARCIONOMA

- La ecografía Doppler color por vía transvaginal muestra cambios en el flujo, el cual se correlaciona con el descenso de la B-HCG en casos de coriocarcinoma tratados con éxito o bien no se encuentra cambio si no responden.

- Evaluar ecográficamente el hígado por enfermedad metastásica que aparecen como un foco ecogénico dentro del hígado.

CORIOCARCINOMA DESPUÉS DE GESTACIÓN NORMAL A TERMINO. (SAGITAL)



CORIOCARCINOMA DESPUÉS DE GESTACIÓN NORMAL A TERMINO. (TRANSVERSAL)





CORIOCARCINOMA

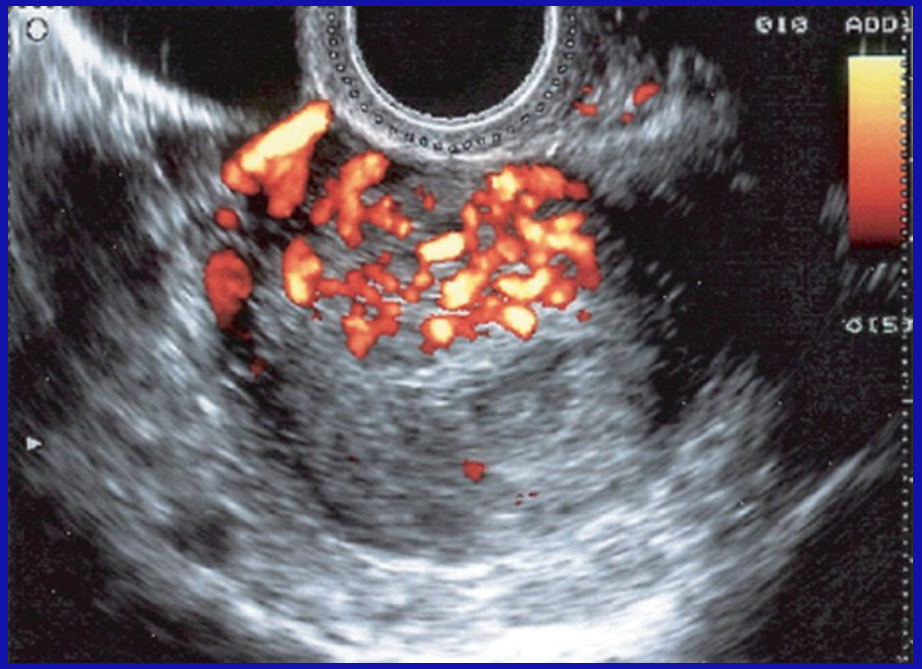

CORIOCARCINOMA: HIPERVASCULARIZACIÓN LOCALIZADA DEL MIOMETRIO.

5.- TUMOR TROFOBLÁSTICO PERSISTENTE

- Tumor trofoblástico placentario: infrecuente y letal.
- Puede producirse después de cualquier tipo de gestación. Son resistentes a quimioterapia, es mejor tratamiento quirúrgico.
- Da metástasis a distancia.
- El TTP es un tumor post evacuación uterina donde el 18 a 20% con MHC y el 11% con MHP.

TUMOR TROFOBLÁSTICO PERSISTENTE

- Ecografía: Hallazgo ecográfico frecuente es un nódulo miometrial ecogénico, generalmente cerca del conducto endometrial, pero puede situarse en profundidad del miometrio.

- Lesiones sólidas y uniformemente ecogénicas, hiperecogénicas o complejas o multiquísticas, similar al tejido molar. Se pueden ver imágenes anecogénicas que corresponden a vasos o quistes mas grandes.

NÓDULO MIOMETRIAL FOCAL ECOGÉNICO DE TUMOR TROFOBLÁSTICA PERSISTENTE TTP



TUMOR TROFOBLÁSTICO PERSISTENTE

- Doppler Color:

Nos da una hipervascularización del trofoblasto inverso, teniendo un pico sistólico alto y un índice de resistencia bajo.

NÓDULO MIOMETRIAL FOCAL ECOGÉNICO DE TUMOR TROFOBLÁSTICA PERSISTENTE

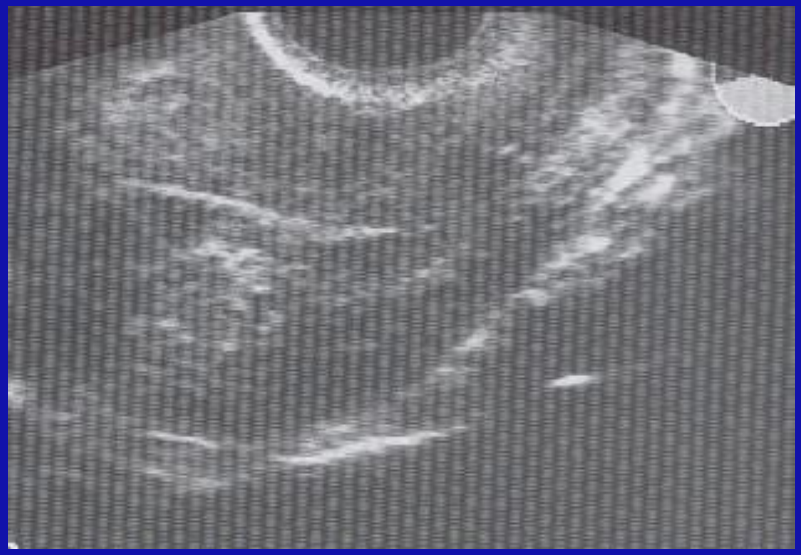

TUMOR TROFOBLÁSTICO PERSISTENTE TTP (DOPPLER)



NÓDULO MIOMETRIAL FOCAL ECOGÉNICO DE TUMOR TROFOBLÁSTICO PERSISTENTE TTP

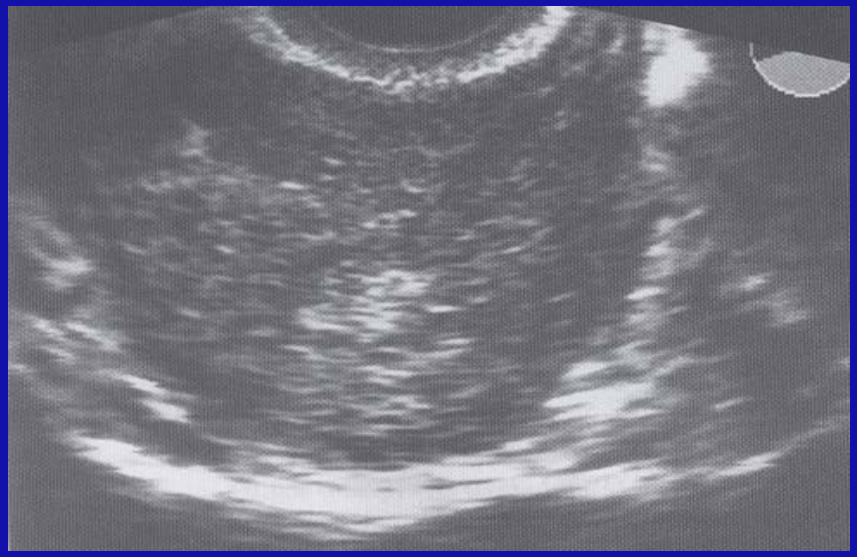

TTP ESPACIOS QUÍSTICOS DE ESTRUCTURAS VASCULARES

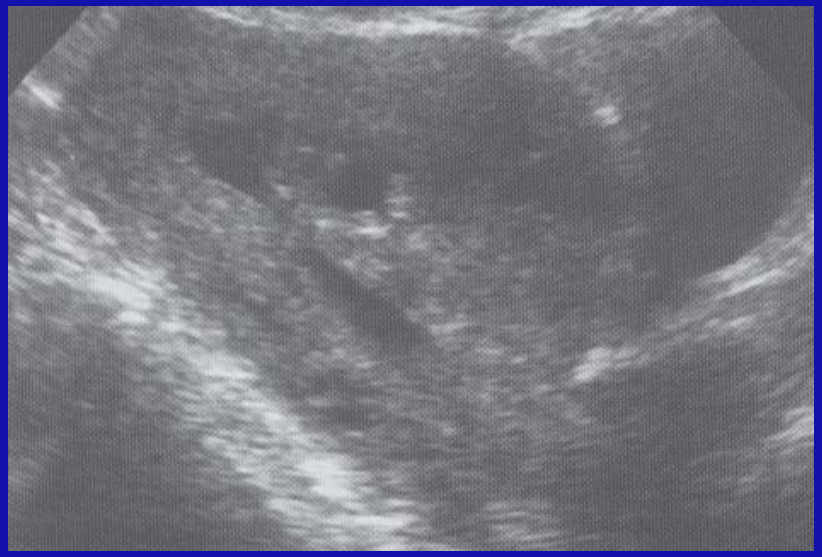

TTP ESPACIOS QUÍSTICOS DE ESTRUCTURAS VASCULARES.



TTP CON MASA MIOMETRIAL QUÍSTICAS (DOPPLER)

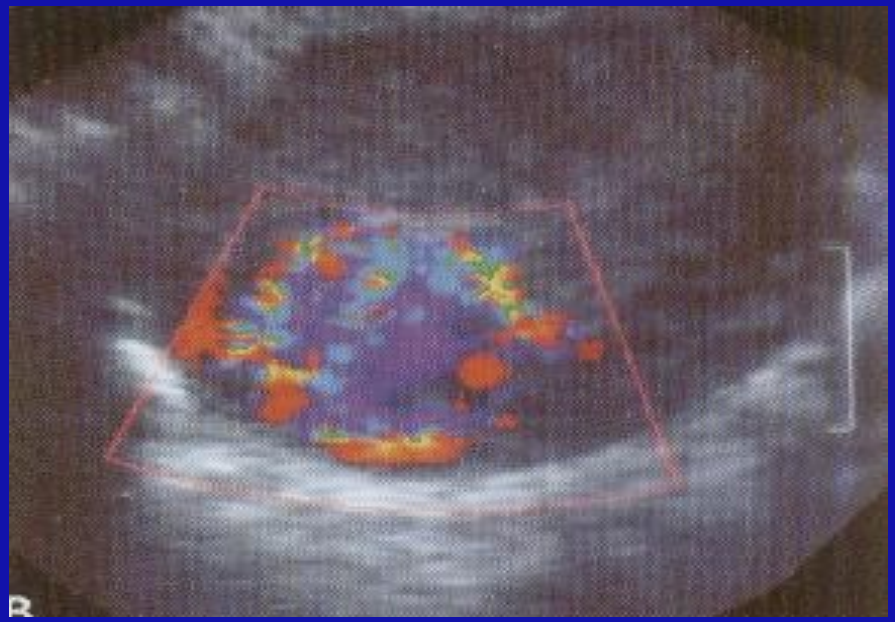

MASA MIOMETRIAL QUÍSTICA CON ESPACIOS VASCULARES TTP CORTE SAGITAL TV



MASA MIOMETRIAL QUÍSTICA CON ESPACIOS VASCULARES NTP DOPPLER COLOR

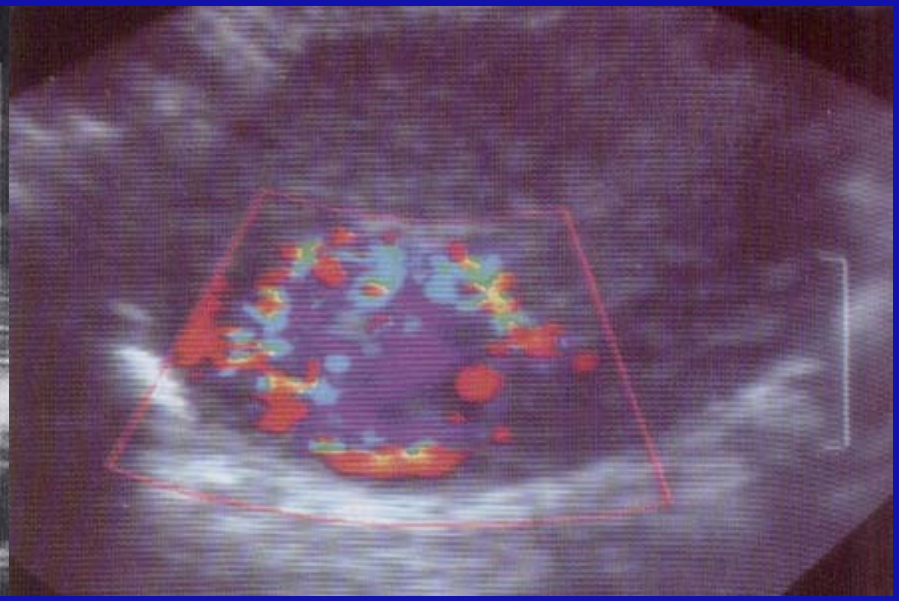

CLÁSICO PATRÓN COLOR FLORIDO EN MOSAICO DE LA TTP

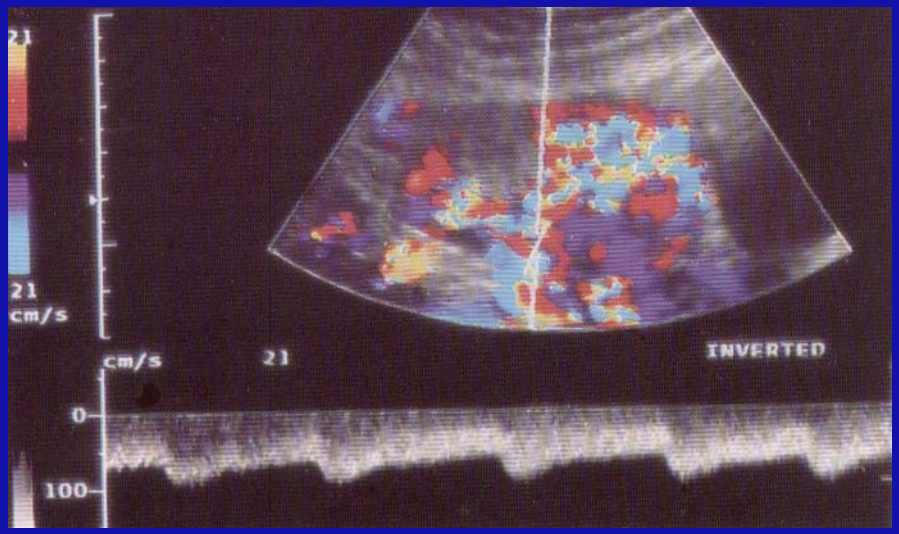

6.- TUMOR TROFOBLÁSTICO DE LOCALIZACION PLACENTARIA

- Resistente a la quimioterapia y alto grado de metástasis.
- En mas del 90% después de E. Normal
- Síntomas: amenorrea > 1 año y sangrado irregular variable
- Invade el miometrio.

TUMOR TROFOBLÁSTICO DE LOCALIZACIÓN PLACENTARIA

- El 20%, metástasis a pulmones, hígado, cavidad abdominal y cerebro
- Tiene niveles bajos de hCG y alta de hPL
- Tratamiento quirúrgico
- Ecográficamente: pequeñas áreas ecogénicas heterogéneas con espacios quísticos llenos de líquido (hemorragia) similares a los de una Mola (TTP)

TUMOR TROFOBLÁSTICO PLACENTARIO



TUMOR TROFOBLÁSTICO PLACENTARIO DOPPLER COLOR

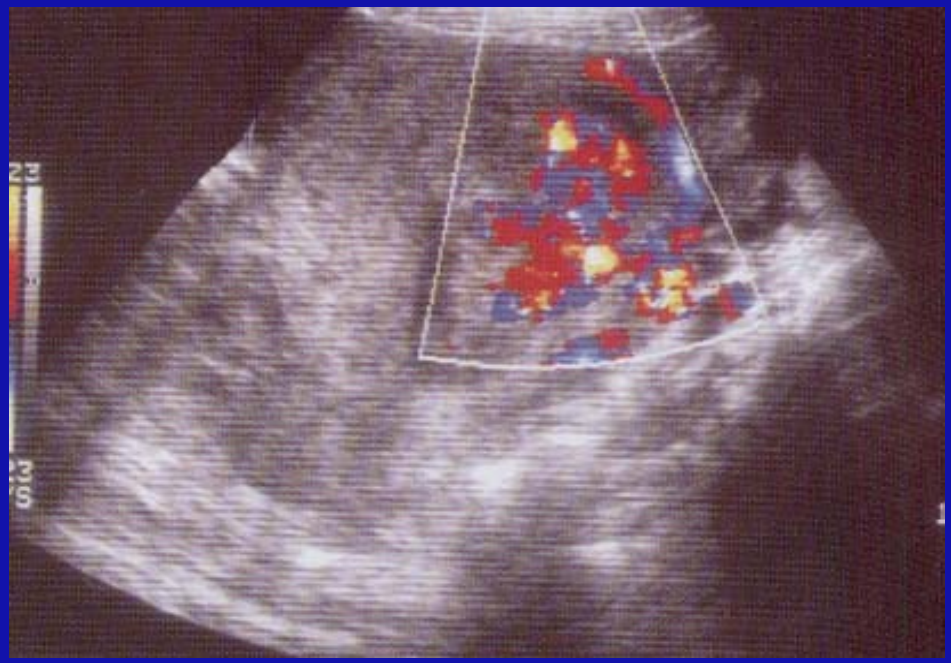

SEGUIMIENTO POST EVACUACIÓN :

1.- USG 48 horas post legrado

2.- Anticoncepción por 1 año, iniciar después del legrado: Depo provera antes del alta.

3.- Cuantificación de hCG:

Cada semana por 1 mes hasta negativizarse
Cada mes x 6 meses
Cada 2 meses hasta completar 1 año.


GRACIAS
CAENSA
Capacitación en Salud