SUMÁRIO

1	Abdome agudo	9
2	Hérnias	33
3	Hérnia umbilical	52
4	Hérnias incisionais	55
5	Hérnias incomuns	60
6	Queimaduras	66
7	Hipotermia	84
8	Hematoma da bainha do músculo reto abdominal	90
9	Tumores da parede abdominal	94
10	Questões para treinamento – Hérnias e abdome agudo	101
11	Gabarito comentado	134
12	Questões para treinamento – Queimaduras	180
13	Gabarito comentado	190

320 Questões Comentadas

1

ABDOME AGUDO

Introdução

"A regra geral para o abdome agudo são: pacientes que estavam previamente bem e iniciaram quadro com dor abdominal contínua por mais de seis horas (dor de importância cirúrgica)".

Sir Zachary Cope (1881-1974)

Define-se abdome agudo como a entidade abdominal de acometimento agudo (menos de uma semana de duração), geralmente doloroso, com anormalidade na peristalse, e que nos obriga a um diagnóstico precoce e à terapêutica de urgência.

Embora os sinais e sintomas possam, em geral, ser agudos, a lesão subjacente nem sempre é aguda. **Vale lembrar que, abdome agudo não quer dizer, necessariamente, abdome agudo cirúrgico (por exemplo, cetoacidose diabética).**

O diagnóstico exato pode não ser detectado até a realização da cirurgia e, por vezes, a causa exata do abdome agudo não é esclarecida mesmo nesse momento.

O propósito deste capítulo é fazer uma abordagem de cunho generalista, deixando as particularidades de cada grupo de abdome agudo para os próximos módulos da clínica cirúrgica. Leia com carinho e atenção este capítulo, ao final você terá assimilado informações nobres para as provas de RM.

Classificação

Embora, com frequência, observa-se sobreposição de aspectos clínicos e fisiopatológicos na maior parte dos casos de abdome agudo, o quadro predominante nos permite adotar uma classificação etiológica. Alguns autores classificam o abdome agudo traumático ou, ainda, o incluem como um subtipo de síndrome hemorrágica.

1) Inflamatório*: apendicite aguda, colecistite aguda, pancreatite aguda, diverticulite, doença inflamatória pélvica, abscessos intracavitários, peritonites primárias e secundárias, febre do Mediterrâneo, adenite mesentérica e tiflite.
2) Perfurante: úlcera péptica, câncer gastrointestinal, febre tifoide, diverticulite, doença de Crohn.
3) Obstrutivo: obstrução pilórica, hérnia estrangulada, bridas, áscaris, corpos estranhos, cálculo biliar, volvo, intussuscepção, íleo adinâmico.
4) Hemorrágico: gravidez ectópica, rotura de aneurisma abdominal, cisto hemorrágico de ovário, rotura de baço, endometriose, necrose tumoral.
5) Vascular: trombose da artéria mesentérica, torção do grande momento, torção do pedículo de cisto ovariano, infarto esplênico.

Tabela 1.1 Classificação do abdome agudo não traumático de origem abdominal, segundo a natureza do processo determinante.

*O tipo inflamatório é o mais comum e a apendicite corresponde à causa mais comum de abdome agudo.

Anamnese

Os dados de identificação do paciente quanto ao sexo, idade e procedência oferecem informações de grande importância em razão da existência de doenças mais comuns ligadas ao sexo e idade, por exemplo, a intussuscepção nos climas temperados, que ocorre geralmente em crianças com idade inferior a dois anos.

A apendicite, que é menos frequente na infância, é mais comum em jovens adolescentes. A obstrução do intestino grosso, por uma estenose maligna, raramente é vista antes dos 30 anos, mas é a causa mais comum de obstrução intestinal (ID) em pessoas com mais de 50 anos. Existem também doenças endêmicas relacionadas à procedência, como um quadro obstrutivo intestinal baixo em paciente originário de área endêmica de doença de Chagas, caracterizando suspeita de volvo (torção de víscera oca em torno do seu eixo de pelo menos 180º) do sigmoide.

Dor abdominal

A dor abdominal é fundamental para o diagnóstico, sendo comumente a queixa principal. Costuma ter como sintomas associados: anorexia, náuseas e vômitos, distensão abdominal, parada de eliminação de gases e fezes. Além disso, pode ser acompanhada de manifestações específicas que se originam na víscera ou órgão de determinado sistema, como icterícia, hemorragia digestiva, hematúria ou corrimento genital, e de sintomas gerais como febre, sensação de fraqueza ou perda de consciência.

Costuma-se distinguir três tipos fundamentais de dor abdominal: a visceral, a parietal (visceroperitoneal) e a dor referida.

Dor visceral

É mediada por fibras aferentes do sistema nervoso autônomo (SNA), cujos receptores se localizam na parede das vísceras ocas e na cápsula de órgãos parenquimatosos. É desencadeada sempre que se aumenta a tensão da parede da víscera, seja por distensão, inflamação, isquemia ou contração exagerada da musculatura.

A **dor visceral** é uma sensação dolorosa profunda, surda e **mal localizada,** de início gradual e de longa duração. Ao contrário da dor somática, a dor visceral é causada quase unicamente por distensão ou estiramento dos órgãos.

É sentida na linha mediana do abdome em virtude de a inervação sensorial ser bilateral; exceções são as vísceras duplas como rins e ureteres e anexos uterinos onde a dor tende a ser do lado afetado, pois, nestes casos, as vias nervosas são unilaterais.

A sensação de dor é projetada em diferentes níveis da parede abdominal, desde o epigástrio até o hipogástrio, na dependência da origem embriológica da víscera afetada (Atenção!):

Intestino primitivo superior (***foregut*** – da boca à papila de Vater) = dor referida no epigástrio.
Intestino primitivo médio (***midgut*** – da papila de Vater à metade do cólon transverso) = dor referida no mesogástrio.
Intestino primitivo inferior (***hindgut*** – do transverso até metade do ânus) = dor referida no hipogástrio.

A dor visceral é sempre a primeira manifestação de doença intra-abdominal, sendo, com frequência, resultante de alterações da motilidade de vísceras ocas (cólica intestinal, uretral, biliar), em especial quando secundária a gastroenterocolites agudas.

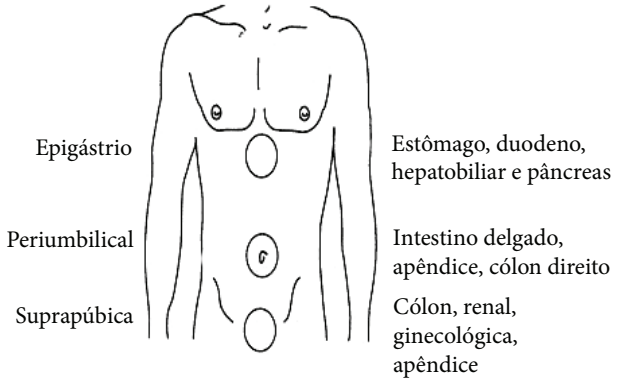

Figura 1.1 Localização da dor visceral.

Atenção: dor visceral + dor somática (parietal) = suspeita de abdome agudo.

Dor parietal ou somática

A dor parietal, também denominada visceroperitoneal ou mesmo somática, **é mediada por receptores ligados a nervos somáticos existentes no peritônio parietal e raiz do meso** (dobra de peritônio que liga uma alça intestinal à parede com vasos no seu interior).

Sua distribuição cutânea é unilateral e correspondente à área inervada pelo nervo cerebrospinal estimulado; como o peritônio é inervado pelas raízes nervosas provenientes de T6 a L1, a dor é percebida em um dos quatro quadrantes do abdome (superior e inferior, direito e esquerdo). A dor parietal é provocada por estímulos mais intensos resultantes do processo inflamatório (edema e congestão vascular). A sensação dolorosa é aguda, em pontada, melhor localizada e mais constante; associa-se à rigidez muscular e à paralisia intestinal. A dor somática pode ser provocada pela compressão manual da parede abdominal, levando o paciente a contrair voluntariamente a musculatura desse local, como defesa muscular. A compressão do local e a brusca retirada da mão promovem a exacerbação da dor (sinal de descompressão brusca dolorosa positiva). Esse é o "DB +".

A contratura muscular involuntária é consequente ao reflexo espinhal que se origina nas terminações nervosas subperitoneais, provocado pela inflamação do peritônio. Quando o processo é localizado, a contratura muscular ocorre no mesmo metâmero inervado pelos mesmos nervos somáticos do segmento de peritônio comprometido. Quando o processo inflamatório atinge todo o peritônio parietal, como na peritonite química por úlcera péptica perfurada, toda a musculatura abdominal se contrai. É o que se denomina **"abdome em tábua"**.

Dor referida

É transmitida pela via visceral, propriamente dita, que leva à percepção da sensação dolorosa em regiões distantes do órgão de origem da dor no ponto do segmento medular onde se insere no corno posterior da medula. É sentida como se fosse superficial, porque esta via faz sinapse na medula espinhal com alguns dos mesmos neurônios de segunda ordem que recebem fibras de dor da pele. Assim, quando as viscerais para a dor são estimuladas, os sinais de dor das vísceras são conduzidos por pelo menos alguns dos mesmos neurônios que conduzem sinais de dor procedentes da pele. Frequentemente, a dor visceral referida é sentida no segmento dermatotópico do qual o órgão visceral se originou embriologicamente. Isso se explica pela área que primeiro codificou a sensação de dor no córtex cerebral. Um exemplo seria o caso do infarto do miocárdio, em que a dor é sentida na superfície do ombro e face interna do braço esquerdo. Outro caso é a cólica de origem renal, na qual é comum o paciente referir dor na face interna da coxa.

Pode ocorrer por estímulo direto de fibras nervosas somáticas que se originam em níveis superiores da medula espinhal. É o que ocorre, por exemplo, no diafragma, que tem dupla inervação somática por causa de sua origem embriológica:

- **Centro tendíneo do diafragma** – ar, sangue, suco gástrico ou pus → a dor se localizará na região cervical e ombro cuja inervação é realizada pelos nervos cervicais originários das mesmas raízes nervosas que o nervo frênico (C3, C4, C5);
- **Periferia diafragmática** – dor na parede abdominal, no território dependente dos nervos intercostais.

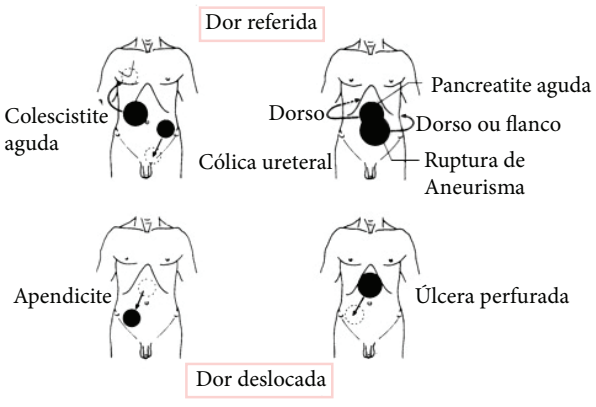

Figura 1.2 Localização da dor referida.

Níveis sensitivos associados a estruturas viscerais		
Estruturas	Vias do sistema nervoso	Nível sensitivo
Fígado, baço e parte central do diafragma.	Nervo frênico.	C3-5
Diafragma periférico, estômago, pâncreas, vesícula biliar e intestino delgado.	Plexo celíaco e nervo esplâncnico maior.	T6-9
Apêndice, cólon e vísceras pélvicas.	Plexo mesentérico e nervo esplâncnico menor.	T10-11
Cólon sigmoide, reto, rins, ureteres e testículos	Nervo esplâncnico mínimo.	T11 –L1
Bexiga e retossigmoide.	Plexo hipogástrico.	S2-4

Tabela 1.2

Irradiação da dor

É frequentemente diagnóstica, principalmente nas cólicas em que a dor se irradia para as áreas de distribuição dos nervos provenientes daquele segmento da medula que supre a região afetada:

- **Cólica biliar** – dor irradiada do hipocôndrio direito para zona inferior à ponta da escápula direita (oitavo segmento dorsal); a cólica biliar pode inibir os movimentos do diafragma e a dor pode aumentar por uma respiração forçada.
- **Cólica renal** – dor no dorso irradiada para testículo (grandes lábios) do mesmo lado.
- **Dor pleural** – piora durante uma inspiração profunda e é reduzida ou abolida durante as pausas respiratórias.

Características da dor abdominal

As principais causas de dor de início súbito são: a perfuração de vísceras ocas em peritônio livre, a rotura do aneurisma da aorta e seus ramos, a isquemia mesentérica e outros menos graves, como a cólica biliar e a cólica ureteral.

Nas perfurações de vísceras ocas, a intensidade da dor diminui progressivamente, após a perfuração; quando há sangramento intraperitoneal, a intensidade da dor e do choque que se seguem é progressiva. O grau de dor abdominal e de defesa muscular depende do comprometimento peritoneal, sendo intensa na víscera perfurada e pouco expressiva, pelo menos inicialmente, na isquemia mesentérica.

Assim, o abdome agudo cujo início é rápido e a dor é de grande intensidade precisa de uma intervenção mais rápida. **A dor de início rápido, que aumenta de intensidade em minutos, é característica de processo inflamatório como pancreatite aguda, mas também é observada em outras afecções não menos graves como prenhez ectópica rota e isquemia mesentérica.**

As afecções que cursam com dor gradual e contínua evoluem lentamente antes que ocorram graves complicações. Neste grupo, encontram-se as afecções inflamatórias e/ou infecciosas, **as mais frequentemente encontradas no abdome agudo, como apendicite aguda, colecistite aguda, a salpingite aguda e a linfadenite mesentérica.**

Dor abdominal difusa – diagnóstico diferencial
Peritonite
Pancreatite aguda
Crise falcêmica
Apendicite em fase inicial
Trombose mesentérica
Gastrenterite
Dissecção ou ruptura de aneurisma aórtico
ID
Diabetes melito descompensado

Tabela 1.3

Náuseas e vômitos

No abdome agudo as náuseas e vômitos costumam ocorrer após a dor abdominal. Caso o primeiro sintoma tenha sido vômito, isso indica fortemente a favor de uma gastrenterite. **Exceção a essa regra pode ser a apendicite em crianças, em que nem sempre o quadro é típico.**

O reflexo do vômito é desencadeado após os centros medulares do vômito terem sido estimulados por impulsos conduzidos pelas fibras nervosas aferentes do SNA. Os vômitos são responsáveis pelo alívio temporário da dor.

Nas obstruções intestinais, os vômitos são de início reflexos, e, por esse motivo, o material expelido apresenta características de suco gástrico ou tem restos alimentares. Com o passar do tempo, os vômitos tornam-se biliosos e, posteriormente, fecaloides, por causa da regurgitação do conteúdo intestinal que, impedido de prosseguir, reflui para o estômago. Nas peritonites químicas (suco gástrico, bile, sangue ou urina) ou bacterianas secundárias (perfuração de vísceras ocas ou rotura de abscessos), as náuseas e vômitos são secundários ao íleo adinâmico que se segue.

Além das características do conteúdo, a intensidade e a frequência dos **vômitos** são importantes no diagnóstico diferencial dos processos obstrutivos intestinais, sendo **mais intensos e frequentes quanto mais proximais for a obstrução.** Por essa razão, decorre o maior grau de desidratação e hipovolemia observado **nas obstruções mecânicas altas, ocorrendo também perda de íons** (hidrogênio e cloro das secreções gástricas e sódio e bicarbonato das secreções duodenais

perdidas), **o que determina com maior facilidade a frequência de desvios do equilíbrio acidobásico (alcalose metabólica hipoclorêmica, hipocalêmica).**

Nas obstruções baixas (delgado distal e cólon), os vômitos são tardios, geralmente fecaloides e acompanhados em longo prazo de hipovolemia, sem distúrbios acidobásicos, e quando este ocorre, o esperado é acidose metabólica.

Parada de eliminação de gases e fezes

A adnamia do tubo digestivo (íleo) é consequente ao reflexo inibidor de sua motilidade, desencadeado pela estimulação de fibras nervosas sensitivas viscerais e do peritônio, cujas vias eferentes são fibras simpáticas.

Esse mesmo reflexo pode ser desencadeado por estímulos extraperitoneais (cólica nefrética) ou extra-abdominais (afecções pleuropulmonares basais ou mesmo fratura de costelas). Como resultado desse reflexo, não há eliminação de gases ou fezes e o abdome progressivamente se distende.

Nos processos obstrutivos mecânicos intestinais, o obstáculo, em determinada altura do tubo digestivo, dificulta ou impede o trânsito intestinal.

Nas obstruções mecânicas parciais, como: **hérnia de Richter (hérnia com pinçamento lateral da alça intestinal),** aderências pós-operatórias imediatas (bridas) ou neoplasias suboclusivas dos cólons há passagem de gases e conteúdo intestinal, o que também pode ocorrer nas obstruções totais pela eliminação de gases e do conteúdo fecal a jusante (distal) do obstáculo.

Nessas circunstâncias, pode ocorrer a **diarreia paradoxal,** que é a eliminação pelo ânus de muco e conteúdo intraluminal previamente coletado a jusante do obstáculo. **A presença de diarreia não exclui obstrução!**

A diarreia abundante, com fezes líquidas, é característica das gastroenterocolites e outras afecções não cirúrgicas. Entretanto, vários episódios com pouca quantidade de fezes diarreicas por dia podem levantar a suspeita de abscesso intra-abdominal.

Sintomas específicos

Os sintomas específicos são úteis para a localização da afecção responsável pelo abdome agudo. A icterícia sugere doença hepatobiliar. A hematêmese e melena denunciam a doença gastroduodenal; a hematoquezia (às vezes) e a eliminação pelo ânus de restos necróticos são características de colite isquêmica aguda; a hematúria sugere a passagem de cálculo uretral ou cistite. O corrimento vaginal purulento relaciona-se com a moléstia inflamatória pélvica.

Antecedentes

Algumas manifestações clínicas pregressas, bem como exames complementares realizados também podem nos auxiliar no diagnóstico. Assim, a úlcera péptica, previamente conhecida, pode reforçar um diagnóstico de úlcera péptica perfurada.

A colecistite calculosa sintomática ou quando reconhecida por ultrassom (US) pode reforçar o diagnóstico de colecistite aguda ou pancreatite aguda.

Casos de melena e mudanças do hábito intestinal em pacientes com manifestações de obstrução do cólon nos orientam sobre uma possível obstrução neoplásica, assim como uma operação ginecológica ou apendicectomia prévia em doente com obstrução intestinal (ID) sugerem bridas ou aderências.

Bridas são a causa mais comum de obstrução intestinal (ID) no adulto!

A causa mais comum de ID em idoso ainda é a neoplasia (IG). Já a causa mais comum de ID em indivíduo > 70 anos com colelitíase é o ÍLEO BILIAR!

O uso de drogas associadas pode ser uma pista para o diagnóstico. **Anticoagulantes podem causar hematomas retroperitoneais ou mesmo hematoma em bainha do reto abdominal.**

Nas mulheres, a pesquisa sobre o ciclo menstrual também é muito importante, possibilitando um diagnóstico diferencial de ginecopatias agudas como prenhez ectópica, **ovulação dolorosa (dor do meio do ciclo ou "Mittelschmerz")** e endometriose. Devemos questionar a paciente sobre o uso de anticoncepcionais, por causa da sua implicação na formação de adenomas hepáticos e do infarto venoso mesentérico. Após afastar qualquer hipótese de atraso menstrual ou gravidez, devemos solicitar exames radiográficos.

Exame físico

O exame deve ser completo e sistematizado, investigando-se todos os órgãos e sistemas, em especial o tórax, o exame do aparelho genital feminino e o exame proctológico. Deve-se observar e descrever a dor, pois, muitas vezes, é por meio dela que se descobre o problema.

As afecções que determinam quadro de abdome agudo rapidamente progressivo e grave costumam ser acompanhadas de manifestações sistêmicas como: palidez acentuada, taquicardia, taquipneia, sudorese fria, sugerindo grave peritonite ou hemorragia intraperitoneal por rotura de prenhez ectópica ou de aneurisma de aorta abdominal.

A febre é uma manifestação comum e de elevada importância para o diagnóstico. A temperatura costuma ter discreta elevação, entre 37,5 º a 38 ºC, nas fases iniciais de afecções inflamatório-infecciosas (apendicite aguda, colecistite aguda, pancreatite aguda), mas pode

ser elevada (39º a 40 ºC) na moléstia inflamatória pélvica aguda (**MIPA)**, ou em **infecções graves** como peritonites purulentas ou colangite supurativa, que são acompanhadas de manifestações sistêmicas como calafrios e toxemia e podem evoluir para choque séptico.

Exame do abdome

Deve ser realizado com o paciente em decúbito dorsal, na posição anatômica e de maneira confortável, com exposição total do abdome, incluindo a face anterior do tórax e das regiões inguinocrurais.

Alterando a sequência tradicional do exame físico, recomenda-se iniciar a avaliação pela inspeção, posteriormente, ausculta e percussão e, por fim, a palpação. Isto se impõe porque, muitas vezes, ao executarmos a palpação, a contratura da parede abdominal pode agravar-se, dificultando a sequência da avaliação, além de também poder ser alterada a peristalse, por meio do estímulo provocado pela palpação.

A ausculta deve ser realizada antes da palpação, pois esta pode modificar o caráter dos sons intestinais. Após o aquecimento do diafragma do estetoscópio, **inicia-se a ausculta pelo quadrante inferior esquerdo, seguindo-se os outros três quadrantes. Recomenda-se um tempo mínimo de três minutos antes de definirmos um estado de aperistalse.**

Sons metálicos de alta intensidade podem corresponder a uma "peristalse de luta", observada na fase precoce da obstrução intestinal mecânica.

A defesa abdominal deve ser pesquisada colocando-se ambas as mãos sobre o abdome, comprimindo-o delicada e comparativamente. Caso a contração muscular seja voluntária, recomendam-se manobras para distrair o paciente. A dor à palpação é um dos sinais mais importantes do abdome agudo e, além da defesa muscular, denota também inflamação do peritônio.

É bem localizada em algumas doenças como: colecistite aguda, apendicite aguda, MIPA e na peridiverticulite colônica. A dor costuma se acentuar quando a mão que comprime o abdome é retirada bruscamente (DB+). Na contratura muscular, o abdome é tenso, não depressível, e sua palpação provoca muita dor. Esta dor não acompanhada de defesa muscular pode estar associada às gastroenterocolites ou outras afecções abdominais sem comprometimento peritoneal.

Na palpação podemos surpreender a presença de tumores ou visceromegalias, como vesícula palpável e dolorosa na colecistite aguda ou um plastrão fixo na fossa ilíaca direita (FID), de consistência firme, doloroso na apendicite.

Sinais físicos relevantes

Na **obstrução por fecaloma** é possível palpar massa volumosa, de localização variável no abdome, geralmente hipogástrica, e que à palpação é moldável, apresentando a sensação tátil de descolamento, quando a pressão exercida sobre a mesma é relaxada **(sinal de Gersuny)**.

Renitência: esse é um reflexo desencadeado pela palpação, e pode ser voluntário ou involuntário. **A renitência involuntária é uma resposta protetora, mediada pela medula espinhal na presença de peritonite.** Renitência voluntária é conscientemente mediada pelo paciente. O reflexo voluntário pode tornar o exame particularmente difícil, podendo ser necessário distrair o paciente.

Sinal de Fothergill: a renitência a palpação profunda é reduzida pela contração ativa da parede abdominal anterior (pela elevação da cabeça do leito), simulando a renitência voluntária. Isto ajuda a estabelecer distinção entre dores abdominais causadas pela parede abdominal e intra-abdominal. O paciente com patologia intra-abdominal deve apresentar menos dor à palpação.

Sinal de Murphy: observado nas colecistites agudas. É a parada abrupta da inspiração profunda por aumento da dor no momento em que o fundo da vesícula biliar inflamada é pressionado pelos dedos do examinador.

Sinal de Blumberg: é DB + no ponto de McBurney (a meio caminho entre espinha ilíaca anterossuperior e cicatriz umbilical), que sugere irritação peritoneal clássica da apendicite aguda.

Sinal de Halban: percussão ou palpação cada vez mais dolorosa, conforme se progride da fossa ilíaca até o hipogástrio. Observado nas patologias ginecológicas.

Sinal de Rovsing: é o sinal da mobilização das massas de ar; palpação do cólon esquerdo com mobilização do ar em direção do apêndice. A distensão do ceco e apêndice ocasiona exacerbação da dor em FID. É encontrado na **apendicite.**

Sinal do ileopsoas: dor à elevação e extensão do membro inferior, quando o doente se encontra em posição de decúbito dorsal. Pesquisado nos quadros de apendicite retrocecal.

Sinal do obturador: é a rotação do quadril fletido. Se existir inflamação/massa aderente à fáscia do músculo obturador interno, a realização da rotação interna da coxa fletida em decúbito dorsal resulta em dor hipogástrica. Pode ocorrer nos quadros de apendicite aguda – apêndice pélvico.

Sinal de Lennander: é a diferença de temperatura retal x axilar > 1 grau Celsius, **sugerindo abdome agudo inflamatório.** Entretanto, não é específico de apendicite, podendo ocorrer em isquemia mesentérica.

Sinal de Jobert: timpanismo pré-hepático; é o desaparecimento da macicez hepática nos grandes **pneumoperitônios**. A percussão com som timpânico tem valor quando realizada na face lateral do hipocôndrio direito.

Sinal de Giordano: punho-percussão dolorosa das regiões lombares. Sugestiva de quadros de infecções do trato urinário.

Manchas equimóticas periumbilicais (sinal de Cullen) ou nos flancos (sinal de Gray Turner) sugerem a hipótese de **hemoperitônio, em especial relacionado com pancreatite aguda necrosante**.

Sinal de Kehr: dor referida na região da articulação do ombro, **resultante de inflamação aguda da superfície inferior do diafragma homolateral,** podendo fazer suspeitar de úlcera péptica perfurada, rotura esplênica, colecistite aguda supurada ou abscesso hepático com peritonite local.



Figura 1.3 Sinal de Cullen, mancha equimótica periumbilical e/ou umbilical, em razão da presença de hemoperitônio.



Figura 1.4 Sinal de Grey Turner na pancreatite aguda. Observe as manchas equimóticas na região do flanco em direção às fossas ilíacas.

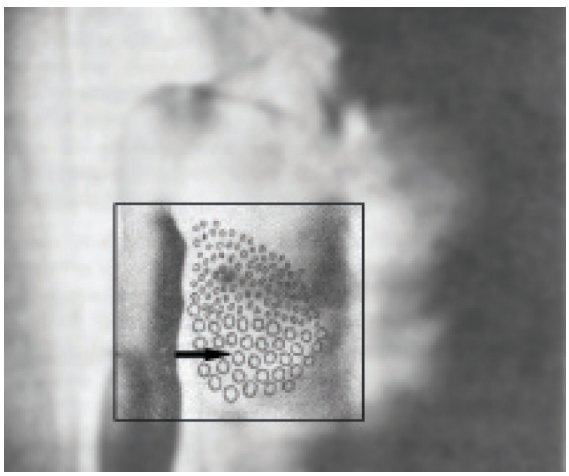

Figura 1.5 Sinal de Jobert, indicando pneumoperitônio.



Figura 1.6 Sinal do obturador: a rotação interna da coxa, previamente fletida, até o seu limite externo determina dor referida na região hipogástrica.

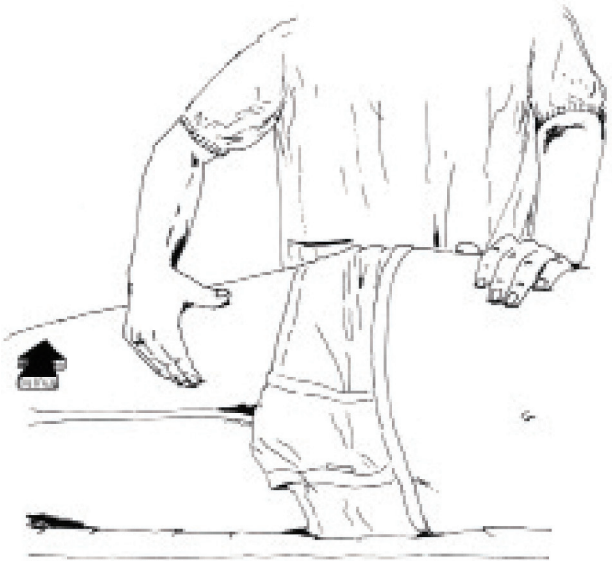

Figura 1.7 Sinal psoas direito com o paciente em decúbito lateral esquerdo: a hiperextensão da coxa provoca dor que impede o prosseguimento da manobra.

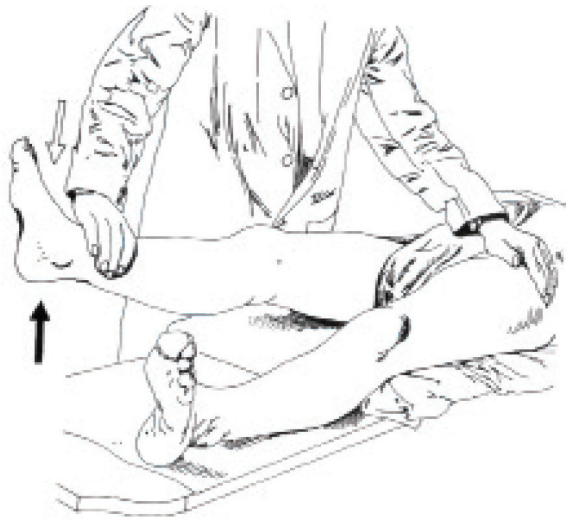

Figura 1.8 Sinal do psoas com o paciente em decúbito dorsal.

Exame das regiões inguinal e crural

Estas regiões devem ser cuidadosamente inspecionadas, especialmente em obesos, onde a saliência de uma hérnia crural pode passar despercebida. É preciso verificar a redutibilidade das hérnias, uma vez que em casos de ID de outra natureza, as alças intestinais distendidas podem habitar o saco herniário sem que a hérnia seja a responsável pelo quadro obstrutivo.

Hérnia encarcerada = não redutível (não pode ser reduzida mediante manipulação).
Hérnia estrangulada = hérnia encarcerada + sofrimento vascular.

Exame proctológico

O toque retal do fundo de saco pode provocar dor, indicando inflamação do peritônio pélvico. O abaulamento doloroso do fundo do saco de Douglas sugere a presença de abscessos nesta região. O toque retal também permite identificar lesões na parede retal, como neoplasias estenosantes ou a presença no lúmen de fecaloma.

Exame ginecológico

Deve ser feito na mulher com vida sexual ativa ou que já foi gestante. Usado no diagnóstico diferencial entre MIPA e apendicite aguda. Permite o diagnóstico de afecções pélvicas responsáveis por abdome agudo ginecológico (prenhez ectópica rota, cisto ovariano torcido, abscesso tubo-ovariano), sendo a punção do fundo do saco retovaginal recurso diagnóstico, muitas vezes, decisivo. É importante verificar a regularidade dos ciclos menstruais visando, principalmente, o discernimento para o diagnóstico de prenhez tubária e/ou aborto incipiente.

Exames laboratoriais

No acompanhamento e na investigação das afecções hemorrágicas do abdome agudo são importantes o hematócrito e a dosagem da hemoglobina, que devem ser repetidos para avaliação comparativa.

Na leitura do leucograma, podemos encontrar:

1) leucocitose acentuada (acima de 15.000 leucócitos/mm^3), com neutrofilia e desvio à esquerda e ausência de eosinófilos, o que é característico de um processo infeccioso agudo;

2) leucocitose moderada (de 10.000 a 15.000 leucócitos/mm^3) não é específica, podendo ser encontrada em afecções inflamatórias de tratamento cirúrgico ou não;

3) leucopenia (contagem inferior a 8.000 leucócitos/mm^3) pode ser encontrada em afecções virais do tipo da adenite mesentérica ou em gastroenterocolites, podendo também ser encontrada em processos infecciosos graves, especialmente em idosos e debilitados.

Vale também lembrar que o **leucograma normal não exclui o abdome agudo inflamatório**, quando a história clínica for consistente.

Em doentes hipovolêmicos (vômitos abundantes), em doentes em estado de choque, com afecções graves (peritonite generalizada, pancreatite hemorrágica, isquemia mesentérica aguda), e desde que o quadro clínico for arrastado, devem-se pedir os exames de ureia, creatinina (usados para avaliação da função renal), dosagem dos eletrólitos (Na^+, K^+, bicarbonato) e a gasometria arterial.

Na dosagem da **amilase,** podemos encontrar uma hiperamilasemia, **acima de três vezes o valor máximo normal**, sendo muito sugestivo de pancreatite aguda; **a hiperamilasemia pode ser observada em outras afecções, como** na obstrução intestinal, úlcera perfurada, infarto intestinal, cisto ovariano torcido ou, ainda, afecções fora da cavidade abdominal, porém valores normais de amilase não descartam quadros de abdome agudo, já que seu valor pode ser normal após 48 horas do início do quadro, bem como nas pancreatites hemorrágicas graves, sendo a lipase mais fidedigna para o acompanhamento da sua evolução.

Em casos de icterícia, a dosagem de bilirrubina, da fosfatase alcalina (esta mais específica) e da gama-glutamil-transferase (gama GT) permite confirmar o diagnóstico de icterícia obstrutiva, em geral de tratamento cirúrgico, além de avaliar o grau de comprometimento hepático.

O exame de sedimento urinário é útil nas suspeitas de infecção do trato urinário (piúria) ou de cólica nefrética (hematúria). Entretanto, uma apendicite retrocecal/pélvica pode resultar em leucocitúria, hematúria e diarreia por irritação local.

Exames de imagem

Radiografia simples de abdome

Não deve ser indicado em mulheres grávidas (até o terceiro mês de gestação), ou com atraso menstrual, em função do risco teratogênico. **Deve-se sempre incluir a radiografia simples do tórax ao exame do abdome, para melhor estudo das cúpulas diafragmáticas (busca de pneumoperitônio).**

O exame radiológico do abdome deve ser feito sempre em duas posições: em ortostase (de pé ou sentado), em decúbito dorsal e ainda em decúbito lateral esquerdo.

Esse tipo de raio X é muito importante nas obstruções intestinais, onde permite diferenciar o íleo adinâmico do mecânico ou estimar a altura da obstrução mecânica (jejuno, íleo ou cólon).

No íleo adinâmico há dilatação difusa e irregular do intestino e presença de ar no reto. Nos processos inflamatórios localizados (por exemplo, pancreatite aguda), pode existir apenas uma alça dilatada na sua vizinhança **(sinal da alça sentinela – *Cutt Off sign*)**.

Na obstrução, a morfologia das alças intestinais é mais bem estudada na radiografia de decúbito dorsal, onde podemos identificar **as válvulas coniventes, numerosas no jejuno e escassas no íleo.** Nas radiografias em posição ereta, sentada ou em decúbito lateral, existem **níveis líquidos dispostos em escada, tanto mais numerosos quanto mais baixos for o nível da obstrução**. Além disso, aparece a **imagem em pilha de moedas** (detalhamento das válvulas coniventes também chamadas válvulas circulares).

No volvo do sigmoide, o raio X mostra enorme alça intestinal preenchendo praticamente todo o abdome, com dois grandes níveis líquidos, é **o "sinal do grão de café"**. Também no volvo existe o referido **"sinal da alça em ômega" e "sinal do bico de pássaro"**.

Na obstrução do cólon por fecaloma, além dos sinais de obstrução, evidencia-se alça sigmoidiana dilatada, tendo seu lúmen uma imagem com densidade radiológica aumentada, com pequenas áreas de hipertransparência **(imagem em "miolo de pão"),** que sugere presença de fezes.

A radiografia simples permite distinguir as obstruções do cólon da válvula ileocecal continente (obstruções em alça fechada), pela dilatação isolada das alças colônicas, identificadas pela sua posição e morfologia característica (boceladuras). **O diâmetro do ceco superior a 12 cm é considerado indicador da iminência de rotura e exige medidas terapêuticas imediatas (Atenção!).**

O **sofrimento vascular da alça (estrangulamento)** é sugerido pela identificação de alça intestinal de **paredes lisas**, com densidade radiológica aumentada, especialmente quando esta imagem fica fixa e se repete em exames sucessivos. Além disso, o raio X aparece com alças edemaciadas, com aumento difuso do padrão "água", que aumenta a radiopacidade total da radiografia e dá um aspecto de "Raio X sujo".

No abdome agudo perfurativo **(úlcera péptica perfurada)**, na radiografia em posição ereta, o acúmulo de ar sob a cúpula diafragmática **(pneumoperitônio)**, sob a forma de meia-lua hipertransparente, é frequente **(80% dos casos)** e muito característico. Os grandes pneumoperitônios são vistos, mais frequentemente, nas perfurações dos cólons.

As radiografias do tórax com o paciente de pé podem detectar uma quantidade tão pequena quanto 1 mL de ar injetado na cavidade peritoneal. As radiografias abdominais em decúbito lateral também podem detectar pneumoperitônio efetivamente em pacientes que não podem ficar de pé. Quantidades tão pequenas quanto 5 a 10 mL de gás podem ser detectadas com essa técnica.

A presença de faixa de opacidade entre as alças distendidas por gás, observada nos processos inflamatórios agudos da cavidade peritoneal, sugere a presença de líquidos fora das alças e/ou edema das paredes da cavidade peritoneal.

A não visualização da linha do psoas e o aumento da densidade radiológica, ou alargamento de sombra renal (ar ao redor do rim – pneumorretroperitônio), **sugerem perfuração de víscera oca retroperitoneal (mais comum é úlcera duodenal).**

A presença de imagem radiopaca de cálculo no trajeto renoureteral, pode justificar o diagnóstico de cólica nefrética.

A opacidade piriforme da colecistite aguda e o íleo adinâmico regional são, com certa frequência, identificados.

A presença de ar em via biliar é compatível com o diagnóstico de íleo biliar (Figura 1.13).

As radiografias simples também mostram calcificações anormais. Cerca de 5% dos fecalitos apendiculares, 10% dos cálculos biliares e 90% dos cálculos renais contêm quantidades suficientes de cálcio para serem radiopacos. As calcificações pancreáticas, observadas em muitos pacientes com pancreatite crônica, são visíveis nas radiografias simples, da mesma forma que as calcificações nos aneurismas da aorta abdominal, aneurismas de artéria visceral e aterosclerose nos vasos viscerais.

As radiografias simples abdominais nas posições em pé e supina são muito úteis na identificação de obstrução da saída gástrica e obstrução do intestino delgado proximal, médio ou distal.

O transito intestinal é útil nas obstruções parciais do delgado e o enema opaco tem sido indicado no diagnóstico de volvo ou nos processos obstrutivos neoplásicos.

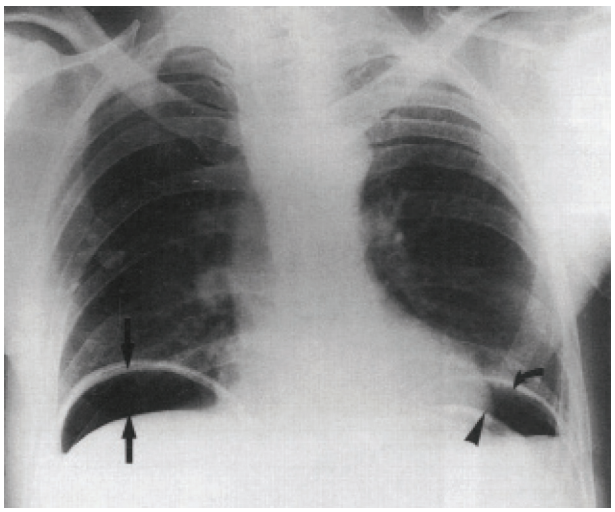

Figura 1.9 Radiografia de tórax mostrando um grande pneumotórax (setas).

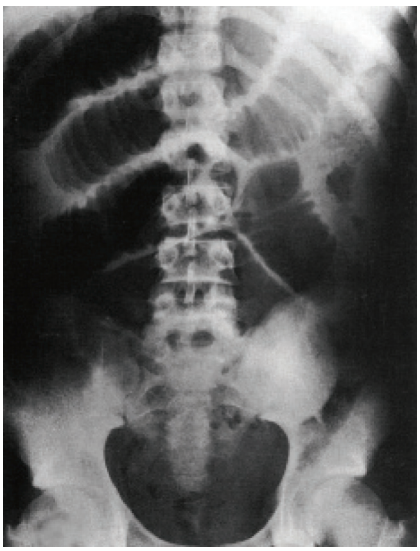

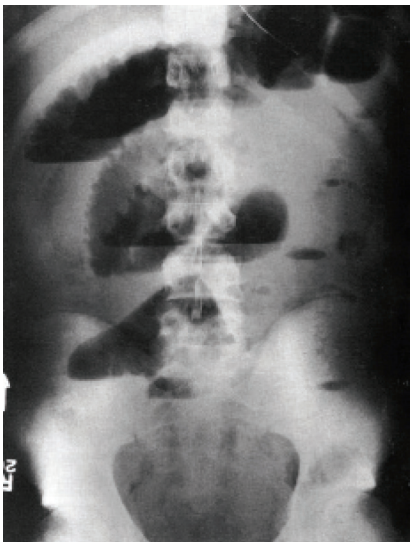

Figura 1.10 Radiografia panorâmica do abdome mostrando obstrução do intestino delgado. (A) supina. (B) de pé. As alças jejunais encontram-se dilatadas e os níveis hidroaéreos são evidentes.

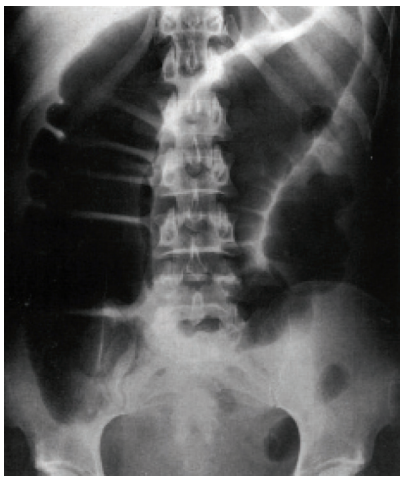

Figura 1.11 Radiografia simples do abdome mostrando obstrução do intestino grosso em um paciente com carcinoma da flexura esplênica do cólon. Observe a marcada dilatação do ceco e hemicólon direito até a flexura esplênica.



Figura 1.12 Radiografia simples de abdome em um paciente com íleo paralítico. Observe a considerável dilatação do intestino delgado e grosso que se estende até a pelve.

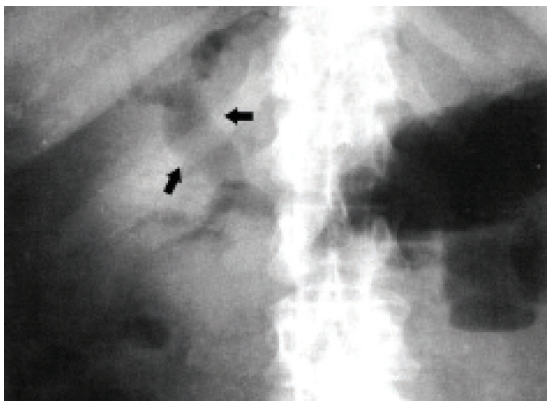

Figura 1.13 Aerobilia em paciente com íleo biliar e distensão de alças por obstrução distal pelo cálculo.

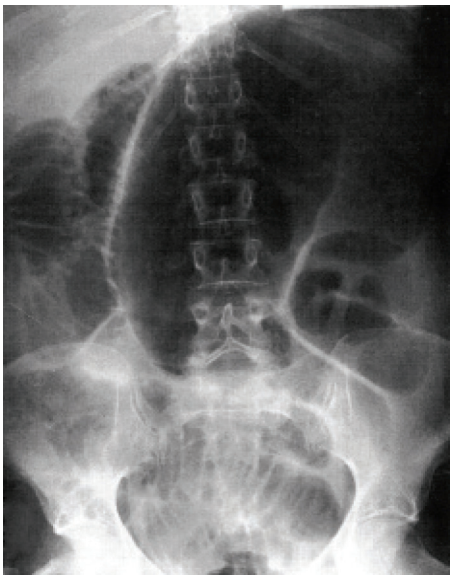

Figura 1.14 Radiografia simples do abdome evidenciando um grande volvo de ceco.

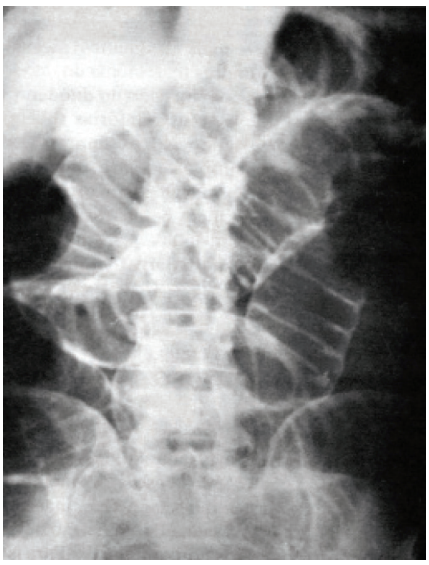

Figura 1.15 Sinal de Rigler-Frimann-Dahl (perfuração de víscera oca). A parede da alça intestinal é vista por dentro (em razão do ar em seu interior) e por fora (em razão do pneumoperitônio). Atenção!

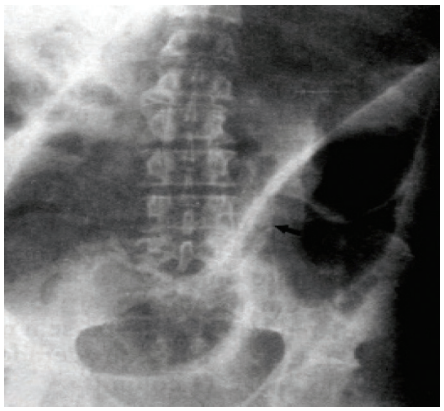

Figura 1.16 Volvo de sigmoide. Sigmoide muito dilatado, apresentando nítida linha densa central (seta).

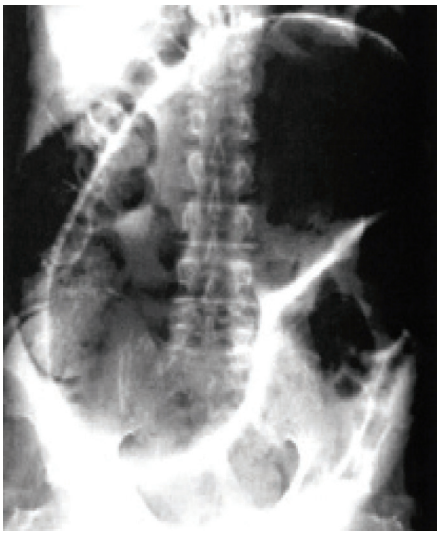

Figura 1.17 Radiografia de abdome: volvo de sigmoide. Grande distensão do cólon.



Figura 1.18 Raio X simples de abdome. Alça sentinela na FID.

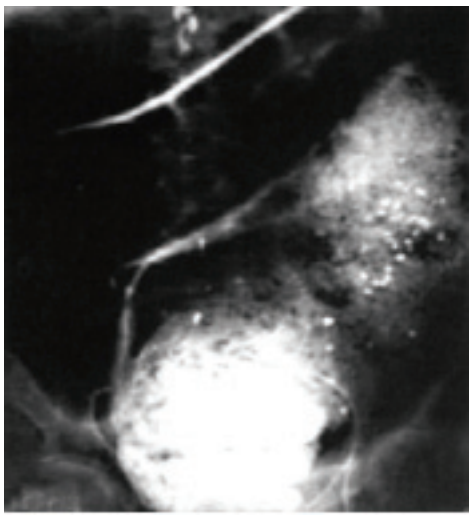

Figura 1.19 Radiografia de abdome: fecaloma. Distensão de cólon com grande quantidade de conteúdo fecal.

Ultrassonografia

É extremamente útil nas suspeitas diagnósticas de colecistite aguda e é o primeiro exame solicitado na pancreatite aguda (a TC vê melhor retroperitônio). Permite também a investigação de massas inflamatórias e abscessos, bem como para conduzir punções dirigidas para esclarecimento diagnóstico ou com finalidade terapêutica (esvaziamento de abscessos). É a melhor opção em doentes magros e em jejum (gases atrapalham o exame).

Em mulheres grávidas, substitui com vantagem o exame radiográfico, por não ter radiação.

Tem o inconveniente de ser prejudicado pela presença de gases intestinais, o que é frequente no abdome agudo.

Os sinais ultrassonográficos de colecistite aguda são o aumento do volume vesicular, o espessamento da parede vesical, presença de edema junto à sua parede, representado por halo hipoecoico marginal e cálculos no lúmen.

Na apendicite aguda possibilita identificar o apêndice aumentado, com paredes espessadas e coleções líquidas ao seu redor. Facilita a distinção entre o plastrão da apendicite hiperplástica (apendicite crônica), caracterizado por centro hiperecoico envolto por áreas de menor ecogenicidade, correspondendo à parede edemaciada, e o abscesso apendicular, que se apresenta como massa complexa, predominantemente líquida.

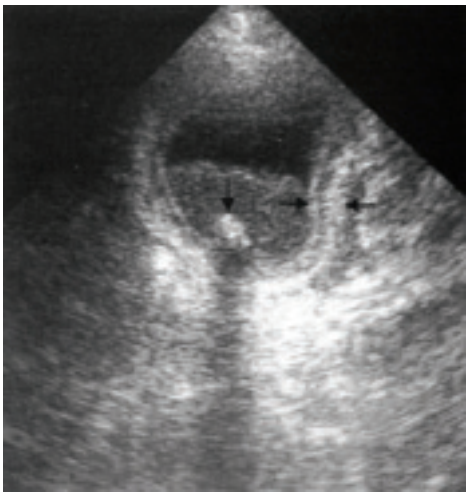

Figura 1.20 Ultrassonografia de vias biliares. Colecistite aguda, observe o espessamento da parede da vesícula pela presença de edema (setas horizontais) e a presença de cálculo com sombra acústica (seta vertical)

Tomografia computadorizada (TC)

Embora submeta o doente à radiação, este exame não é afetado pela presença aumentada de gases intestinais.

É muito útil no diagnóstico e quantificação de necrose pancreática (pâncreas "morto" não aparece denso na TC), massas inflamatórias abdominais (peridiverticulite aguda, apendicite hiperplástica), de **abscessos intracavitários ou contidos em vísceras parenquimatosas (padrão-ouro);** a localização precisa destas coleções permite não só o diagnóstico, mas também a terapêutica com drenagem percutânea eficaz, sem a necessidade de via de acesso cirúrgica.

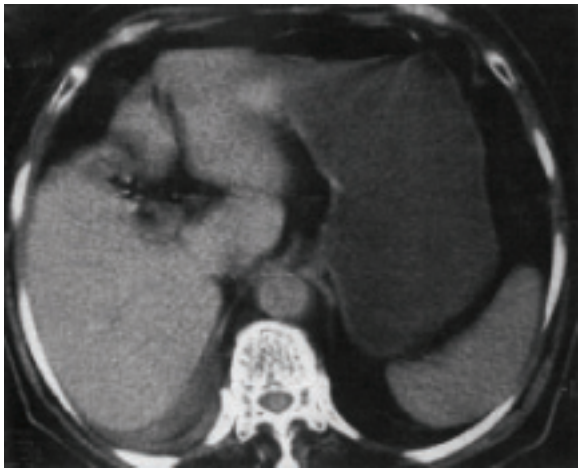

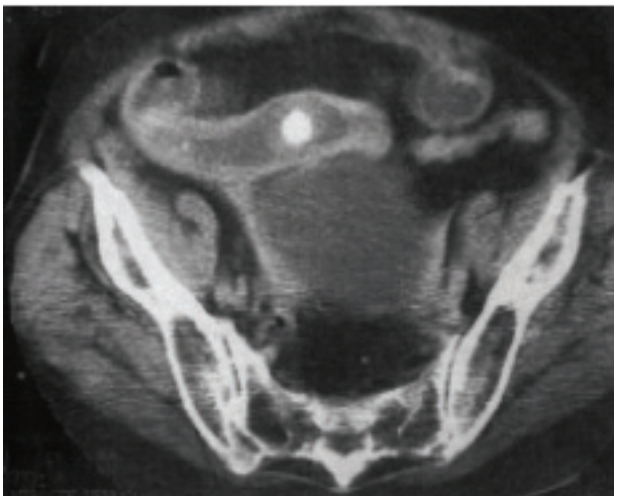

Figura 1.21 TC em paciente com íleo biliar. (A) Presença de ar nas vias biliares; e (B) distensão de alças pelo cálculo no íleo distal.

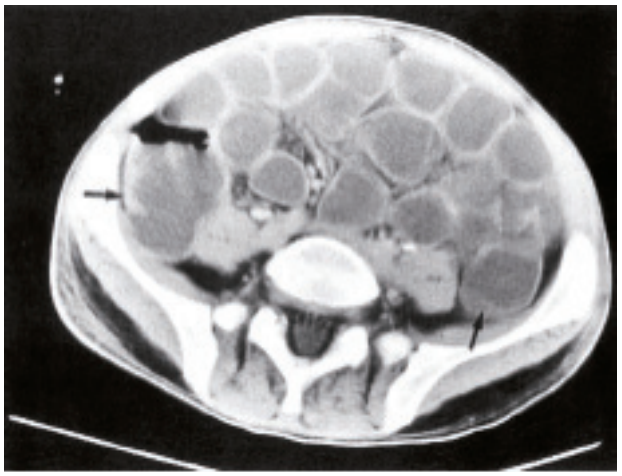

Figura 1.22 TC abdominal mostrando dilatação de alças dos intestinos delgado e grosso, com níveis hidroaéreos em um paciente com íleo paralítico (as setas apontam para o cólon ascendente e descendente).

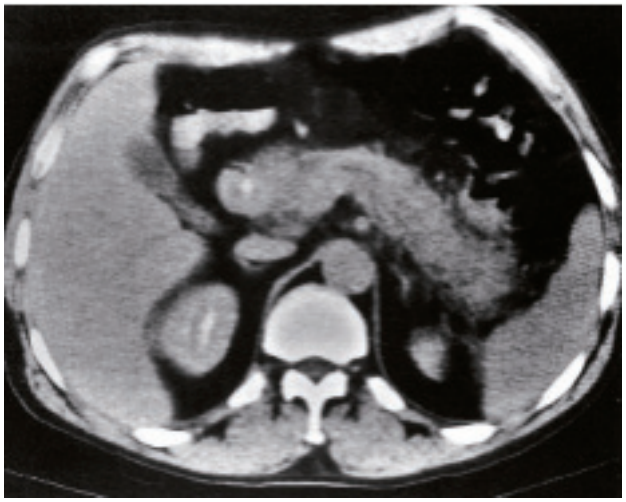

Figura 1.23 TC de abdome evidenciando pancreatite aguda. Observe o aumento difuso com perda dos limites pancreáticos.

Endoscopia digestiva

Nos processos obstrutivos do retossigmoide, a endoscopia baixa (retossigmoidoscopia), além de diagnóstica, facilita a terapêutica.

O volvo gástrico é raro, mas pode ocorrer e a endoscopia alta pode ser diagnóstica. Já no volvo do sigmoide (mais comum), identifica-se o aspecto típico da torção pela convergência das pregas mucosas e possibilita a introdução de sonda lubrificada no sigmoide (sonda de Fouchet); com isto, promove-se a desinsuflação e a distorção espontânea.

Nas obstruções por neoplasia do reto, confirma-se o diagnóstico e permite a biópsia. Para diagnóstico de processos inflamatórios ou obstrutivos colônicos por neoplasias em localização proximal, pode-se fazer colonoscopia. Esta também tem aplicação terapêutica na resolução da pseudo-obstrução do cólon **(síndrome de Ogilvie)**. Nessa síndrome, o ceco começa a dilatar a montante (proximal), sem ter obstrução a jusante (distal).

O emprego da videolaparoscopia no abdome agudo tem aumentado à medida que vem se firmando sua contribuição para o diagnóstico e terapêutica. A laparoscopia é contraindicada nas grandes distensões gasosas. É útil nas suspeitas de colecistite aguda, apendicite aguda e nas doenças pélvicas (prenhez ectópica), onde, além de identificá-las, permite o tratamento.

Arteriografia

É um exame de exceção, não só pelas dificuldades de realização na urgência, como também por ser um método invasivo. É, entretanto, de grande importância para o diagnóstico e definição da conduta nas isquemias mesentéricas, em que existe a indicação do exame que tem finalidade diagnóstica e até terapêutica com embolizações.

A arteriografia seletiva dos troncos mesentéricos, por outro lado, é o único procedimento capaz de identificar causas pouco comuns de sangramentos intraperitoneais, como a rotura de adenoma hepático e aneurisma da artéria esplênica e de outras artérias do tubo digestivo.

Laparoscopia

Com o desenvolvimento da videolaparoscopia cirúrgica, este recurso passou a ser empregado com frequência no diagnóstico do abdome agudo, em especial na diferenciação da dor pélvica e, também, no seu tratamento.

Existem algumas contraindicações absolutas à utilização da laparoscopia. São elas: alterações da coagulação (taxa de protrombina abaixo de 50% e contagem de plaquetas inferior a 50.000/mm^3), distensão abdominal, choque, insuficiência respiratória e/ou cardíaca (que contraindiquem a anestesia), peritonite generalizada e hérnia de hiato muito volumosa (com risco de compressão das estruturas torácicas quando da realização do pneumoperitônio).

Além das absolutas, existem contraindicações relativas, que, geralmente, estão ligadas com a maior ou menor destreza ou experiência de quem está realizando o exame, por exemplo, obesidade excessiva e suspeita de aderências peritoneais (previstas em pacientes com antecedentes de cirurgia abdominal ou de peritonite).

Punção abdominal, culdocentese e lavado peritoneal diagnóstico (LPD)

Atualmente, a punção abdominal e a culdocentese encontram-se quase em desuso. Podem ser úteis nos doentes em colapso circulatório com suspeita de hemoperitônio, quando o ultrassom não está disponível ou deixa margens a dúvidas em sua interpretação. Em circunstâncias de exceção, quando o doente se encontra em condições precárias, o diagnóstico não está claro e não existem recursos diagnósticos por imagem; o LPD pode ser de utilidade no diagnóstico de hemorragia intraperitoneal.

Abdome agudo perfurativo

Os exemplos mais comuns de víscera oca perfurada são as úlceras gastroduodenais.

A perfuração de uma úlcera péptica pode determinar uma catástrofe abdominal que pode ser fatal quando não for precocemente diagnosticada e tratada.

As úlceras são ditas **perfuradas** quando se estendem pela parede muscular e serosa, permitindo comunicação entre a luz da víscera e a cavidade abdominal. Denomina-se **penetrante** quando é bloqueada pelas vísceras vizinhas e pelo peritônio.

A perfuração é mais frequente no duodeno do que no estômago. A úlcera duodenal perfura, habitualmente, a parede anterior do bulbo duodenal (92%) e em 10% dos casos está associada à hemorragia digestiva alta, por ulceração concomitante da parede posterior do duodeno, levando ao sangramento (úlcera em *kissing*). **Em 30% a 50% dos casos, não existe história prévia de doença ulcerosa.** Não existem dúvidas de que a média de idade dos pacientes com úlcera perfurada aumentou muito nas últimas décadas e a mortalidade chega a 30% nos pacientes com mais de 70 anos. A perfuração de uma úlcera péptica não é mais uma doença que acomete apenas o paciente jovem e saudável; ela é, atualmente, muito frequente em pacientes idosos e doentes.

As úlceras gástricas perfuradas localizam-se normalmente na parede anterior do antro, entre o piloro e a incisura angularis. A sintomatologia é semelhante a da úlcera duodenal perfurada.

A perfuração do câncer gástrico é rara e ocorre em cerca de 4% dos casos de câncer gástrico. Raramente o diagnóstico é feito no pré-operatório e o quadro clínico é semelhante ao de pacientes com perfuração gastroduodenal.

Em geral, a perfuração de uma víscera em peritônio livre provoca uma dor lancinante intensa, em "facada", de localização aproximada à topografia da víscera que perfurou, com irradiação variada para ombros, dorso, lombos, precórdio, dependendo dos metâmeros correspondentes às sinapses dos neurônios ao nível da medula espinhal.

Inicialmente o paciente adquire atitude de imobilização, com respiração superficial para se defender da dor pelos movimentos do músculo diafragma, e pode entrar em um estado de agitação psicomotora por não encontrar posição cômoda, porque já pode estar se instalando o choque. Podemos encontrar casos **de perfuração em peritônio livre sem dor,** mas **é raro**. Nesse caso, há só mal-estar indefinido no abdome, com sensação de distensão, podendo haver choque hipovolêmico também (sequestração de líquidos).

No início o choque ocasionado pela perfuração é neurogênico, provocado reflexamente pela dor brusca, e rapidamente associa-se ao vasogênico, pela infecção da peritonite química e infecciosa. É um choque misto grave, de evolução medianamente rápida, e necessita ser diagnosticado com urgência e precisão para ser corrigido.

A palpação abdominal demonstra hiperestesia cutânea localizada ou mais frequentemente generalizada, acompanhada também da "defesa muscular" generalizada **(abdome em "tábua")**, que impede a palpação profunda, tudo consequência do pneumoperitônio e da peritonite generalizada. A descompressão brusca dolorosa positiva é nítida e generalizada, e será localizada na região correspondente ao peritônio do local da perfuração.

A percussão determinará a existência da dor à percussão leve de toda a parede abdominal. Pode-se notar a presença do pneumoperitônio pelo **sinal de Jobert, ou timpanismo pré-hepático**.

Com a instalação e evolução da peritonite, o íleo adinâmico é de ocorrência precoce e os ruídos hidroaéreos estão ausentes.

Outras causas de perfuração devem ser consideradas, entre estas a perfuração do útero que é, geralmente, acidental e instrumental. A dor é na região hipogástrica ou suprapúbica. Mais comuns são as perfurações indiretas, com transfixação do sigmoide, e daí a sintomatologia e o quadro comum às vísceras ocas gastrointestinais e com localização da dor na fossa ilíaca esquerda, hiperestesia cutânea e "defesa muscular", sinal de Blumberg localizado, pneumoperitônio e peritonite consequente.

A **prenhez ectópica** rota com perfuração da trompa é reconhecida pela **dor lancinante abrupta**, na região hipogástrica ou em uma das fossas ilíacas, havendo atraso menstrual ou gravidez propriamente dita. Há abaulamento do fundo do saco de Douglas (toque vaginal). Nesse caso, a punção em fundo de saco de Douglas (culdocentese) com saída de sangue vivo faz o diagnóstico.

Aproveitamos este módulo para inserir duas situações clínicas que se não são comuns como causas de abdome perfurativo, são relevantes nas perguntas das provas de ressonância magnética (RM), estamos nos referindo a duas causas infecciosas: tuberculose intestinal e febre tifoide, fique atento a estas informações.

Tuberculose (TB)

A forma secundária da tuberculose intestinal ocorre mais comumente pela ingestão de bacilos na vigência de doença pulmonar. Clinicamente, pode-se evidenciar que 5% a 8% dos doentes com afecção pulmonar em fase inicial tenham lesão intestinal e que, nos casos mais avançados, de 70% a 80% dos pacientes apresentam doença intestinal.

A tuberculose intestinal é encontrada em todas as faixas etárias, **sendo mais frequente entre a segunda e quarta décadas de vida.** Embora a tuberculose possa acometer o intestino por via hematogênica, linfática ou, ainda, por contiguidade, a via de transmissão mais comum é a mucosa, por meio da **ingestão de bacilos de Koch**.

Podemos distinguir duas formas denominadas anatomopatológicas distintas:

1) Forma ulcerativa: localizada **geralmente no íleo terminal**, podendo, às vezes, ser generalizada. A lesão inicial é constituída de numerosos tubérculos que contêm os bacilos, que se confluem formando um conglomerado. Após a caseificação, esses conglomerados ulceram-se dando origem à úlcera tuberculosa. As úlceras têm forma oval ou arredondada, são elevadas em relação à mucosa circunjacente e, geralmente, são maiores no sentido transversal ao eixo intestinal por causa da distribuição linfática. São mais frequentes na borda contramesenterial e, além disso, de extensão variável, podendo, às vezes, circundar toda luz.

Inúmeras úlceras podem surgir e acometer com frequência crescente desde o jejuno até o íleo terminal e a área ileocecal. O tecido lesado é branco e friável, o que corresponde ao achado microscópico de degeneração caseosa. Os gânglios mesentéricos regionais têm o seu volume aumentado, hiperplásicos e com focos de necrose caseosa. O mesentério é espesso e opaco.

As ulcerações, inicialmente, têm sua base constituída pela submucosa e podem aprofundar-se, atingindo a camada muscular serosa ou mesmo perfurar, seja em peritônio livre ou em cavidade restrita por aderências.

2) Forma hipertrófica: localiza-se mais comumente no ceco. A parede intestinal apresenta-se espessada, dura e de aspecto lardáceo, e a luz intestinal apresenta-se muito reduzida. Na submucosa, evi-

dencia-se intensa reação conjuntival, responsável pelo espessamento. Essa infiltração ocorre também na camada mucosa, o que contribui para o aspecto tumoral do segmento afetado. Os tubérculos são numerosos na camada submucosa e na muscular, onde se encontram as necroses e a caseificação.

Quadro clínico

As manifestações da tuberculose intestinal são variáveis e podem corresponder às formas anatomopatológicas. **Na forma ulcerativa, predominam a dor abdominal e a diarreia,** associadas a náuseas, vômitos, anorexia e perda de peso. Nesses doentes, as manifestações pulmonares são frequentes. **Na forma hipertrófica, o quadro clínico é geralmente de uma obstrução intestinal associada a um tumor palpável na fossa ilíaca direita.** O quadro obstrutivo é lento e periódico.

A perfuração em peritônio livre é uma complicação muito rara da tuberculose intestinal. A incidência de perfuração intestinal em adultos varia de 0% a 10% e em crianças esse índice está em torno de 4%. Essa baixa incidência é decorrente de um espessamento reacional do peritônio e da formação de aderências pelos tecidos subjacentes na presença da reação inflamatória. A perfuração intestinal **é mais frequentemente observada na forma ulcerativa da doença**, podendo manifestar-se por meio de um quadro de peritonite difusa evidente. Na forma hiperplástica, a perfuração é um evento raro e quando ocorre é bloqueada, formando fístulas com a parede abdominal e os órgãos vizinhos. A perfuração pode ser decorrente de um processo agudo ou de uma complicação crônica obstrutiva. **A radiografia dos campos pleuropulmonares apresenta, geralmente, dados consistentes com tuberculose, uma vez que a presença de envolvimento pulmonar é uma constante nesses doentes, fato que auxilia na presunção diagnóstica.**

As perfurações intestinais decorrentes de tuberculose podem ser únicas ou múltiplas e geralmente ocorrem no íleo, a um metro da válvula ileocecal. Outros locais menos comuns de perfuração são o cólon ascendente e o jejuno. Em geral, essas perfurações ocorrem próximas ou no local de um estreitamento, porém, na forma ulcerativa, pode ocorrer mesmo na sua ausência. **O achado anatomopatológico revela granuloma com necrose caseosa, células epitelioides, células gigantes de Langhans e linfócitos.**

A conduta cirúrgica nesses doentes é controversa, principalmente nos doentes sépticos. **Nos casos de perfuração única, a sutura simples é acompanhada de fístulas e alta mortalidade, próxima a 50%**. Essa conduta deve ser reservada para os pacientes que apresentem aderências firmes entre as alças de delgado, nos quais a mobilização intestinal é tecnicamente difícil e pode acarretar inúmeras lesões intestinais, agravando o prognóstico. **A ressecção do segmento acometido deve ser a conduta de eleição e a decisão entre anastomose primária ou estorcia dependerá da experiência do cirurgião e das condições locais e clínicas.** O segmento intestinal ressecado e os gânglios mesentéricos devem ser enviados para exame anatomopatológico e cultura de micobactérias. Esses dados são particularmente úteis, principalmente em idosos, nos quais poderia haver dúvidas quanto à presença de doença maligna.

Além disso, o tratamento com quimioterápicos deve ser introduzido tão logo seja realizado o diagnóstico e assim que for possível utilizar o trato digestivo.

Febre tifoide

A febre tifoide é uma doença infecciosa sistêmica causada, essencialmente, pelo **bacilo Gram-negativo, Salmonella typhi** e ocasionalmente por outros tipos de *Salmonella ssp*. Embora seja rara em países desenvolvidos, continua sendo uma doença, muitas vezes, fatal em países em desenvolvimento, em virtude da precariedade de condições ambientais e sanitárias. **Na ausência de infraestrutura de higiene e inadequadas condições socioeconômicas, a febre tifoide é uma doença endêmica e, algumas vezes, epidêmica.**

A porta de entrada da febre tifoide é a via digestiva; o bacilo deve sobrepujar a barreira defensiva representada pela acidez gástrica. **O agente, que consegue sobreviver as primeiras 24 a 72 horas no intestino, penetra no epitélio intestinal (jejuno e íleo distal), onde se multiplica nos tecidos linfoides locais, produzindo uma linfangite, com necrose multifocal por ação direta das toxinas bacterianas.** A seguir, principalmente através do ducto torácico, as bactérias atingem o coração direito, daí se propagando hematogenicamente a todo o organismo (fase septicêmica).

A febre tifoide é uma **doença cosmopolita** que afeta indivíduos de todas as idades, entretanto, parece ser mais frequente em adolescentes e adultos jovens. **O período de incubação é de 10 a 14 dias, geralmente assintomático.** O início dos sintomas é insidioso, com mal-estar, anorexia e febre remitente. **No final da primeira semana, surgem os sintomas intestinais, principalmente a diarreia.** O exame físico mostra intensa toxemia, **dissociação entre o pulso e a temperatura (fenômeno ou sinal de Faget),** máculas eritematosas no abdome superior e no tórax (roséolas tíficas) e hepatoesplenomegalia.

Durante a sua evolução, pode cursar com complicações, como hemorragia e perfuração ileal. A perfuração intestinal é uma grave complicação da febre tifoide e sua incidência varia de 0,5% a 78,6%. **A perfuração intestinal decorrente de febre tifoide é uma complicação local de uma doença sistêmica, na qual estão presentes imunodepressão, depleção hidroeletrolítica e endotoxemia. A perfuração é mais comum**

em homens do que em mulheres (3:1). Em 50% dos casos, a perfuração ocorre durante a terceira semana, podendo ocorrer mesmo na vigência do tratamento da febre tifoide. A apresentação clínica é variável e a dor abdominal uma constante, ocorrendo em mais de 98% dos pacientes. Outros sintomas significativos são a febre ou mesmo queda da temperatura, náuseas e vômitos, distensão abdominal, parada de eliminação de gases e fezes ou ainda diarreia. O exame físico pode evidenciar sinais de irritação peritoneal.

A perfuração intestinal secundária à febre tifoide pode ser classificada em seis estádios:
Estádio 0: febre tifoide sem evidência clínica ou radiológica de perfuração.
Estádio 1a: febre tifoide com moderada peritonite sem evidência radiológica ou operatória de perfuração.
Estádio 1b: peritonite localizada com perfuração simples e mínima contaminação peritoneal.
Estádio 2: peritonite discreta com uma ou mais perfurações e pequena contaminação peritoneal.
Estádio 3: uma ou mais perfurações e peritonite moderada.
Estádio 4: uma grande perfuração ou perfurações múltiplas, abscesso e contaminação fecal com fibrina e pus nas goteiras paracólicas.

Diagnóstico laboratorial específico

O método diagnóstico preferido é o isolamento do organismo infeccioso. Para tanto, temos à disposição culturas e exame histopatológico, além da possibilidade de identificação de antígenos e anticorpos da *Salmonella* por meio de métodos imunodiagnósticos, descritos a seguir:

Hemocultura: é o principal exame para o diagnóstico da febre tifoide. Em geral, **é positiva já nos primeiros dias da doença, com positividade de 90% na primeira semana, 75% na segunda e 35% no final da terceira.** Recomenda-se a coleta de duas amostras, quando em método automatizado.

Mielocultura: é o teste mais sensível, sendo usualmente positiva em 90% dos pacientes. Não é exame de rotina em vitu de sua agressividade, mas pode ser utilizado quando o diagnóstico bacteriológico é crucial ou em pacientes já tratados com antimicrobianos.

Coprocultura: deve ser coletada em mais de uma amostra. Sua **positividade é maior entre a segunda e a quarta semana da doença.** Pelo menos sete dias após ter cessado o uso de antimicrobianos, o convalescente que não manipula alimentos deve colher, no mínimo, três amostras em dias sequenciais. Já os manipuladores de alimentos devem coletar, no mínimo, sete amostras em dias sequenciais.

Urocultura: assim como a coprocultura, é menos frequentemente positiva, mas deve ser obtida para aumentar o rendimento diagnóstico. Torna-se positiva na terceira e quarta semana em 25% dos casos.

Outros materiais biológicos podem ser cultivados quando disponíveis: linfonodos, líquidos pleural, pericárdico, peritoneal e biliar, liquor, material de biópsia da roséola tífica, e secreção de abscesso, quando houver.

Exame histopatológico: é realizado excepcionalmente, sobretudo, em placas de Peyer e nas roséolas tíficas.

Exames imunológicos: a reação de Widal é a mais utilizada rotineiramente para o diagnóstico da febre tifoide. No Brasil, é considerada positiva quando os títulos forem superiores a 1:80 ou 1:100 na ausência de história anterior de vacinação específica. Nesta reação, são quantificados dois tipos de aglutininas, anti-O (antígeno somático) e anti-H (antígeno flagelar). **Nas áreas endêmicas, as pessoas podem apresentar sorologia acima de 1:100 e não ser diagnosticadas como doentes.** Os vacinados também apresentam elevação do anticorpo H. A valorização da reação de Widal é maior quando se demonstra a elevação dos títulos de anticorpos entre duas amostras colhidas com intervalo de 10 a 15 dias. A sorologia pelo método de Elisa ainda é de pouca utilidade para febre tifoide. Outros métodos imunodiagnósticos que podem ser empregados são o PCR (reação em cadeia da polimerase), a ribotipagem e PFGE (*pulsed-field gel electrophoresis*), os quais são ainda poucos acessíveis por terem custos elevados para aplicação rotineira. Têm como vantagem maior a especificidade e rapidez no diagnóstico.

O hemograma pode indicar anemia do tipo microcítica e hipocrômica em menos de 10% das vezes, ao passo que o número de leucócitos está frequentemente normal. Pode ocorrer, entretanto, leucocitose ou **leucopenia, sendo este último o achado mais sugestivo da doença, ainda que presente em menos de 20%.**

Em relação aos exames radiológicos, o pneumoperitônio é o sinal mais importante, podendo ocorrer em 60% a 80% das vezes, nos pacientes com suspeita de perfuração. O achado mais frequente, entretanto, é a presença incaracterística de níveis hidroaéreos na radiografia simples de abdome.

Uma vez realizado o diagnóstico de perfuração intestinal, faz-se necessário uma vigorosa ressuscitação volêmica pré-operatória, incluindo reposição de hemoderivados, quando necessário.

O achado cirúrgico mais comum é a contaminação maciça da cavidade peritoneal. As culturas do líquido peritoneal são positivas para *S. typhi* em 20%. **As perfurações ovaladas ou redondas ocorrem próximas à válvula ileocecal (50 cm) e podem ser únicas (84%) ou múltiplas (16%), geralmente na borda contramesenterial.**

Atualmente, as drogas tidas como primeira escolha são as fluoroquinolonas (ciprofloxacino e ofloxacino), já bem estabelecidas, e as cefalosporinas de terceira geração (ceftriaxona) e quarta geração (cefepima).

O tempo de tratamento com as fluorquinolonas é mais curto, de sete a dez dias, com índice de cura em torno de 90%. Nos casos de multirresistência, alguns autores sugerem a associação de ciprofloxacino ou ofloxacino com uma cefalospoina de terceira geração.

A dose preconizada do ofloxacino para adultos é de 200 mg, por via oral, a cada 12 horas, e a do ciprofloxacino é de 500 mg, via oral, ou 200 mg, via intravenosa (IV), a cada 12 horas. Existem estudos pouco controlados com o uso de novas quinolonas. Habitualmente, não se recomenda o emprego de quinolonas em crianças e gestantes, muito embora na literatura médica existam inúmeros trabalhos em que tais drogas foram utilizadas em crianças, sem efeitos adversos.

Em crianças e gestantes recomenda-se o uso das cefalosporinas de terceira geração, especialmente, ceftriaxona. A dose da ceftriaxona é de 50 a 100 mg/kg/dia (dose em adultos de 2 a 4 g/dia), IV, fracionada com intervalo de 12 horas. A ceftriaxona é eficaz mesmo contra as cepas resistentes a quinolonas.

Mais recentemente, a azitromicina vem-se revelando uma nova alternativa terapêutica para os casos de febre tifoide não complicada, mostrando-se eficaz mesmo em infecções por estirpes da *S. typhi* resistentes ao cloranfenicol e à ampicilina. Em adultos, recomenda-se a azitromicina na dose de 1 g por via oral no primeiro dia, seguido da dose de 500 mg em dose única diária, durante mais seis dias.

O tratamento cirúrgico a ser adotado depende das condições gerais do paciente, do grau de contaminação peritoneal, do tempo de história e, ainda, da presença de perfuração única ou múltipla. Para os doentes com perfurações únicas menores que 1 cm, existe alguma controvérsia entre o desbridamento seguido de simples sutura em dois planos e a ressecção segmentar seguida de anastomose. **Já nos casos de perfurações maiores ou múltiplas, a ressecção do segmento afetado deve ser realizada rotineiramente.**

Em virtude da elevada incidência de complicações na ferida cirúrgica, a pele e o subcutâneo devem ser deixados abertos. No pós-operatório, o apoio nutricional por meio de soluções parenterais deve ser liberalmente utilizado, uma vez que a doença está associada a um estado de hipercatabolismo, em virtude da febre e toxemia, e, frequentemente, a um prolongado período de íleo pós-operatório.

A morbidade e a mortalidade estão intimamente relacionadas ao intervalo entre o início do quadro e a cirurgia, ao estado imunológico do paciente e à virulência do bacilo. Além da deiscência da anastomose, no período pós-operatório pode ocorrer reperfuração, situação que incide em cerca de 10% dos casos e traduz-se em grande desafio diagnóstico, uma vez que a presença de febre prolongada no período pós-operatório é muito frequente. As complicações ocorrem em aproximadamente 25% e o índice de mortalidade varia de 3% a 20% com a adoção das medidas terapêuticas mencionadas.

Abdome agudo inflamatório

As vísceras que mais comumente resultam em abdome agudo inflamatório são aquelas do abdome inferior: a apendicite aguda, a salpingite aguda e a diverticulite abscedada do cólon, geralmente o sigmoide. Neste quadro, a dor referida é progressiva e bem localizada.

Muito importante nos processos agudos do abdome é a **diferença da temperatura axiloretal**, que, se for maior que 1 °C, indica que o peritônio está sendo acometido agudamente **por inflamação** química, em princípio, e infecciosa posteriormente **(sinal de Lennander)**.

O estado de choque dificilmente se instala, mas, se ocorre, é tardio e indica disseminação hematogênica bacteriana e toxêmica. Assim, a lesão da microcirculação é grave, e o choque parte para a irreversibilidade em tempo mais curto que o choque hemorrágico e neurogênico.

A inspeção da pele identificará processos inflamatórios com coleção purulenta em qualquer parte do tegumento abdominal, com os clássicos sinais de tumoração correspondente com hiperemia, calor e dor.

As manchas equimóticas dos flancos **(sinal de Gray-Turner)** e manchas pigmentares amarelo-vinhosas periumbilicais **(sinal de Cullen)** na **pancreatite aguda necro-hemorrágica** são excepcionais e tardias.

Em muitos casos a posição antálgica do paciente já é sugestiva. Em processos apendiculares agudos ou dos órgãos pélvicos da mulher. Quando se provoca a contração ativa e forte do músculo psoas com o membro inferior em hiperextensão e flexão posterior desse membro, a dor é espontânea e muito maior, na palpação profunda e deslizante, quando possível realizá-la.



Figura 1.24 Atitude passiva antálgica de um paciente com apendicite aguda e/ou abscesso periapendicular, ou qualquer outro processo inflamatório agudo dos órgãos pélvicos do hemiabdome inferior direito.

A palpação superficial apresenta-se pouco dolorosa, e destina-se à pesquisa da hiperestesia cutânea, para a localização do processo inflamatório e para a referência de "defesa muscular" regional, uma contratura muscular pelo reflexo visceromotor, que aparece quando o peritônio regional correspondente ao órgão afetado tiver sido comprometido. Em um intervalo variável, mas não longo de tempo, a difusão do processo inflamatório do peritônio levará a uma defesa muscular generalizada, correspondendo ao "abdome em tábua".

Transudativa – líquido seroso claro.
Exsudativa – líquido seroso turvo.
Fibrino-purulenta – presença de fibrina e pus livre.
Abscessos – presença de pus em loja formada por estruturas adjacentes (epíplon, alças intestinais).

Verifica-se que a descompressão brusca dolorosa positiva está presente no local da inflamação, ou ainda pode-se apresentar de forma difusa.

Deve-se realizar o toque vaginal ou retal, procurando abaulamento doloroso no fundo do saco de Douglas, que indica a existência de coleção líquida inflamatória do peritônio.

Neste grupo, destacaremos o abscesso de psoas, não por ser o mais relevante, mas para termos a oportunidade de lembrá-lo, já que as causas mais notórias de abdome agudo inflamatório, apendicite aguda e pancreatite aguda serão abordadas em módulos distintos.

Abscesso de psoas

Pode ser classificado em primário e secundário. Os primários são decorrentes da disseminação hematogênica de processo infeccioso de alguma região oculta do corpo e tem como causas mais comuns o diabetes, uso de drogas endovenosas, Aids, insuficiência renal e imunossupressão. O secundário ocorre como complicações de algumas doenças como a doença de Crohn, apendicite, diverticulite, neoplasia colorretal, infecção urinária, neoplasias da via excretora, pós-litotripsia extracorpórea, osteomielite vertebral, artrite séptica, sacroileíte, aneurisma de aorta infectado, endocardite e uso de contraceptivos intrauterinos.

Em mais de 80% dos casos, o agente etiológico encontrado é o Staphylococcus aureus. Outros que podem aparecer são os *Bacteroides fragilis*, *Escherichia coli*, *Mycobacterium tuberculosas*, *Proteus sp*, *Clostridium sp*, *Yersinia* enterocolitica e *Klebsiella sp*.

A tríade clássica de febre, dor na região dorsal e dor à movimentação do quadril ocorrem em apenas em 30% dos casos. Outros sintomas descritos são dor abdominal, náusea e perda de peso. Muitas vezes, o paciente chega ao pronto-socorro (PS) em posição antálgica com a coxa homolateral fletida de encontro ao hipogástrio. Um teste que pode ser utilizado para determinar a presença de psoíte é a extensão da perna homolateral a dor com o paciente em decúbito dorsal. Esse teste mostra que existe uma inflamação no músculo psoas e não é patognomônico de psoíte. Por exemplo, um paciente com apendicite retrocecal e com o apêndice inflamado localizado sobre o psoas pode apresentar esse mesmo sinal.

Laboratorialmente pode ocorrer leucocitose, anemia e aumento da proteína C-reativa e da VHS, todos inespecíficos. A ultrassonografia pode evidenciar o abscesso, porém, o faz somente em até 60% dos casos. **O diagnóstico de certeza, atualmente, é conseguido pela tomografia computadorizada de abdome,** que mostrará o psoas aumentado de tamanho e com alterações parenquimatosas, mostrando a coleção purulenta.

O tratamento está baseado na antibioticoterapia e drenagem do abscesso. Essa drenagem pode ser feita por punção percutânea ou cirurgicamente por um acesso retroperitoneal através de incisão na região do flanco. **Ultimamente, a drenagem por punção vem sendo cada vez mais realizada e com excelentes resultados, e a via cirúrgica está sendo reservada para os casos em que a punção percutânea não foi efetiva.**

Abdome agudo obstrutivo

Pode ser definido como o impedimento à progressão do conteúdo do intestino. Pode ocorrer em decorrência de um obstáculo mecânico ou mecanismo funcional.

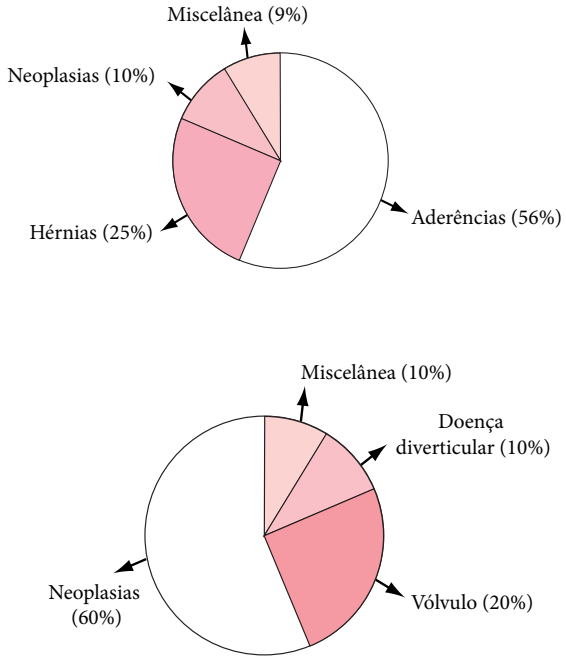

Figura 1.25 Etiologias de obstrução do IG.

A obstrução intestinal é mais frequente no intestino delgado, em razão das bridas ou aderências pós-operatórias. Pode ser simples ou complicada pelo fato de ocorrer ou não sofrimento vascular e, ainda, estar associada à perfuração e peritonite, independentemente da localização.

As alterações anatomofuncionais mais relevantes são:

Interrupção ou alteração intensa e grave do gradiente pressórico da motricidade intestinal: os movimentos do sistema gastrointestinal serão alterados no sentido da não execução do isoperistaltismo, em seguida, instalação do antiperistaltismo e, por fim, paralisia.

Processo obliterativo venoso, arterial e linfático com alteração inflamatória e funcional dos nervos da região ocluída: há perturbação da nutrição da região ocluída e que mais tarde acaba necrosando, tornando-se permeável e facilitando a contaminação peritoneal.

Perturbações metabólicas prolixas podem gerar choque vasogênico, que se soma ao neurogênico inicial. A irreversibilidade pode levar à morte.

As obstruções intestinais produzem quadro clínico variável, o qual depende de diversos fatores: localização, tempo de obstrução, sofrimento ou não de alça, presença ou ausência de perfuração, grau de contaminação e condição clínica do paciente.

Os sintomas habituais são: dor abdominal em cólica de início surdo, seguida de náuseas, vômitos e parada da eliminação de gases e fezes. A cólica sugere patologia obstrutiva em víscera oca. Os ruídos hidroaéreos (RHA) com aumento do timbre e da frequência são percebidos nos quadros obstrutivos.

Para facilitar o entendimento será realizada a divisão baseada na localização da obstrução. As obstruções de delgado são consideradas altas e as de cólon baixas, embora obstruções de íleo terminal possam apresentar manifestações clínicas similares as de cólon.

Na obstrução alta, a história clínica e o exame físico podem contribuir para identificar a causa de obstruções de delgado. Os pacientes associam com frequência a ocorrência de cirurgias abdominais anteriores a aderências e bridas. No exame físico, deve-se verificar a presença de hérnias de parede abdominal que possam ter relação com a causa da obstrução. Os pacientes submetidos à radioterapia têm possibilidade de evoluir, mesmo após alguns anos, com enterite actínica que pode produzir quadro obstrutivo. Na obstrução alta, o sintoma predominante são vômitos amarelo-esverdeados e precoces. O distúrbio hidroeletrolótico e acidobásico clássico é **alcalose metabólica cloropênica e hipopotassêmica**.

Na obstrução baixa, observam-se vômitos mais tardios, de coloração amarelada e, posteriormente, de aspecto fecaloide. O sintoma predominante é a distensão abdominal. A obstrução baixa é decorrente do acúmulo de gases e de líquido entérico, que são impedidos de progredir por obstrução ou adinamia dos segmentos intestinais. Quando há alteração hidroeletrolítica e acidobásica o esperado é **acidose metabólica com hiperpotassemia, hiponatremia e hipocloremia**.

A dilatação extrema dos segmentos intestinais pode levar à isquemia, necrose e perfuração. Nas situações de obstrução de cólon em alça fechada, observada nos pacientes com tumores obstrutivos do cólon esquerdo ou sigmoide que apresentam a válvula ileocecal continente (VICC), ocorre dilatação progressiva do cólon e aumento da pressão intraluminal, com comprometimento da circulação. O fato de a parede do cólon direito ser menos espessa em relação ao esquerdo, com a VICC, nas grandes dilatações, facilita a ocorrência de perfuração do ceco. A VICC está presente em aproximadamente 75% dos pacientes.

Abdome agudo hemorrágico (AAHE)

O abdome agudo traumático é acrescentado na seção de AAHE em alguns livros. Este assunto será abordado no capítulo de Trauma Abdominal.

As causas mais frequentes de AAHE são: gravidez ectópica, rotura de aneurisma abdominal, cisto hemorrágico de ovário, rotura de baço, endometriose.

Os distúrbios fisiopatológicos são proporcionais à perda. O quadro hemodinâmico do AAHE reflete a perda aguda de sangue. Em sua forma mais exuberante, traduz-se pelo choque hemorrágico, definido pela perfusão tecidual deficiente. Entretanto, os sinais e sintomas variam conforme o volume perdido e a velocidade da perda sanguínea e as condições físicas do paciente. No adulto, a perda de até 750 mL de sangue, considerado **choque classe I**, não altera a pressão nem a frequência cardíaca (FC), ainda que, ocasionalmente, provoque hipotensão postural. **No choque classe II**, com perda de sangue entre 750 mL e 1.500 mL, o doente apresenta taquicardia acima de 100 batimentos por minuto, mas a pressão arterial mantém-se normal. Sangramento entre 1.500 mL e 2.000 mL provoca hipotensão arterial e aumento da FC, características do **choque classe III**, e caracteriza instabilidade hemodinâmica. No **choque classe IV**, o volume de sangramento é acima de 2.000 mL e a situação é de extrema gravidade. A presença de instabilidade hemodinâmica pode implicar risco de morte e é necessário o controle cirúrgico imediato da hemorragia para prevenir maiores perdas sanguíneas.

Classes do choque hemorrágico segundo o American College of Surgeons

	Classe I	Classe II	Classe III	Classe IV
Perdas (mL)	< 750	750-1.500	1.500-2.000	> 2.000
Perdas (%) relativas à volemia	< 15%	15%-30%	30%-40%	> 40%
Frequência cardíaca	< 100 bpm	> 100 bpm	> 120 bpm	> 140 bpm
Pressão arterial	Normal	Normal	Diminuída	Diminuída
Pressão do pulso	Normal	Diminuída	Diminuída	Diminuída
Frequência respiratória	14%-20%	20%-30%	30%-40%	> 35%

Classes do choque hemorrágico segundo o American College of Surgeons (cont.)				
Diurese (mL/h)	> 30	20-30	5-15	Desprezível
Estado neurológico	Ansioso	Agitado	Confuso	Letárgico

Tabela 1.4 À medida que ocorre maior perda volêmica, os sinais se intensificam. Observa-se que a hipotensão ocorre apenas em choque classe III. Adaptada de American College of Surgeons.

Os sinais e sintomas decorrentes de hemorragia intra-abdominal são incaracterísticos e podem passar despercebidos quando o sangramento é lento ou resulta na perda de menos de 15% da volemia.

Na hemorragia intra-abdominal, súbita, maciça e contínua, o paciente apresenta-se letárgico ou comatoso, com pele pálida e lívida, de aspecto céreo.

A dor é de início súbito, sendo curto o intervalo de tempo para a procura de atendimento. Predominam os sintomas de hipovolemia (hipotensão, sudorese fria); palidez cutaneomucosa; taquicardia; pulso fino e hipotensão. Como o sangue, em função de seu pH, não é tão irritante ao peritônio, o abdome apresenta-se flácido, doloroso difusamente, com sinal de irritação peritoneal, porém, sem defesa ou contratura.

Equimoses na cicatriz umbilical **(sinal de Cullen)** e na região dos flancos **(sinal de Gray-Turney)** descritos na pancreatite aguda sugerem hemorragia intraperitoneal e retroperitoneal, respectivamente. A obtenção pormenorizada da história e do exame físico permite suspeitar da presença do AAHE e de sua possível etiologia, orientando os procedimentos de reanimação e as etapas diagnósticas e terapêuticas apropriadas.

Abdome agudo vascular

A expressão "abdome agudo vascular" engloba uma ampla variedade de situações fisiopatológicas, a qual é resultante de um inadequado fornecimento de oxigênio para o intestino. Essas situações podem variar de uma lesão reversível de mucosa a um catastrófico e extenso infarto transmural do intestino com necrose. A apresentação clínica pode variar amplamente desde a ausência de sinais e sintomas até a clássica apresentação de dor abdominal de início súbito, desproporcional aos achados do exame clínico. De forma geral, a insuficiência vascular intestinal pode ser dividida em crônica, que é representada pela angina abdominal, ou aguda, situação das mais dramáticas, que pode evoluir rapidamente para o infarto intestinal.

As três principais causas de isquemia intestinal aguda são:

1. Oclusão da artéria mesentérica superior por trombose (de 15% a 20%) ou por um êmbolo (50%).

2. Trombose da veia mesentérica superior (5%).

3. Isquemia mesentérica não oclusiva (de 20% a 30%).

O diagnóstico precoce dos quadros de abdome agudo vascular envolve o reconhecimento da população de risco e um alto índice de suspeita clínica. O quadro clínico, algumas vezes, permite diferenciar as eventuais causas de isquemia mesentérica aguda.

Dor abdominal incaracterística, de início súbito e intenso, presença de arteriopatia obstrutiva em outros territórios e antecedentes de dor abdominal pós-prandial que melhora com o jejum podem significar oclusão arterial, bem como a associação com lesões cardíacas produtoras de arritmia ou lesões arteriais proximais.

Quanto ao exame clínico desses pacientes, o sinal mais comum é a distensão abdominal com claro timpanismo, os sinais de irritação peritoneal difusa são tardios e, nas fases iniciais, quase sempre ausentes **("dor desproporcional ao exame clínico do abdome").** Ao toque retal, pode-se notar a presença de fezes sanguinolentas, principalmente se a necrose estiver instalada. Nos casos mais graves, com infarto extenso, os pacientes se apresentam com respiração do tipo acidótica, taquicárdicos e desidratados.

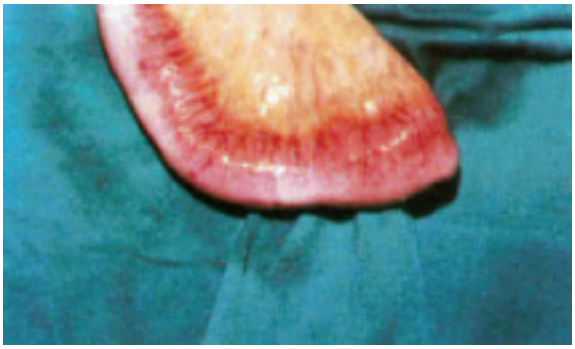

Figura 1.26 Isquemia arterial mesentérica: fase precoce.



Figura 1.27 Isquemia arterial mesentérica: fase tardia. Observe o grave sofrimento vascular.

Diagnóstico diferencial

Abdome agudo não é sinônimo de cirurgia. Existem formas clínicas de abdome agudo em que a cirurgia não está indicada e outras em que a exploração operatória está formalmente contraindicada. Nos melhores serviços de emergência, o índice de acerto no que se refere ao diagnóstico etiológico correto de abdome agudo fica em 80%.

É essencial que se proceda a uma anamnese bem feita, não raro com auxílio de elementos da família ou de um acompanhante, dada a eventual incapacidade do doente de fornecer informações. O exame físico tem de ser minucioso, geral, não devendo voltar-se exclusivamente ao abdome, mas ser abrangente e completo. A facilidade com que se realizam exames complementares, como os de diagnóstico por imagem, e que, erroneamente, são considerados como definitivos, pode estar concorrendo para uma atitude totalmente equivocada. Não se contesta o valor dos exames complementares, porém, como o próprio termo indica, eles apenas complementam uma anamnese bem colhida, um exame físico completo, e, o que é mais importante, um diagnóstico de que já se suspeita.

Apesar da perfeição que se exige no exame do doente e do critério na solicitação e interpretação dos exames complementares, o diagnóstico etiológico, não raro, é impossível. Por essa razão, que é importante reavaliar o doente.

Esgotados todos os recursos para que se possa chegar a um diagnóstico etiológico preciso, cabe ao cirurgião estabelecer um de dois caminhos a serem seguidos: submeter o paciente à exploração cirúrgica ou não.

Várias moléstias podem simular abdome agudo cirúrgico, com o quadro clínico que se caracteriza por dor abdominal, febre, alterações do trânsito e manifestações que simulam peritonites: dor à palpação, sinais de peritonismo (não de peritonite) e modificações relativas aos RHA. Uma classificação é difícil. Segue uma enumeração, separando-as pela origem provável:

Torácicas
Infarto do miocárdio.
Pneumonia de lobo inferior.
Infarto pulmonar.
Pericardite aguda.
Pneumotórax.
Embolia pulmonar.
Hematológicas
Crise falciforme.
Leucemia aguda.
Neurológicas
Herpes-zóster.
Compressão de raiz nervosa.
Tabes dorsal.
Metabólicas
Cetoacidose diabética.
Porfiria intermitente aguda.
Crise addisoniana.
Hiperlipoproteinemia.
Relacionadas e tóxicas
Intoxicação por chumbo (saturismo).
Abstinência de narcóticos.
Picadas de cobras ou insetos.
Etiologia desconhecida
Fibromialgia.

Tabela 1.5 Causas extra-abdominais mais comuns em abdome agudo.

A investigação clínica criteriosa (anamnese, exame físico) permite que se faça uma hipótese de diagnóstico, na maioria dos casos. Porém, em várias situações, os exames complementares, laboratoriais ou de imagem são indispensáveis para confirmar o diagnóstico principal e diferenciar as doenças que simulam o abdome agudo, ou como forma auxiliar no planejamento cirúrgico.

Causas exógenas de abdome agudo (Atenção!)

Intoxicação pelo chumbo

A intoxicação pelo chumbo (saturnismo) ocorre de maneira crônica por inalação (mais comum), contato, ou por via digestiva. Esta moléstia é relativamente frequente na indústria automobilística, de tintas e baterias para automóveis. O quadro clínico é caracterizado por anemia, dores abdominais em cólicas, náuseas e vômitos e, às vezes, astenia e surtos diarreicos.

Nas crises agudas, a palpação superficial e profunda do abdome é extremamente dolorosa, embora não existam sinais de irritação peritoneal. Os RHA podem estar aumentados. O exame físico geral revela palidez cutaneomucosa, ausência de febre, tendência à hipertensão arterial e presença de **linha azul de Burton nas gengivas**. O quadro clínico lembra abdome agudo obstrutivo alto, desde que não se encontre distensão abdominal, e o vômito é precoce e abundante. **O diagnóstico exato pode ser obtido dentro de alguns dias, já que as dosagens de chumbo no sangue** (acima de 0,08 mg/100 mL é indicativo de intoxicação) **e de coproporfirina III na urina demandam alguns dias**. Assim, apenas uma boa anamnese, principalmente sob o ponto de vista profissional, pode permitir uma suspeita diagnóstica correta.

O tratamento da fase aguda, sobretudo das cólicas, se faz com antiespamódicos, aos quais se pode associar gluconato de cálcio por via endovenosa.



Figura 1.28 Sinal de Burton (saturnismo).

Causas metabólicas

Cetoacidose diabética

A descompensação do diabético com acidose pode levar a um quadro clínico caracterizado por febre, náuseas e vômitos, dor abdominal intensa, sintomas e sinais de desidratação e alteração do estado de consciência que pode chegar ao coma. O exame físico, além dos sinais neurológicos e da desidratação, pode revelar dor à palpação do abdome, defesa e **até sinais de irritação peritoneal**, consequência da acidose e desidratação. Ainda mais uma vez, a anamnese é decisiva para o diagnóstico.

É preciso diferenciar a dor abdominal da cetoacidose diabética (*CAD*) daquela decorrente de outras patologias clínicas como pielonefrite, pancreatite ou apendicite aguda, que podem ter sido precipitadas pela cetoacidose. Caso a dor abdominal seja consequência da cetoacidose, deve desaparecer rapidamente com o tratamento da mesma, como demonstrado nos dois exemplos dados. Não é raro que a amilase sérica esta elevada inespecificamente, tornando difícil o diagnóstico de pancreatite. Dor persistente no abdome. após correção da cetoacidose requer, contudo, atenção médica.

Uremia

Quadro clínico de insuficiência renal com uremia e acidose metabólica pode determinar o aparecimento de dor abdominal, alteração do trânsito intestinal com distensão, parada da eliminação de gases e fezes, náuseas e vômitos, que podem simular o abdome agudo cirúrgico obstrutivo. O exame do abdome mostra distensão, palpação superficial e profunda dolorosas, ausência de sinais de irritação peritoneal, RHA escassos ou ausentes. A investigação de outros sintomas como oligúria ou anúria, passado renal e crises hipertensivas, pode orientar o diagnóstico correto. Como exames complementares, a ureia e creatinina elevadas, aliadas ao quadro de edema, oligúria ou anúria, são bons indicadores da origem do quadro abdominal. O tratamento adequado baseia-se na abordagem da doença subjacente.

Porfiria aguda intermitente (AIP)

É uma **doença hereditária,** rara, que se caracteriza fundamentalmente por **distúrbios dos pigmentos tetrapirólicos**, em crises, com eliminação de urina característica com cor de vinho do Porto. As crises podem ser espontâneas ou provocadas por determinados medicamentos (anticoncepcionais, fenitoína, barbitúricos, rifampicina e ácido valproico). Clinicamente, caracteriza-se por **crises de dor abdominal em cólica, de grande intensidade, acompanhada de náuseas e vômitos, distensão abdominal e parada da eliminação de gases e fezes.** Ao exame físico nota-se dor à palpação, defesa voluntária e ausência ou redução de RHA. O quadro clínico propedêutico lembra em tudo uma obstrução intestinal com sofrimento de alça. A maioria dos doentes possui uma ou mais intervenções cirúrgicas que redundaram em laparotomias não terapêuticas.

Do ponto de vista laboratorial, frequentemente observamos **hiponatremia grave.** O diagnóstico pode ser confirmado pela demonstração, na vigência das crises agudas, de **quantidades aumentadas de porfobilinogênio na urina**. Uma amostra de urina recente pode apresentar cor normal, mas se torna escura se deixada exposta ao meio ambiente.

A maioria das famílias apresenta uma mutação diferente no gene para a porfobilinogênio desaminase, causando porfiria aguda intermitente. Com algum esforço em laboratórios de pesquisa, mutações podem ser descobertas e utilizadas para os diagnósticos pré-sintomático e pré-natal.

O tratamento com dieta rica em carboidratos reduz uma série de crises em alguns pacientes, constituindo-se em medida empírica razoável por sua benignidade. **Crises agudas** podem ser letais, requerendo diagnóstico imediato, suspensão dos agentes desencadeantes (se possível) e **tratamento com analgésicos, bem como com glicose e hematina intravenosas**. Um mínimo de 300 g de carboidratos por dia deve ser fornecido por via oral ou intravenosa. O balanço eletrolítico requer mais atenção. A terapia com hematina está ainda em desenvolvimento e deve ser utilizada com o reconhecimento pleno de consequências adversas, especialmente flebites e coagulopatias. A dosagem intravenosa é de até 4 mg/kg uma ou duas vezes ao dia.

Hemopatias agudas

Anemia falciforme

A anemia de células falciformes é a hemoglobinopatia mais prevalente no Brasil, predominando na raça negra. **As manifestações da doença surgem após o sexto mês de vida extrauterina,** quando toda população de hemoglobina é padrão SS (não há hemoglobina A) e se ca-

racteriza por anemia crônica, surtos de hemólise seguidos de febre e dor multissistêmica decorrente dos fenômenos vaso-oclusivos. A dor abdominal, quando de grande intensidade, pode simular abdome agudo cirúrgico, principalmente em crianças, cujo exame físico é difícil. A história clínica e familiar conduz, geralmente, ao diagnóstico correto, evitando-se assim uma laparatomia branca.

Outras moléstias

Febre Familiar do Mediterrâneo (FFM)

Também conhecida como **polisserosite familiar recorrente ou peritonite periódica.** Trata-se de uma rara doença recessiva autossômica de patogenia desconhecida que afeta quase que exclusivamente indivíduos com ascendentes originários do Mediterrâneo, especialmente judeus sefardis, armênios, turcos e árabes. **A maioria dos pacientes se apresenta com sintomas antes dos 20 anos.** É caracterizada por episódios de **crises agudas de peritonite, que pode estar associada com serosite envolvendo as articulações e a pleura.** As crises peritoneais são caracterizadas por início súbito de febre, dor abdominal grave e sensibilidade abdominal, com defesa ou dor à descompressão. **Se deixadas sem tratamento, as crises se resolvem em 24-48 horas.** Como os sintomas lembram aqueles da peritonite cirúrgica, os pacientes podem ser submetidos a uma laparotomia exploratória desnecessária. Demonstrou-se que a colchicina, 0,6 mg duas ou três vezes ao dia, pode reduzir a frequência e a gravidade das crises. O interferon (três milhões de unidades) administrado no início de uma crise pode também melhorar os sintomas. A amiloidose secundária com envolvimento renal ou cardíaco pode ocorrer em 25% dos casos; colchicina pode prevenir seu desenvolvimento. Na ausência de amiloidose, o prognóstico é excelente. O gene responsável pela FFM foi identificado e clonado, e o diagnóstico pode ser estabelecido por meio de avaliação genética (gene MEFV localizado no braço curto do cromossomo 16 e que codifica uma proteína anti-inflamatória denominada pirina).

Infarto agudo do miocárdio.
Pericardite.
Pneumonia lobar inferior.
Herpes zoster.
Anemia falciforme.
Porfiria.
Cetoacidose diabética.
Intoxicação pelo chumbo.

Indicação cirúrgica

Quando o diagnóstico etiológico é possível, a indicação cirúrgica é feita com segurança. Calcula-se que entre os doentes com dor abdominal, os idosos (acima de 65 anos) são mais frequentemente operados do que adultos jovens (15%).

Não é infrequente que, após certo período de observação, o quadro clínico se torne mais claro ou novos exames complementares possam defini-lo melhor.

A desidratação e hipovolemia devem ser tratadas por medidas apropriadas, utilizando-se os parâmetros clínicos, fisiológicos e laboratoriais necessários, e com a rapidez que o caso exige. A não ser em condições de extrema urgência, nenhum doente deve ser operado sem ter restabelecido suas condições fisiológicas.

A sonda nasogástrica deve ser realizada especialmente nas obstruções intestinais mecânicas ou naquelas situações em que existe íleo adinâmico acentuado. O esvaziamento gástrico visa prevenir a aspiração pulmonar durante a indução anestésica, bem como reduzir a distensão abdominal e facilitar a cirurgia.

O tratamento das diversas causas de abdome agudo cirúrgico será detalhado em outros módulos da clínica cirúrgica de acordo com a agenda de aulas 2014 . Aguarde os módulos de cirurgia do Aparelho Digestivo.

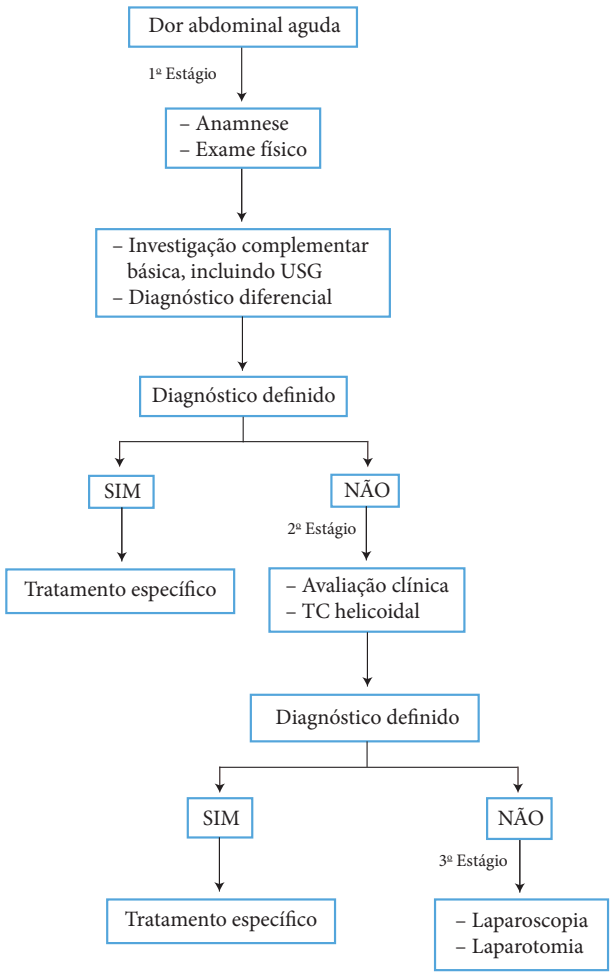

Figura 1.29 Algoritmo com sugestão objetiva de abordagem da dor abdominal.

Resumo dos principais sinais do exame de abdome agudo		
Sinal	**Descrição**	**Diagnóstico/condição**
Sinal de Aaron	Dor ou pressão no epigástrio ou tórax anterior com pressão firme persistente aplicada ao ponto de McBurney.	Apendicite aguda
Sinal de Bassler	Dor aguda criada pela compressão do apêndice entre a parede abdominal e o ilíaco.	Apendicite crônica
Sinal de Blumberg	Sensibilidade transitória em rebote na parede abdominal.	Inflamação peritoneal
Sinal de Carnett	Perda da sensibilidade abdominal quando os músculos da parede abdominal são contraídos.	Fonte intra-abdominal de dor abdominal
Sinal de Chandelier	Dor extrema abdominal inferior ou pélvica com movimento da cérvice.	Doença inflamatória pélvica
Sinal de Charcot (tríade)	Dor abdominal superior direita intermitente, icterícia e febre.	Colecistite aguda
Sinal de Claybrook	Acentuação dos ruídos cardíacos e respiratórios pela parede abdominal.	Víscera abdominal rota
Sinal de Courvoisier	Vesícula palpável e indolor na presença de icterícia.	Tumor periampular
Sinal de Cruveilhier	Veias varicosas periumbilicais (*caput medusae*).	Hipertensão portal
Sinal de Cullen	Equimose periumbilical.	Hemoperitônio/Pancreatite necro-hemorrágica
Sinal da Danforth	Dor no ombro à inspiração.	Hemoperitônio
Sinal de Fothergill	Massa da parede abdominal que não cruza a linha média e permanece palpável quando o reto está contraído.	Hematomas do músculo reto
Sinal de Grey Turner	Equimose em torno dos flancos.	Pancreatite hemorrágica aguda/ Hemoperitônio
Sinal do Iliopsoas	Elevação e extensão da perna contra resistência provoca dor.	Apendicite com abscesso retrocecal
Sinal de Kehr	Dor do ombro esquerdo quando em posição supina e pressão aplicada no abdome superior esquerdo.	Hemoperitônio (especialmente de origem esplênica)
Sinal de Mannkopf	Pulso aumentado quando o abdome doloroso é palpado.	Ausência de malignidade
Sinal de Murphy	Dor causada pela inspiração, enquanto se aplica pressão ao abdome superior direito.	Colecistite aguda
Sinal do Obturador	Flexão e rotação externa da coxa direita em posição supina provoca dor hipogástrica.	Abscesso pélvico ou massa inflamatória na pelve
Sinal de Ransohoff	Descoloração amarela da região umbilical.	Ducto biliar comum rompido
Sinal de Rovsing	Dor no ponto de McBurney quando se comprime o abdome inferior esquerdo.	Apendicite aguda
Sinal de Ten-Horn	Dor causada por tração suave do testículo direito.	Apendicite aguda
Sinal de Fox	Equimose na base do pênis	Pancreatite necro-hemorrágica

Tabela 1.5

CAPÍTULO 2

HÉRNIAS

Definição

Consiste na protrusão anormal de um saco com revestimento peritoneal, através da cobertura musculoaponeurótica do abdome. A fraqueza da parede abdominal, de origem congênita ou adquirida, resulta na incapacidade de manter o conteúdo visceral da cavidade abdominal em seus locais normais.

Pontos anatômicos de importância

Anel inguinal externo – defeito medial no oblíquo externo, acima do tubérculo pubiano que dá passagem do cordão espermático ao escroto.

Anel inguinal interno – defeito na *fascia transversalis* e aponeurose do TA, a meio caminho entre o púbis e a espinha ilíaca anterossuperior.

Tendão conjunto – fusão das fibras aponeuróticas do oblíquo interno e transverso. Ocorre em menos de 10% das dissecções.

Trígono de Hesselbach – delimitado pela artéria epigástrica inferior, borda lateral do reto abdominal e ligamento inguinal.

Trígono de Hessert – delimitado pelo ligamento inguinal, vasos epigástricos e oblíquos internos.

Ligamento de Cooper – é uma faixa fibrosa, resistente, que se estende lateralmente por cerca de 2,5 cm ao longo da linha iliopectínea, na face superior do ramo pubiano superior, tendo início na base lateral do ligamento lacunar.

Ligamento inguinal (ligamento de Poupart) – porção mais grossa e inferior da aponeurose do oblíquo externo.

Ligamento lacunar (Gimbernat) – possui cerca de 1,25 cm de comprimento e tem a forma triangular. A borda lateral aguda, semilunar, deste ligamento é a armadilha inflexível para o estrangulamento de uma hérnia femoral.

Ligamento de Henle – situado no nível da borda lateral do músculo reto do abdome, formando limite medial do anel femoral.

Espaço pré-peritoneal – entre a *fascia transversalis* e o peritônio.

Fascia transversalis – lâmina que recobre o músculo transverso do abdome e sua aponeurose. Separa a parede abdominal da gordura pré-peritoneal.

Trato iliopúbico – banda aponeurótica dentro da lâmina do transverso do abdome, que faz uma ponte entre os vasos ileofemorais externos do arco iliopectíneo até o ramo superior do púbis. O trato iliopúbico é posterior ao ligamento inguinal. Ele passa por cima dos vasos femorais e compõe uma porção da bainha femoral. Variações no trato iliopúbico podem causar a formação da hérnia femoral.

Fáscia de Camper – localizada abaixo da pele é a fáscia superficial.

Fáscia de Scarpa – localizada abaixo da fáscia de Camper; é mais espessa e dirige-se à região escrotal, onde forma a fáscia de Dartos.

Triângulo de Doom (triângulo vascular) – delimitado pelo ducto deferente medialmente e os vasos espermáticos lateralmente contendo a veia e artéria ilíaca externa.

Funículo espermático – contém: músculo cremáster, ducto deferente, veia plexo pampiniforme, ramo genital do nervo genitofemoral, artérias e veias testiculares, nervo ilioinguinal. **Na mulher,** não existe funículo espermático; o que se tem é **o ligamento redondo**.

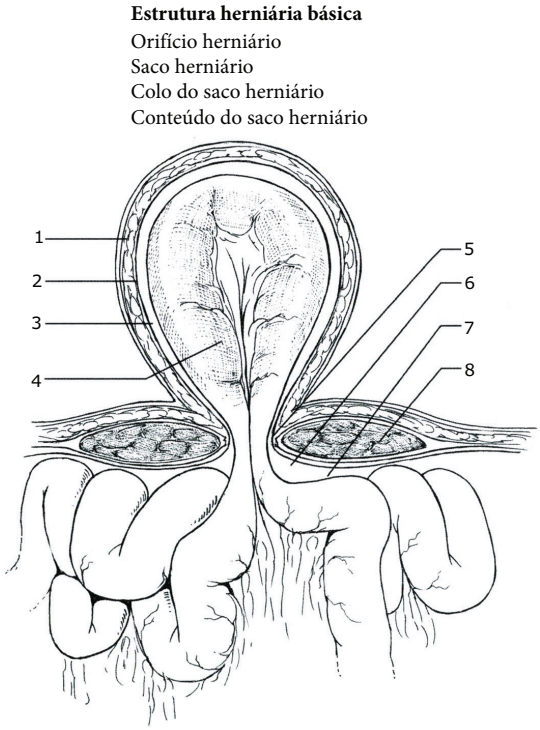

Figura 2.1 Estrutura herniária básica. (1) Desenho esquemático mostrando a pele; (2) a parede do saco herniário; (3) a cavidade do saco herniário; (4) o conteúdo do saco herniário; (5) o colo do saco herniário e o orifício herniário; (6) o peritônio parietal; (7) a cavidade peritoneal; e (8) e o plano muscular. Colo é a parte mais estreita do saco herniário. Orifício herniário é o espaço que, originado no ponto fraco, permite a saída de estrutura intra-abdominal.

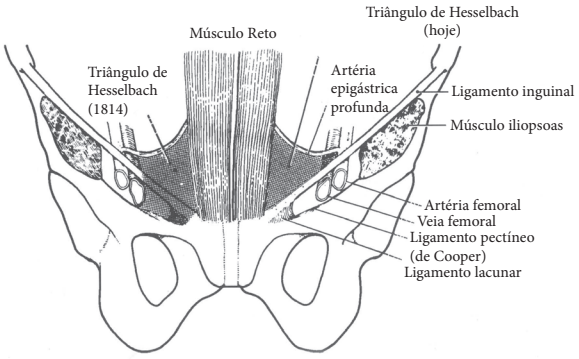

Figura 2.2 O triângulo de Hesselbach segundo a descrição original (à esquerda) e segundo a descrição atual.

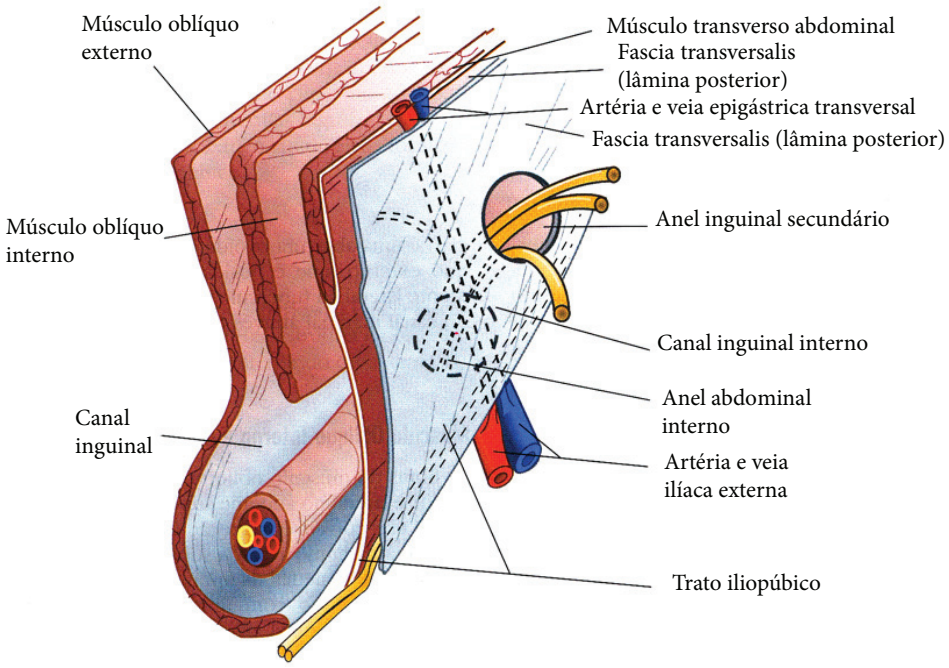

Figura 2.3 Diagrama parassagital clássico de Nyhus da região médio-inguinal direita ilustrando as camadas musculoaponeuróticas separadas nas paredes anterior e posterior. A lâmina posterior da *fascia transversalis* foi adicionada, com os vasos epigástricos inferiores cursando através da parede abdominal medialmente ao canal inguinal interno.

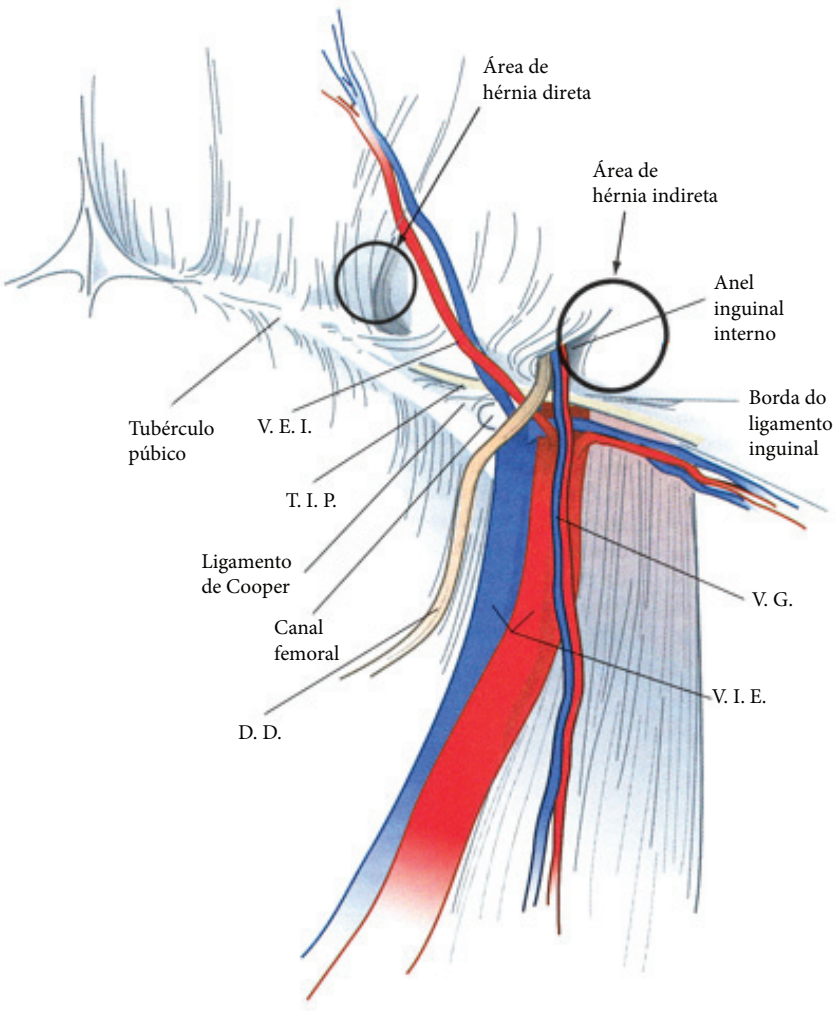

Figura 2.4 Anatomia das estruturas pré-peritoneais importantes no espaço inguinal direito. VEi: vasos epigástricos inferiores; TIP: trato iliopúbico; DD: ducto deferente; VG: vasos gonadais; e VIS: vasos ilíacos externos.

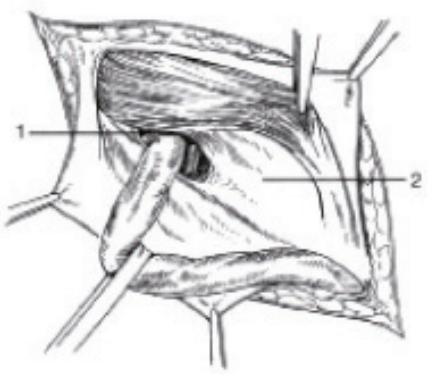

Figura 2.5 Ponto fraco da parede abdominal. Em 1, a fosseta inguinal lateral, mostrando o funículo espermático, o qual se relaciona com o anel inguinal profundo; em 2, a fosseta inguinal média.

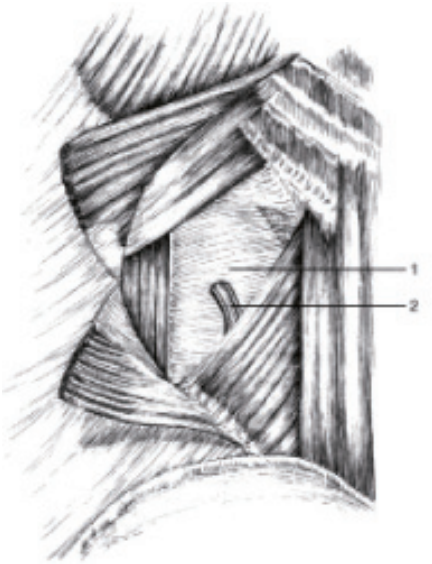

Figura 2.6 Ponto fraco da parede abdominal. Observa-se o triângulo ou quadrilátero de Grynfeltt (1), cuja nomenclatura oficial é trígono lombar superior, e um vaso local (2), que debilita mais ainda a região.

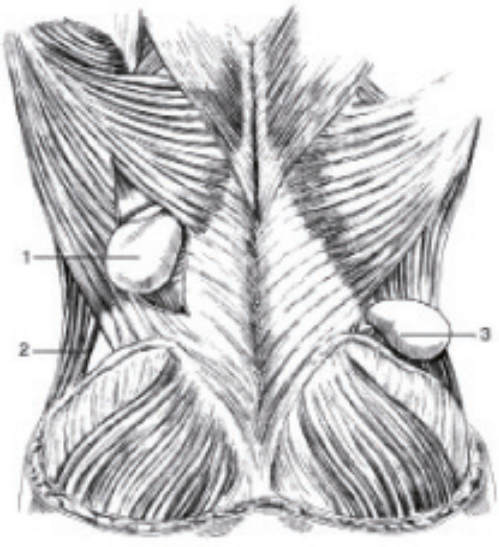

Figura 2.7 Ponto fraco da parede abdominal. Notam-se: hérnia lombar superior (1, Grynfeltt), trígono lombar inferior (2) e hérnia lombar inferior (3, Petit).

Na verdade, muito se escreveu da anatomia sobre a hérnia, mas foi somente a partir do fim da década de 1950 que, graças a **Henry Fruchaud,** entendeu-se o **conceito de região inguinocrural,** determinando uma área chamada **orifício miopectíneo, limitada cranialmente pelos músculos transverso e oblíquo interno, medialmente pelo músculo reto do abdome, lateralmente pelo músculo iliopsoas, e caudalmente pelo ligamento pectíneo, que recobre o ramo superior do púbis.**

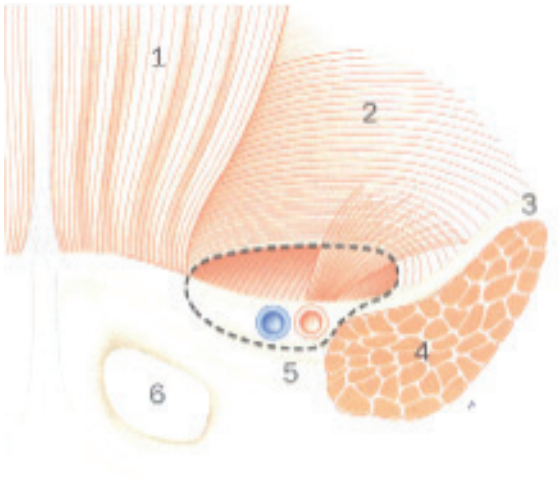

Figura 2.8 A musculatura posterior do trígono inguinal e a fáscia transversal. 1: Músculo reto do abdome; 2: músculo transverso; 3: trato iliopúbico; 4: músculo iliopsoas; 5: ligamento pectíneo; e 6: forame obturatório.

A hérnia inguinal do adulto, principalmente a partir da década de 1980, não é mais entendida como simples artefato mecânico, em que uma solução de continuidade ocorre na parede abdominal, mas **é a patologia que ocorre à luz de conceitos de biologia celular e molecular com alterações moleculares do colágeno e das fibras elásticas integrantes da matriz extracelular, componente soberano da fáscia transversal.**

Esta concepção atual agora justifica a associação de hérnias com doenças como: tabagismo, sobrepeso, prostatismo, emagrecimento acentuado, aterosclerose, afecções que podem acompanhar a doença herniária inguinal.

Incidência e prevalência

Nomenclatura	Incidência (%)
Hérnias inguinofemorais	75
Hérnias umbilicais	10
Hérnias incisionais	10
Hérnias epigástricas	5
Hérnias de Spigel	5
Hérnias paraestomais	5

Tabela 2.1 Incidências das hérnias da parede abdominal.

A distribuição epidemiológica aqui descrita se refere a doentes adultos, pois, se considerarmos toda a população, vale dizer, incluindo a faixa etária pediátrica, a hérnia inguinal atinge cifras de 83%.

A hérnia inguinal representa 69% da doença herniária do adulto. A distribuição, segundo o sexo estabelece, 80% dos casos atingindo homens e 20% mulheres.

Quando analisamos a distribuição quanto à faixa etária, podemos afirmar que 35% das hérnias inguinais ocorrem entre os 20 e 40 anos e **os 65% restantes estão distribuídos a partir dos 40 anos.**

Quanto à topografia, em **homens até os 40 anos, temos a predominância de hérnia inguinal à direita, com 65% dos casos,** 28% à esquerda e 7% bilateral. Na mulher, nesta mesma faixa etária, **13% são bilaterais e as unilaterais são distribuídas homogeneamente à direita e à esquerda. Nos homens com idade superior a 40 anos, 40% são bilaterais** e a distribuição unilateral, seja à direita ou à esquerda, se equivalem.

As hérnias crurais ou femorais (tipo V da classificação de Rodrigues Jr./Campanha Nacional do Mutirão de Hérnia Inguinal do Ministério da Saúde, 1999) **são mais comuns na mulher do que no homem**, na proporção de 4 para 1 **e na faixa etária acima dos 40 anos.** Ela também é duas vezes **mais frequente à direita**.

Quando analisamos pacientes portadores de hérnia inguinal com mais de 60 anos, representando cerca de 18% do total de doentes com hérnia inguinal, é mito não oferecer possibilidade de correção, pois a maioria apresenta indicação cirúrgica.

Características das Hérnias Inguinais	
Indiretas	Diretas
Congênitas	Adquiridas
Homem jovem	Homem mais idoso
Aparece lentamente	Aparece rapidamente
Pode chegar à bolsa escrotal	Raramente chega à bolsa escrotal
Pode estrangular	É muito raro estrangular
Difícil a redução espontânea	Redução espontânea

Tabela 2.2 Características das hérnias inguinais, segundo fatores predisponentes. Atenção!

Classificação das hérnias

Apesar de não existir consenso entre os cirurgiões sobre qual das classificações é a mais prática e acreditada, é aceito que as hérnias inguinais e crurais podem ser classificadas como uma única deficiência: **o defeito da parede posterior**.

Indireta ou oblíqua externa – mais comum delas, principalmente em homens. Acontece pela persistência do conduto peritoniovaginal (CPV). Ocorre porque não há a obliteração do processo vaginal que é o caminho peritoneal que o testículo faz descendo até a bolsa escrotal. O saco herniário passa através do anel inguinal interno, em posição anteromedial dentro do funículo espermático, podendo estender-se ao longo do canal inguinal ou seguir para fora pelo anel inguinal externo. **O saco herniário está lateral aos vasos epigástricos inferiores.**



Figura 2.9 Volumosa hérnia inguinoescrotal.

Direta ou oblíqua interna – resulta do **enfraquecimento da parede posterior (*fascia transversalis*).** Tem como local de menor resistência a fosseta peritoneal média. **O saco herniário é medial aos vasos epigástricos inferiores,** através do trígono de Hesselbach. Por isso, a hérnia direta é chamada hérnia do trígono de Hesselbach. O saco peritoneal se desenvolve perpendicularmente à parede abdominal. Qualquer condição que demande muito esforço muscular e/ou aumento de pressão abdominal pode resultar em hérnia direta: obesidade, ascite e atrofia dos músculos abdominais por velhice.

Mista ou Pantaloon – coexiste hérnia direta e indireta.

Femoral – saco herniário passa por trás do ligamento inguinal e insinua-se por meio do anel femoral, por dentro da bainha dos vasos femorais. Das hérnias estranguladas, a femoral é de grande frequência e, ainda, pode ocorrer com hérnia de Richter.

Hérnia de deslizamento – parte da parede do saco é a própria víscera (cólon, bexiga etc.).

De acordo com a **classificação** proposta por **Nyhus (1991) podemos dividir as hérnias da região inguinofemoral em quatro tipos (Tabela 2.3).**

Classificação de Nyhus
I – Hérnia indireta sem alargamento do anel interno (por exemplo, hérnia na criança).
II – Hérnia indireta com alargamento do anel interno, mas parede posterior intacta e vasos epigástricos na posição anatômica esperada.
III – Defeitos da parede posterior. IIIA – Hérnia direta. IIIB – Hérnia indireta – anel interno dilatado com destruição medial da fáscia transversalis. Por exemplo, inguinoescrotais, pantaloon, hérnias de deslizamento. IIIC – Hérnia femoral.
IV – Hérnias recidivadas*. IVA – Direta. IVB – Indireta. IVC – Femoral. IVD – Combinação de A, B e C.

Tabela 2.3 Atenção! *IV A: hérnia direta; IV B: Hérnia indireta; IV C: hérnia femoral; e IV D: hérnia mista.

Outra classificação utilizada na prática cirúrgica é a idealizada por Junqueira Rodrigues Jr.

Classificação de Junqueira Rodrigues Jr.	
Tipo 1	Presença de saco herniário lateral aos vasos epigástricos profundos. Anel inguinal profundo < 1 cm. Assoalho do canal inguinal íntegro e resistente (hérnia do jovem).
Tipo 2	Presença de saco herniário lateral aos vasos epigástricos profundos. Anel inguinal profundo "pátulo" > 2,5 cm. Assoalho do canal inguinal parcialmente alterado (hérnia do adulto/idoso).
Tipo 3	Fraqueza do assoalho, em geral de natureza diverticular (hérnia do adulto/idoso).
Tipo 4	Hérnia dupla ou "em pantalona" (hérnia do adulto/idoso).
Tipo 5	Hérnia femoral. Pode ser redutível ou, em geral, encarcerada (ocorre com maior frequência em mulheres).

Tabela 2.4 Classificação das hérnias inguinocrurais de Junqueira Rodrigues Jr.

Classificação das hérnias externas		
Superiores	Diafragmáticas	Hérnia do hiato esofagiano. Anterior (Morgagni). Posterior (Bochdalech).
Inferiores	Perineais Isquiáticas.	
Posteriores	Lombares	Superior (Grynfeltt). Inferior (Petit).
Anteriores		Epigástricas. Umbilicais. Inguinais. Femorais. Linha semilunar.

Tabela 2.5 Classificação das hérnias externas.

De acordo com o tamanho do anel herniário, podem ser pequenos (< 1,5 cm), médias (1,5 a 3-4 cm) e grandes (> 3-4 cm ou duas polpas digitais).

Conforme o tamanho do saco herniário, as hérnias podem ser classificadas como restritas ao canal inguinal, situadas além do anel inguinal externo e, por último, na bolsa escrotal.

As hérnias podem ser redutíveis ou irredutíveis (encarceradas). O estrangulamento é caracterizado pela impossibilidade de redução associada à isquemia de seu conteúdo. **Na hérnia de deslizamento, parte do saco herniário é constituída pela parede de alguma víscera intra-abdominal, mais frequentemente o cólon, seguido da bexiga.**

Etiopatogenia

Defeitos congênitos e adquiridos são responsáveis pela maioria das hérnias inguinais.

A **persistência do processo vaginal** é o fator primário que desencadeia o desenvolvimento de uma hérnia inguinal **indireta**.

Prematuridade e baixo peso ao nascer são comprovadamente fatores de risco significativos.

Anormalidades congênitas, como deformidades pélvicas ou extrofia da bexiga, podem causar anormalidades do canal inguinal, resultando na formação de hérnias inguinais.

Deformidades congênitas ou deficiências de colágeno podem proporcionar o aparecimento de hérnias inguinais diretas. As hérnias diretas são atribuídas aos estresses e desgastes da vida. O esforço para urinar ou para defecar, tossir e levantar objetos pesados tem sido implicado como fator causal, provocando traumatismo e enfraquecimento do assoalho inguinal.

Já se verificou que hérnias inguinais ocorrem **mais amiúde em tabagistas** do que em não tabagistas. **Idade avançada e doenças crônicas são fatores de risco associados ao desenvolvimento de hérnias**. Atividade física vigorosa e a prática de esportes também têm sido propostas como estresses crônicos que podem apresentar formação de hérnias.

Apresentação clínica e diagnóstica

De modo geral, um paciente com hérnia inguinal queixa-se de um "caroço" na região inguinal. O paciente pode descrever dor discreta ou vago desconforto associado à protrusão abdominal. Às vezes, os pacientes queixam-se de parestesias relacionadas à irritação ou compressão de nervos inguinais pela hérnia.

A área inguinal é examinada com o paciente de pé e de frente para o médico. A inspeção visual da virilha revela, com frequência, perda da simetria ou uma protrusão bem definida. Quando se pede ao paciente para tossir ou realizar a manobra de Valsalva, a protrusão acentua-se.

A **manobra de Landivar** consiste na colocação da ponta dos dedos na parede abdominal sobre a região inguinal e pede-se ao paciente para repetir a manobra de Valsalva. A seguir, coloca-se a ponta de um dedo no canal inguinal, e a manobra de Valsalva é repetida. Uma protrusão que passa de uma posição lateral para uma medial contra a ponta do dedo é mais compatível com uma hérnia indireta. Já a protrusão que avança contra o dedo de uma posição profunda para uma superficial por meio do assoalho do canal é mais compatível com hérnia inguinal direta. A diferenciação entre hérnias diretas e indiretas, por ocasião do exame físico, não é essencial, porque os dois tipos podem ser reparados pela mesma abordagem.

Uma protrusão abaixo do ligamento inguinal é compatível com uma hérnia femoral.



Figura 2.10 Manobra de Landivar: Palpação para exame do orifício inguinal externo e avaliação da parede posterior.

A seguir, o paciente é examinado em decúbito dorsal, repetindo as etapas descritas para o exame em posição ortostática. Uma massa inguinal descrita pelo paciente, mas que não foi identificada no exame físico, pode tornar-se palpável ou visível após se fazer o paciente deambular ou ficar de pé por algum tempo. É incomum a necessidade de fazer o paciente retornar para um novo exame da região inguinal. **A incapacidade de reduzir manualmente uma hérnia encarcerada exige intervenção cirúrgica imediata. A maioria das hérnias ocorre em homens.**

A hérnia mais comum em homens e mulheres é a hérnia inguinal indireta.

Hérnia redutível é a hérnia cujo conteúdo regressa espontaneamente ou mediante manipulação para a cavidade abdominal.

Hérnia irredutível ou encarcerada é a que se mantém em estado de protrusão crônica ou aquela que não pode ser reduzida mediante manipulação.

Estrangulada é a hérnia encarcerada que apresenta comprometimento da vascularização do seu conteúdo, podendo evoluir para gangrena e perfuração.

A ultrassonografia específica da parede abdominal na região inguinofemoral, com transdutores menores, tem sido cada vez mais utilizada para o diagnóstico de herniações, com sensibilidade de 90% e especificidade entre 82% e 86%. Para melhores resultados, o exame deve ser realizado com o paciente alternando situação de relaxamento muscular com manobra de Valsalva.

A herniografia, realizada por injeção de contraste iodado na cavidade peritoneal, é pouco utilizada em nosso meio. Apesar de ser um exame simples e que pode evitar intervenções cirúrgicas desnecessárias em casos duvidosos, apresenta alguns inconvenientes, como dor abdominal após o contraste, risco de perfuração de vísceras e reações alérgicas.

A tomografia computadorizada, por sua vez, é realizada para elucidação diagnóstica de massas, e o achado de hérnias acaba sendo incidental. Outra utilidade da tomografia é a mensuração do volume do conteúdo herniado nas grandes hérnias inguinoescrotais, bem como a identificação dos órgãos que possam estar herniados.

A ressonância nuclear magnética, não constitui método habitual para diagnóstico de hérnias inguinais ou femorais. Apresenta, porém, sensibilidade e especificidade maiores que 95% para estabelecer o tipo de hérnia encontrado, se femoral ou inguinal.

Tratamento cirúrgico das hérnias inguinais

Indicação cirúrgica: após o diagnóstico

Exceção: Paciente em estado terminal, imunossuprimido ou extremamente idoso estaria na categoria dos pacientes cuja correção cirúrgica pode ser postergada até a melhora das condições clínicas ou não ser operado.

A história natural da hérnia inguinal é de aumento progressivo e enfraquecimento, com o potencial de encarceramento e obstrução intestinal e subsequente comprometimento da irrigação vascular para o intestino (estrangulamento), resultando em infarto intestinal.

As hérnias não desaparecem espontaneamente nem melhoram com o passar do tempo. A correção de uma hérnia inguinal pode ser planejada de maneira eletiva, a menos que exista encarceramento ou estrangulamento.

Fatores associados ao aumento da pressão intra-abdominal devem ser corrigidos ou atenuados, se possível, antes da herniorrafia eletiva, como prostatismo, tosse crônica ou constipação.

Antibioticoprofilaxia

Apesar de a herniorrafia inguinal ser classificada como uma cirurgia limpa, vários estudos atestam a vantagem de antibioticoprofilaxia. O antibiótico de escolha é a cefazolina (dose única ou, no máximo, por 24 horas, se for usada prótese). O antibiótico deve ser administrado por via endovenosa na indução da anestesia.

Anestesia

As herniorrafias inguinais podem ser realizadas com anestesia local, espinhal (regional) ou geral. A seleção do tipo de anestesia depende de vários fatores, principalmente a idade e as condições gerais do paciente, a preferência do cirurgião e a técnica de herniorragia utilizada.

Os agentes anestésicos mais utilizados para a anestesia local são a lidocaína e a bupivacaína, associadas ou não a vasoconstritores. A lidocaína inicia sua ação mais rapidamente e sua duração habitualmente não excede duas horas, apresentando ações tóxicas com níveis séricos acima de 5 mg/L. A bupivacaína, por sua vez, inicia sua ação com um período de latência maior, sua duração é mais prolongada, alcançando até oito horas, e seu nível sérico limite é 1,6 mg/L.

O uso de adrenalina diminui a absorção local dos anestésicos e permite que o seu tempo de ação seja prolongado. A concentração adequada de adrenalina para esse objetivo é de 1/200.000, acima da qual poderão aparecer efeitos colaterais.

O desconforto referido durante a infiltração dos anestésicos locais pode ser reduzido com a adição de bicarbonato de sódio ou de solução salina isotônica à solução anestésica, visando à diminuição de sua acidez.

Habitualmente com anestesia local, obtém-se 80 mL de solução de bupivacaína a 0,125% (dose total de 100 mg) e lidocaína a 0,5% (dose total de 400 mg) pela adição de 20 mL de bupivacaína 0,5% a 20 mL de lidocaína 2% e a 40 mL de soro fisiológico.

A correção da hérnia a céu aberto começa com uma incisão curvilínea a aproximadamente dois dedos transversos acima do ligamento inguinal. **Deve-se ter cuidado para não lesar os nervos ilioinguinal e íleo-hipogástrico, que são responsáveis pela inervação da pele da porção inferior do abdome, do pênis e do escroto.** O ramo genital do nervo genitofemoral inerva o grande lábio na mulher e a bolsa escrotal no homem.

Existem numerosas opções para reconstrução do assoalho inguinal; faremos uma descrição dos diversos procedimentos cirúrgicos.

Resumem-se em três tempos fundamentais:

- cuidar dos elementos herniados, reconduzindo-os à cavidade de origem ou ressecando-os, quando necessário (caso haja necrose);
- dissecção cuidadosa do saco herniário, seguida de ligadura e secção do mesmo;
- correção do defeito anatômico que permitiu a formação herniária.



Figura 2.11 Hérnia inguinal indireta. Canal inguinal aberto evidenciando cordão espermático afastado medialmente e o saco peritoneal herniário indireto dissecado acima do nível do anel inguinal interno.



Figura 2.12 Hérnia inguinal direta. Canal inguinal aberto e o cordão espermático afastado para baixo e para fora para revelar a protuberância herniária por meio do assoalho do triângulo de Hesselbach.

Técnicas de reconstrução da parede posterior do canal inguinal

Técnica de Marcy

Publicada por Henry Orlando Marcy, em 1871, no *Boston Medical and Surgical Journal*. Pode ser utilizada em hérnias inguinais indiretas isoladas ou associadas a hérnias diretas, com a técnica, neste caso, fazendo parte de um procedimento mais extenso. **As indicações para o uso da técnica de Marcy são:** lactentes e crianças com

anéis internos dilatados (tipo II); pacientes jovens com PPCI (parede posterior do canal inguinal) preservada (tipo II); pacientes de meia-idade ou idosos com hérnias inguinais indiretas grandes ou com hérnia inguinal direta, nos quais o anel inguinal profundo está fechado, como parte de um procedimento mais extenso de reforço da PPCI (tipos IIIa e IIIb).

A técnica de Marcy pode ser realizada por via transabdominal, pré-peritoneal ou inguinal. **Caracteriza-se pelo fechamento do anel inguinal profundo com estruturas pertencentes exclusivamente à PPCI, ou seja, o arco do músculo transverso do abdome e o trato iliopúbico.** O resultado final desse procedimento preserva a mobilidade e a função protetora do anel profundo, ao contrário do que ocorre em técnicas nas quais o anel é fixado por pontos cirúrgicos ao ligamento inguinal, como nas técnicas de Bassini e de Zimmerman, por exemplo.

Técnica de Bassini (ligamento de Poupart)

Originalmente consiste na aproximação do tendão conjunto e a borda dos músculos oblíquos internos e transversos ao ligamento inguinal de Poupart. A sutura se inicia no púbis e termina no anel interno. Corresponde ao método mais amplamente utilizado. O reparo de Halsted coloca o músculo oblíquo externo abaixo do cordão, mas de outra forma assemelha-se ao reparo de Bassini.

Como só 11% da população possui tendão conjunto, a técnica é também descrita da seguinte forma: aproximação do arco aponeurótico do transverso ao ligamento inguinal, com pontos separados de sutura inabsorvível.

As principais indicações são: hérnias inguinais unilaterais ou bilaterais.

Desvantagens: elevado índice de recidiva, ao redor de 30%.

Atualmente, praticamente abandonada, em função dos altos índices de recidiva.

Zimmerman (cinta iliopectínea)

Sutura a *fascia transversalis* à cinta iliopectínea, iniciando-se no nível do púbis e terminando na borda do orifício interno, estreitando-o. **Em desuso.**

Correção de Shouldice (canadense)

Após dissecção, a parede posterior da *fascia transversalis* é aberta e suturada "em jaquetão" por dois planos de sutura. A primeira sutura fixa a borda inferior da fáscia à face posterior do folheto superior, e a segunda fixa a borda inferior do folheto superior da fáscia ao ligamento inguinal. Um segundo reforço é feito pela aproximação do tendão conjunto, da borda inferior dos músculos oblíquo interno e transverso ao ligamento inguinal. Todos os planos são aproximados por suturas contínuas com fio monofilamentar; com esta técnica as recidivas herniárias ficam em torno de 1%.

Desvantagens: elevado índice de recidiva, tensão excessiva na linha de sutura, aprendizado difícil. **Atualmente, pouco utilizada no Brasil.**

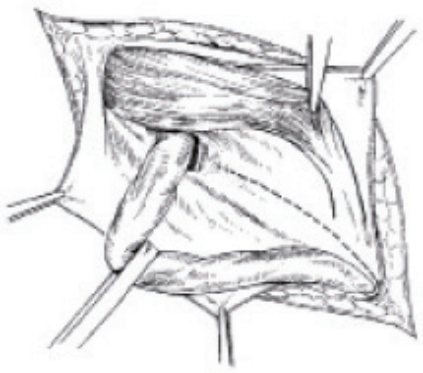

Figura 2.13 Técnica de Shouldice: exposição da parede posterior do canal inguinal e linha de incisão.

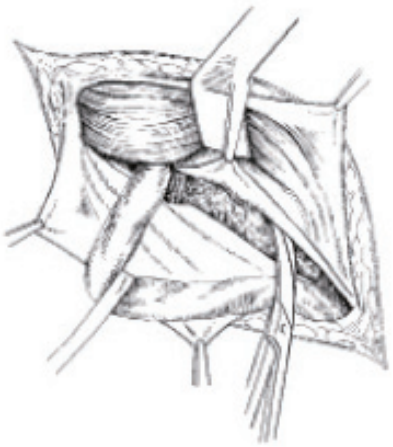

Figura 2.14 Técnica de Shouldice: abertura da parede posterior do canal inguinal, expondo o tecido adiposo pré-peritoneal, desde o anel inguinal profundo até o tubérculo púbico.

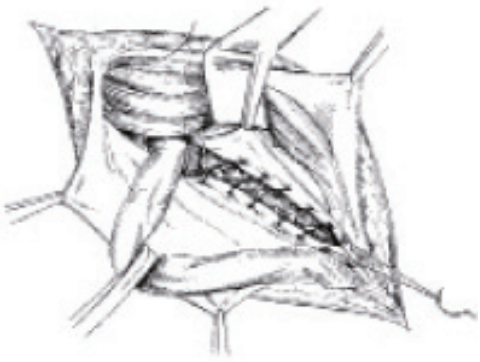

Figura 2.15 Técnica de Shouldice: primeiro plano; sutura contínua iniciada no tubérculo púbico e terminando no anel inguinal profundo, unindo a borda livre do folheto inferolateral (IL) à face posterior do folheto superomedial.

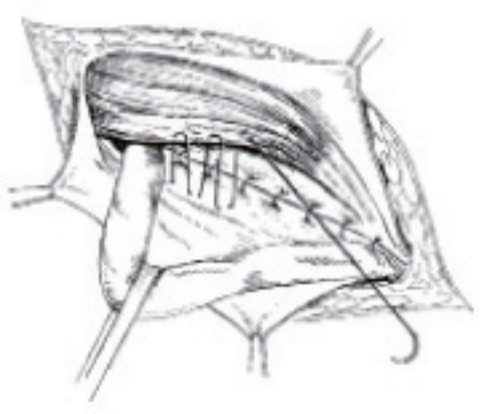

Figura 2.16 Técnica de Shouldice: segundo plano; sutura contínua unindo a borda livre do folheto superomedial ao ligamento inguinal, desde o anel inguinal profundo até o tubérculo púbico.

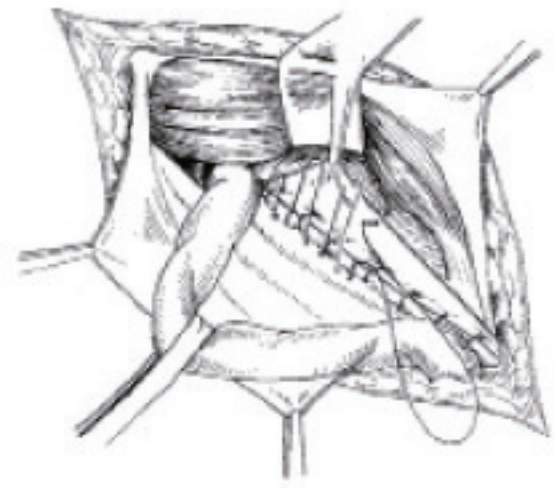

Figura 2.17 Técnica de Shouldice: terceiro plano; sutura contínua aproximando os músculos oblíquo interno e transverso do abdome ao ligamento inguinal desde o anel profundo até o tubérculo púbico.

Operação de Condon

Reparo anterior ao trato ileopectíneo. O reparo de Condon é feito mediante suturas separadas, a 5 a 7 mm de distância uma da outra, que unem a borda do transverso abdominal (tendão conjunto) ao trato iliopúbico. As suturas mais laterais ligam até o ânulo inguinal interno e logram seu fechamento medial; mas, além disso, o reparo total do ânulo efetua-se mediante a colocação de outras suturas laterais ao cordão espermático. Como em outros reparos, o ajuste do fechamento do ânulo é determinado pela ponta de uma pinça hemostática grande. Nesta técnica, é recomendada uma incisão de relaxamento no reparo das hérnias diretas.

Operação de McVay

Esta técnica consiste na sutura do arco aponeurótico do transverso ao ligamento pectíneo (Cooper), com incisões relaxadoras na bainha do reto abdominal.

Suas indicações são: hérnias inguinais unilaterais ou bilaterais e hérnias femorais. Este reparo é particularmente utilizado para as hérnias femorais estranguladas, porque proporciona obliteração do espaço femoral sem o uso de malha.

Desvantagens: elevado índice de recidiva, tensão excessiva na linha de sutura e lesão da veia femoral.

Técnicas com utilização de prótese livre de tensão

Lichtenstein (livre de tensão)

Lichtenstein enfatizou a falta de lógica de corrigir uma hérnia por meio da reunião de tecidos que são suturados sob tensão. Então, propôs que a "ausência total de tensão na linha de sutura é condição *sine qua non* para a correção (de hérnias)". A rotina é realizar a cirurgia em esquema ambulatorial com anestesia local. Uma tela de Marlex® (polipropileno) é suturada ao tecido aponeurótico sobreposto ao osso púbico, com a continuação dessa sutura ao longo da borda do ligamento inguinal (de Poupart), até um ponto lateral do anel inguinal interno. A borda lateral da tela é cortada para permitir a passagem do cordão espermático. A borda cefálica da tela é suturada no tendão conjunto, com a borda do músculo oblíquo íntimo sobreposta em aproximadamente 2 cm. As duas pontas da face lateral da tela são suturadas. **Atualmente, é a técnica mais utilizada para o tratamento das hérnias inguinais, no entanto, tem como desvantagens maior incidência de neurodinia associada à lesão de nervos periféricos e intensa fibroplasia local.**

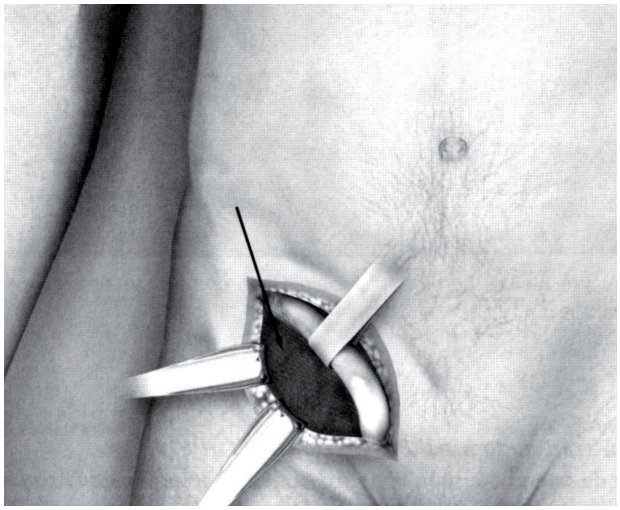

Figura 2.18 Herniorrafia inguinal pela técnica de Lichtenstein.

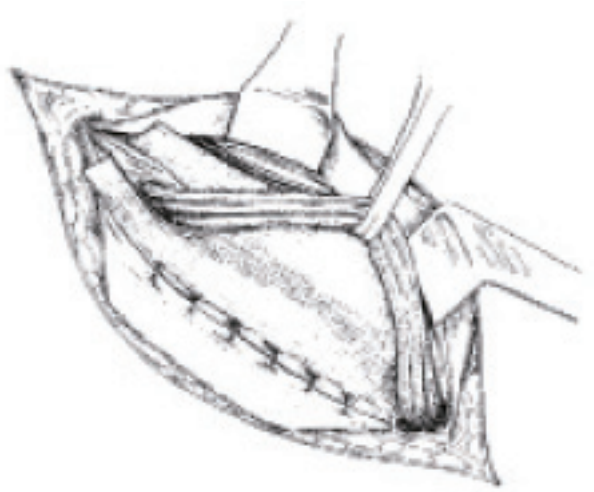

Figura 2.19 Secção longitudinal da tela, a partir de sua borda superior, até o anel inguinal profundo, o que permite ao cordão inguinal emergir pelo extremo inferior dessa secção, sendo criados dois folhetos na tela.

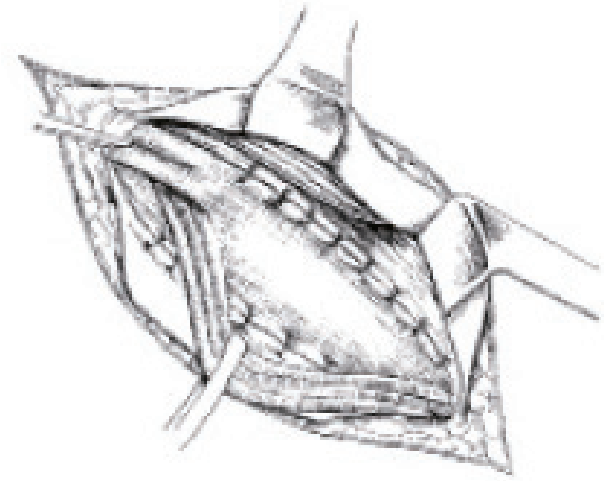

Figura 2.20 Técnica de Lichtenstein: posicionamento do folheto medial da tela sobre o folheto lateral.

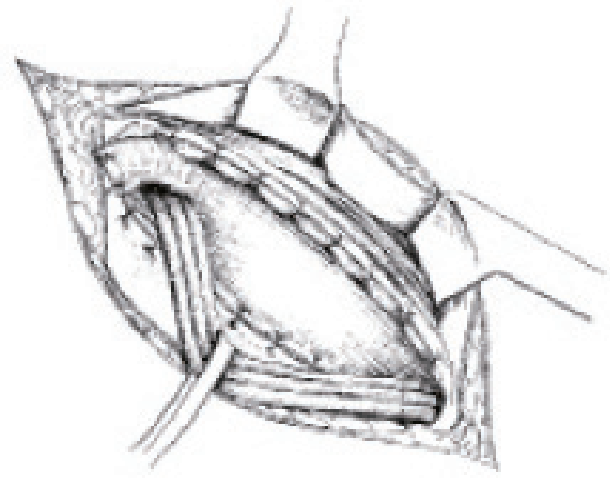

Figura 2.21 Técnica de Lichtenstein: tela suturada, aspecto final.

Stoppa

Consiste no revestimento do peritônio pélvico com tela de polipropileno. A tela é fixada ao osso público em sua face posterior e mantida em posição pela pressão abdominal. Os elementos do cordão inguinal são parietalizados.

As principais indicações são: hérnias inguinais bilaterais, hérnias inguinais grandes ou com destruição do ligamento inguinal, hérnias recidivadas, hérnias femorais.

Desvantagens: dissecção grande, difícil aprendizado que exige o conhecimento da anatomia pré-peritoneal, intensa fibroplasia pré-peritoneal.

É a técnica mais radical para tratamento de hérnias inguinocrurais. Deve ser realizada por cirurgiões experientes no tratamento de hérnias.

Técnica de Nyhus

A incisão cutânea é horizontal, à direita e acima da sínfise pubiana. A dissecção é realizada até o espaço pré-peritoneal, após divulsão das fibras do músculo oblíquo interno e transverso. É realizada secção do espaço pré-peritoneal, com prolongamento da incisão medial, lateral e inferiormente. Dessa forma, os sacos herniários podem ser visualizados como divertículos peritoneais, os quais (sacos diretos ou indiretos) são separados dos elementos do cordão e reduzidos. O reparo da hérnia é realizado por meio de suturas com fio monofilamentar, aproximando o tendão conjunto ao trato iliopúbico. Mais recentemente, Nyhus prega a utilização de prótese, além das suturas, para correção das hérnias inguinais, principalmente as diretas.

Operação de Gilbert

Esta técnica de reparo das hérnias inguinais emprega uma prótese de polopropileno conhecida como *Prolene Hérnia System* (PHS) que combina três mecanismos de ação. **A tela de PHS é formada por uma malha interna, o componente pré-peritoneal que reforça o orifício miopectíneo**. Também inclui um componente oval externo que é inserido sobre a fáscia transversal para reforçar o assoalho da região inguinal, como na técnica de Lichtenstein. Os componentes internos e externos da tela são acoplados por meio de um cilindro.

Operação de Trabucco

Um cone de polipropileno oblitera o ânulo inguinal profundo e uma prótese do mesmo material, recortada segundo a área do trígono inguinal do paciente, é colocada sobre a fáscia transversal, envolvendo o funículo, sem fixação às estruturas adjacentes.

Operação de Rutkow e Robbins

Um cone de polipropileno é introduzido no ânulo inguinal profundo e uma prótese pré-confeccionada, de tamanho padrão, é aplicada sem suturas sobre a fáscia transversal.

Desvantagens: procedimento tecnicamente difícil que exige conhecimento da anatomia pré-peritonial, aprendizado difícil, intensa fibroplasia local. **Os melhores resultados são observados nas hérnias recidivadas com destruição da parede posterior.**

Operação de Rives

Consiste na fixação de tela de polipropileno sob a *fascia transversalis*, no espaço pré-peritonial. A tela é suturada ao ligamento pectíneo e ao arco aponeurótico do transverso. Também é realizada uma abertura na porção lateral da tela, que permite a passagem do funículo espermático e a criação de um novo anel inguinal profundo.

Uma variante é a técnica de Alexandre, que realiza uma dissecção mais ampla do espaço pré-peritoneal, com secção dos vasos epigástricos. A tela grande de 18 x 15 cm é deixada no espaço pré-peritoneal sem fixação. Um reparo de McVay é realizado anteriormente à prótese.

As principais indicações são: hérnias inguinais unilaterais ou bilaterais, hérnias inguinais recidivadas, hérnias femorais.

Técnica de PHS

O PHS (*Prolene Hernia System*) é uma tela tridimensional dupla com um conector no meio, que permite que a hérnia seja corrigida por meio de uma pequena incisão (em média de 3 a 5 cm), na região inguinal. O material pode ser utilizado em todos os tipos de hérnia e possui tamanhos diferentes, para vários tamanhos de hérnias.

Possibilita o tratamento das hérnias de maneira eficaz, com baixo índice de recidiva (1%). A técnica com PHS é considerada segura, em geral, realizada sob anestesia local. Permite que o paciente saia caminhando do centro cirúrgico, gerando assim menos gastos, pois não necessita de internação hospitalar.

Diferenças técnicas entre as operações de hernioplastia com prótese de polipropileno

Autor	Dimensões da prótese	Posição da prótese	Proteção do ânulo profundo	Posição do funículo
Lichtenstein	16 x 8 cm, recortada no intraoperatório.	Sobre a fáscia transversal, fixa nas estruturas adjacentes.	Cruzamento da prótese ao redor do funículo.	Abaixo da aponeurose do MOE.
Gilbert	8 x 4 cm, recortada no intraoperatório.	Sobre a fáscia transversal, sem fixação nas estruturas adjacentes.	"Guarda-chuva" no EPP.	Abaixo da aponeurose do MOE.
Rutkow e Robbins	8 x 4 cm, pré-cortada.	Sobre a fáscia transversal, sem fixação nas estruturas adjacentes.	Cone no EPP.	Abaixo da aponeurose do MOE.
Trabucco	8 x 4 cm, pré-cortada.	Sobre a fáscia transversal, sem fixação nas estruturas adjacentes.	Cone no EPP.	Acima da aponeurose do MOE.

EPP: Espaço pré-peritoneal; **MOE:** músculo oblíquo externo.

Tabela 2.6

Hérnias femorais

A hérnia femoral ocorre por meio de um **espaço limitado superiormente pelo trato iliopúbico, inferiormente pelo ligamento de Cooper, lateralmente pela veia femoral e medialmente pela inserção do trato iliopúbico no ligamento de Cooper.** No exame físico, encontra-se uma massa abaixo do ligamento inguinal. As hérnias femorais são **mais comuns nas mulheres (4 a 5 vezes) do que nos homens**.Em razão do seu pequeno e rígido orifício é a que mais **facilmente estrangula**.

A cirurgia da hérnia femoral pode ser realizada através de vários acessos, cada um apresentando vantagens e inconvenientes: 1) via inguinal; 2) via femoral; 3) via combinada; e 4) via pré-peritoneal.

A hérnia femoral pode ser corrigida usando-se uma técnica-padrão de reparo do ligamento de Cooper (de McVay) ou a técnica de Gilbert modificada, em que se usa um *plug* de Marlex (polipropileno) na região femoral. As abordagens pré-peritoneal e laparoscópica também proporcionam excelente visualização e acesso. A recorrência é semelhante àquela descrita para hérnia inguinal direta, de cerca de 5%-10%.

Em serviços como a Unifesp, o *plug* femoral é considerado o padrão de excelência no tratamento de hérnias femorais.

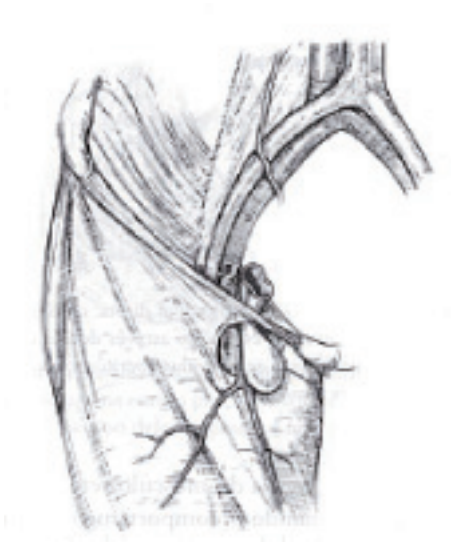

Figura 2.22 HF típica – localizada medialmente à veia femoral e lateralmente à borda medial do anel femoral.

Hérnias de deslizamento

Uma hérnia inguinal de deslizamento é definida como aquela na qual uma víscera forma uma porção da parede do saco herniário. **Mais comumente, a víscera envolvida é um segmento do intestino ou da bexiga. O ceco é envolvido mais comumente nas hérnias inguinais à direita, enquanto o cólon sigmoide é o órgão mais frequentemente envolvido no lado esquerdo.** As hérnias inguinais indiretas representam o tipo mais comum de hérnia de deslizamento, embora ocorram hérnias de deslizamento diretas e femorais.

O perigo primário associado a uma hérnia de deslizamento é a incapacidade de detectar o componente visceral da hérnia, antes que ocorra lesão do intestino ou da bexiga. O saco herniário deve ser aberto em sua borda anteromedial, enquanto o componente visceral constitui mais comumente a parede posterolateral do saco herniário. Essencial ao reparo de deslizamento é a redução de uma hérnia das vísceras para dentro da cavidade peritoneal e a ligadura do saco herniário.

A chave para o reparo bem-sucedido de uma hérnia de deslizamento é o reconhecimento do componente visceral e a devolução segura das vísceras para a cavidade abdominal, com reconstrução meticulosa do canal inguinal.

Correção laparoscópica das hérnias

O **tratamento videocirúrgico** das hérnias apresenta várias **vantagens** em relação à abordagem aberta, **sendo as principais:** redução acentuada da dor, retorno mais precoce ao trabalho e cicatriz mínima. A videocirurgia permite a inspeção das regiões inguinal e femoral bilateralmente, de forma que hérnias contralaterais não diagnosticadas, previamente, podem ser reparadas concomitantemente sem a necessidade de incisões adicionais.

As principais desvantagens da herniorrafia videocirúrgica são a utilização de anestesia geral pela maioria dos cirurgiões e o custo mais elevado, quando se utilizam clampeadores e outros materiais descartáveis. Pacientes que não podem tolerar a anestesia geral ou que apresentam várias cirurgias prévias em abdome inferior não devem ser submetidos à herniorrafia laparoscópica. **Apesar da maior dificuldade técnica, o procedimento laparoscópico totalmente extraperitoneal é a herniorrafia videocirúrgica (laparoscópica), mais utilizada, atualmente, em razão de seus menores índices de complicações e recorrência.**

Técnica laparoscópica transabdominal pré-peritoneal (TAPP)

Após a realização de pneumoperitônio, os trocartes são colocados dentro da cavidade abdominal. O peritônio é incisado superiormente ao assoalho inguinal, de modo a produzir um retalho de peritônio. A dissecção e a fixação da tela são realizadas no espaço pré-peritoneal. O saco herniário é dissecado e reduzido, como mencionado na técnica laparoscópica anterior. A tela é posicionada e fixada no ligamento de Cooper e ao lado interno do tendão conjunto, não colocando suturas lateralmente aos vasos epigástricos. Finalmente, o retalho do peritônio é colocado em sua posição inicial, de modo a cobrir totalmente a tela e evitar aderências e erosões da tela a alças intestinais. Relatos atuais demonstram bons resultados com baixas taxas de recidiva.

Técnica laparoscópica totalmente extraperitoneal (TEP)

Apesar da maior dificuldade técnica, a técnica totalmente extraperitoneal (TEP) é a herniorrafia videocirúrgica (laparoscópica) mais utilizada atualmente. Essa operação inicia-se com uma pequena incisão na bainha anterior do músculo reto do abdome, na altura ou pouco abaixo do umbigo. Afastando-se o músculo reto do abdome, um trocarte rombo é introduzido na bainha do músculo, sobre a aponeurose posterior, paralelo à bainha, em direção ao púbis. A partir da linha arqueada de Douglas, o trocarte penetra diretamente no espaço pré-peritoneal, e a dissecção romba ou por meio de um balão dissector é efetivada. Posteriormente, o gás é insuflado nessa região pré-peritoneal dissecada, permitindo a introdução dos trocartes auxiliares e a identificação das estruturas do orifício miopectíneo. A colocação e a fixação da prótese podem ser semelhantes àquelas utilizadas pela técnica transabdominal.

Comparação entre as técnicas laparoscópicas TAPP versus TEP	
Vantagens da TAPP	Vantagens da TEP
Permite o rápido e fácil diagnóstico de "hérnia contralateral" (não diagnosticada no pré-operatório).	Não viola a cavidade peritoneal.
Mais fácil reconhecimento dos elementos anatômicos.	Menor risco de lesões viscerais.
Menor risco de conversão.	Menor risco de obstrução intestinal e de hérnias nas incisões dos trocartes.
Menor risco de lesões vasculares.	Realização mais suscetível quando realizada com anestesia locorregional .
	Na maioria dos casos não precisa fixar a prótese.

Tabela 2.7

Complicações cirúrgicas para correção das hérnias inguinais

Testículos: orquite isquêmica e atrofia testicular são as duas possíveis complicações que acometem o testículo, após herniorrafias inguinais. Apresentam-se como dor, edema e endurecimento do testículo associado a febre baixa. Essa condição pode progredir para atrofia testicular.

A fisiopatologia da orquite isquêmica, provavelmente, tem início com a congestão venosa intensa dentro do testículo, secundária à trombose das veias do cordão espermático (veias pampiniformes).

Vaso deferente: trauma no vaso deferente pode ser por transecção ou obstrução. A transecção, geralmente, ocorre em reparos abertos, principalmente nas hérnias recidivadas. A obstrução pode ocorrer pelo pinçamento excessivo causando fibrose de intensidade variada no lúmen do vaso.

Hidrocele: é uma complicação pouco comum das operações para correção de hérnias inguinais. Provavelmente, está relacionada à esqueletização do cordão espermático e dissecção excessiva do saco herniário e do ânulo inguinal interno. Além disso, a persistência da parte proximal do saco herniário indireto pode ser um fator predisponente.

Seromas: na região inguinal são raramente de relevância clínica. Entretanto, com a introdução das próteses, há uma tendência maior à formação de seromas.

Vasculares: lesões da veia femoral podem ser causadas por suturas próximas à parede anterior da veia, ou por compressão da veia femoral por uma sutura colocada muito lateralmente, próxima ao ligamento de Cooper. A lesão da artéria femoral pode acontecer durante a reconstrução da parede posterior, próximo ao anel inguinal profundo; neste local a artéria femoral se situa 1 a 1,5 cm abaixo da fáscia transversal.

Bexiga: a bexiga é posterior e medial à parede inguinal posterior e pode estar aderida ou "deslizar" em uma hérnia direta ou femoral. Além disso, retenção urinária, principalmente, após anestesias locorregionais, é uma complicação comum das herniorrafias inguinais.

Intestinos: nos casos de encarceramento ou estrangulamento da hérnia há envolvimento direto do intestino, necessitando de inspeção rigorosa e, até mesmo, ressecção de alças em alguns casos. Indiretamente, pode haver laceração ou até ruptura de uma alça na presença de hérnia deslizante.

Infecção: pode complicar todos os tipos de cirurgia. As **mulheres têm maior índice de infecção que os homens.** Hérnias encarceradas, recorrentes, umbilicais e femorais também apresentam maiores taxas de infecção, respectivamente 7,8%, 10,8%, 5,3% e 7,7%. A presença de prótese também aumenta os índices de infecção.

A presença de infecção não exige necessariamente a retirada da prótese, a não ser que esta se encontre mergulhada em um abscesso ou banhada por secreção purulenta. Infecções tardias também podem acontecer quando houver próteses, até meses ou anos, após o implante.

Lesões de nervo: são infrequentes. Os nervos mais atingidos durante o reparo aberto da hérnia são o ilioinguinal, ramo genital e genitofemoral e íleohipogástrico. No reparo laparoscópico, os nervos cutâneo femoral lateral e genitofemoral são afetados com mais frequência.

A dor inguinal crônica ou inguinodinia pode ser neurálgica ou neuropática. A neuralgia é caracterizada por hiperestesia sobre o dermátomo, com dor intensa sobre um neuroma ou nervo que foi incluído em uma sutura ou sob a tela. Se não houver resposta ao tratamento clínico, deve ser realizada a exploração cirúrgica com secção dos três nervos da região inguinal. A dor neuropática é caracterizada por um período inicial de anestesia e posterior hiperestesia da região e dor paroxística.

Recidiva: permanece como a complicação mais comum da cirurgia para hérnias inguinais. **A recidiva é elevada para as técnicas que não usam prótese, variando de 2,3% a 20% para hérnias inguinais e de 11,8% a 75% para hérnias femorais. A recidiva é bem menor com os procedimentos que usam tela (técnica sem tensão na sutura), de 1% a 2%.**

Complicações da correção laparoscópica

As complicações encontradas na herniorrafia laparoscópica abdominal são semelhantes às encontradas na experiência com cirurgia a céu aberto, a saber, infecção de ferida e formação de seroma. É

comum o achado de enduração no orifício de entrada dos trocartes e foi observado em todos os pacientes em um estudo. Em geral, esta enduração cede completamente no prazo de 6 a 8 semanas. **As infecções de ferida são muito raras, com incidência aproximada de 3%.**

Os seromas pós-operatórios foram raros, com incidência aproximada de 6%. Esta incidência pode ser mais minimizada se o saco herniário não for excisado. No entanto, se surgir um seroma, devemos evitar a tentativa de aspirar, pois este procedimento aumenta o risco de infecção e não acelera a resolução. Também há relatos de lesão intestinal acidental que ocorrem durante a retirada de aderências ou como consequência de uma lesão térmica da transmissão da corrente do eletrocautério. Consequentemente, devemos dar ênfase ao uso limitado do eletrocautério durante a dissecção e a lise das aderências.

Taxa de recorrência da correção laparoscópica

Aproximadamente 3%. No entanto, assim como na correção das cirurgias a céu aberto, a real incidência da recorrência só será evidente depois que dispusermos de um acompanhamento a longo tempo.

Comparação entre correção laparoscópica e a céu aberto

A comparação entre a herniorrafia laparoscópica e os controles realizados a céu aberto demonstrou que a abordagem laparoscópica é pelo menos tão eficaz quanto à abordagem a céu aberto no que diz respeito à infecção de ferida (12% *vs.* 3%), formação de seroma (14% *vs.* 6%) e taxa de recorrência (10% *vs.* 3%).

Materiais protéticos para herniorrafia

Apesar das preocupações iniciais sobre possível rejeição e infecção resultantes do uso de próteses, a evidência de que hernioplastias "livres de tensão" usando um biomaterial têm uma taxa reduzida de recidivas e menores taxas de complicações, tornou esta conduta, atualmente, uma decisão sem conflitos.Telas simples e duplas de diferentes materiais passaram a ser uma preocupação do cirurgião. Materiais como: prolene, polipropileno, politetrafluoretileno, poliéster trançado, passaram a fazer parte dos materiais a serem incluídos na síntese cirúrgica.



Figura 2.23 Eletromicrografia de malha de polipropileno trançada monofilamentar (Marlex).



Figura 2.24 Eletromicrografia da malha de Surgipro.



Figura 2.25 Eletromicrografia da malha de Trelex.



Figura 2.26 Eletromicrografia da malha Atrium.



Figura 2.27 Eletromicrografia da malha de Prolene.

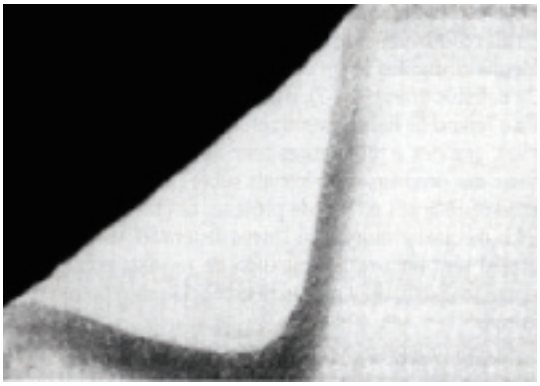

Figura 2.28 Visão macroscópica da malha de Composix. Note as duas superfícies de materiais diferentes.



Figura 2.29 Visão macroscópica de placa de Gore Tex de politetrafluoroetileno expandida.

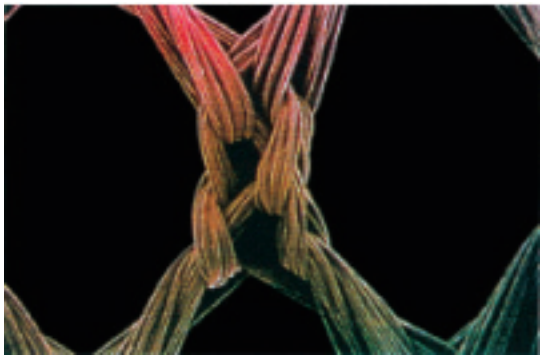

Figura 2.30 Eletromicrografia da malha de poliéster trançada (Mersilene).

Critérios para biomateriais

Biomateriais usados no reparo de hérnia não só têm de satisfazer estes critérios na maior extensão possível, como também devem ser fáceis de manusear. Estudos de próteses usadas em reparos de parede abdominal, geralmente, focalizaram-se no desenvolvimento de aderências, hérnia recorrente, infecção, formação de seroma, crescimento interno de tecido associado a seu uso, à força dos materiais e às várias técnicas para implantá-los.

Tela de polipropileno (PPM)

A malha de polipropileno tem sido usada em reparos abertos convencionais de hérnia há mais de 30 anos, com resultados geralmente bons. O material satisfaz muitos dos critérios de Cumberland e Scales e é fácil de manusear. As taxas relatadas de recidiva depois da implantação de PPM foram inferiores àquelas após o fechamento primário, porém, a PPM foi associada a várias complicações sérias, especialmente quando usada em reparos ventrais. Estes incluíram sepse de ferida, fístula intestinal, erosão em órgãos intra-abdominais e exteriorização da tela.

Muitas destas complicações se desenvolveram porque a PPM tende a evocar uma reação intensa, inflamatória, de corpo estranho, que no final das contas resulta no intestino ficando densamente aderido ao material. Estas aderências são irregulares e desorganizadas, tornando o PPM especialmente difícil de remover, caso seja necessário. Vários investigadores aconselham que a PPM não seja usada em reparos de hérnia nos quais o material protético deva ser colocado diretamente sobre as vísceras, o que pode ser frequentemente necessário na hernioplastia ventral. A víscera também é um local exigido no reparo intraperitoneal laparoscópico com malha de hérnia inguinal ou de hérnia ventral. Um relato avaliando Marlex, Dexon (Davis & Geck, Wayne, NJ) e Gore-Tex defendeu o uso deste último material no fechamento temporário da parede abdominal no paciente traumatizado. Nesse estudo, três dos quatro pacientes com um implante de Marlex desenvolveram uma fístula intestinal. Outros estudos não encontraram nenhuma diferença estatística na formação de aderência entre Prolene, E-PTFE ou Marlex em modelos suínos.

Critérios para biocompatibilidade de material protético
O biomaterial ideal deve ter as seguintes características:
Quimicamente inerte.
Não carcinogênico.
Resistente a tensões mecânicas.
Capaz de ser fabricado na forma necessária.
Capaz de ser esterilizado.
O biomaterial ideal não deve:
Provocar uma reação inflamatória ou de corpo estranho.
Produzir alergia ou hipersensibilidade.
Ser modificado fisicamente por líquidos teciduais.

Tabela 2.8

Atuais produtos de malha de polipropileno
Marlex
Trelex
Atrium
Surgipro
Prolene
Composix

Tabela 2.9

O uso de polipropileno como prótese no reparo da parede abdominal tem ampla base científica. Na realidade, atualmente, é o tipo de material mais utilizado mundialmente. O reparo livre de tensão, aberto, provou ser um excelente material para reparo de hérnias. O desenvolvimento de intensa formação de tecido cicatricial é um apelo para muitos cirurgiões. Isto levou ao reparo laparoscópico dos defeitos do abdome. Este material tem sido usado no reparo do assoalho inguinal, da superfície ventral do abdome e de vários outros locais por muitos anos, tanto com a abordagem aberta quanto com o método laparoscópico. Em ambas as técnicas, a taxa de recidivas é baixa e a taxa de complicações aceitável. O desenvolvimento de complicações severas pelo polipropileno é, felizmente, muito incomum. O desenvolvimento de uma infecção, embora infrequente, é tratado mais facilmente do que com E-PTFE e comumente não necessita da remoção do próprio material da malha. Foi sugerido que os seromas seriam menos prováveis depois de reparos com PPM do que aqueles em que foram utilizados outros materiais. Da mesma forma, há evidências de que o selamento da cavidade peritoneal acontece dentro de 12 horas, sendo usada ou não uma tela, e que nenhuma drenagem deve ser possível depois desse tempo.

Politetrafluoroetileno expandido (E-PTFE)

As vantagens da E-PTFE em reparos de hérnia incluem sua inércia, força, baixa taxa de formação de aderências, características do crescimento interno de tecido, baixa taxa de infecção, e a suavidade e flexibilidade que muitos cirurgiões acreditam tornar mais fácil de controlar que outros biomateriais. Ao contrário de outros materiais, a E-PTFE não é macroporosa, portanto, permite a visualização de qualquer estrutura atrás dela.

Estudos clínicos do uso de E-PTFE em enxerto vascular estabeleceram que o material seja inerte e biocompatível. A força material e a capacidade de reter uma sutura da E-PTFE foram avaliadas em testes mecânicos e estudos em animais e constatou-se ser maior ou igual ao de outros materiais protéticos usados no reparo de hérnia.

Ao contrário da PPM, a E-PTFE produz apenas uma reação inflamatória mínima nos tecidos circunvizinhos, com pequena resposta de corpo estranho.

Próteses de politetrafluoroetileno expandidas para reparos de hérnia estão agora disponíveis em seis formas. A placa de tecidos moles Gore-Tex é uma folha porosa lisa de E-PTFE. O biomaterial Gore-Tex Mycro-Mesh tem macroporos visíveis a olho nu, que são projetados para acelerar o crescimento interno de tecido. Este material também possui microporos com aproximadamente 22 μm de diâmetro para permitir a penetração celular e de colágeno. A adição do macroporos a este material não resulta em um aumento na resistência à tração do tecido cicatricial pós-implante sobre a PPM. Ela também não parece aumentar as aderências subsequentes que acontecem no processo de cicatrização. Uma forma de Gore-Tex MycroMesh com macroporos ainda maiores, facilita a visualização de tecidos e estruturas embaixo do material durante reparos inguinais laparoscópicos. O biomaterial Gore-Tex DualMesh tem duas superfícies: uma é muito lisa (microporos < 3 μm de diâmetro), e a outra é semelhante à placa de tecidos moles de Gore-Tex (microporos aproximadamente iguais a 22 μm). O DualMesh é projetado para ser implantado com a superfície lisa contra o tecido ou vísceras às quais uma mínima aderência tecidual é desejada, e a outra contra a superfície onde a incorporação de tecido é desejada. Há duas escolhas estruturais do produto Gore-Tex DualMesh. Um é uma folha sólida e o outro é perfurado para permitir maior incorporação de tecido.

Uma recente inovação nos produtos supracitados foi a incorporação de prata e clorexidine ao E-PTFE. A adição destes agentes resulta em uma cor marrom-clara em lugar do branco do E-PTFE. Os dois produtos têm ação antimicrobiana que objetiva reduzir o risco de infecção quando estes produtos forem usados. Estudos clínicos não encontraram qualquer evidência de efeito colateral pelo uso destes biomateriais saturados com antimicrobiano. Dados clínicos, em longo prazo, não estão disponíveis para avaliar qualquer benefício percebido na adição de um agente antimicrobiano a estes produtos.

Produtos de PTFE expandido atuais
Placa de tecidos moles
MycroMesh
MycroMesh Plus
DualMesh
DualMesh Plus
DualMesh com orifícios

Tabela 2.10 PTFE, politetrafluoroetileno.

Tela de fibra de poliéster

A tela de fibra de poliéster trançada é usada, principalmente, na França em hernioplastias incisionais abertas, nas quais uma grande prótese é inserida entre os músculos abdominais e o peritônio (cirurgia de Stoppa). A prótese estende-se além das bordas do defeito e é mantida em posição, inicialmente, pela pressão intra-abdominal e depois por meio de crescimento interno fibroso. Cirurgiões que executam frequentemente estes procedimentos preferem uma prótese de poliéster em razão da sua flexibilidade, que permite moldar-se livremente ao saco visceral, sua textura granulada que permite agarrar-se ao peritônio e sua capacidade para induzir uma resposta fibroblástica rápida para assegurar sua fixação.

Como o biomaterial perfeito ainda está por ser descoberto, os esforços continuam para desenvolver uma prótese que satisfaça as metas do cirurgião e do paciente. Este material asseguraria uma incorporação de tecido significativa, contudo limitaria o desenvolvimento de respostas teciduais anormais como aderências. A nova tela Composix representa a última tentativa de atingir essa meta. Recentes relatos comentam os primeiros resultados experimentais de uma tela impregnada por gelatina fluoropassivada, a TMS 2, uma estrutura de metano policarbonato coberta em um lado com elastômero de silicone e um composto de PPM impregnado com folhas de silastic vulcanizadas.

Malhas em tampão e em placa

Durante os últimos anos, a proliferação do reparo em tampão e em placa de hérnias inguinais e ventrais foi proeminente. Em cada um destes tipos de reparo o biomaterial é uma textura de polipropileno. Este material é configurado em várias formas pelo fabricante (Perfix, C.R. Bard) ou modelado pelo defeito, enquanto o material é inserido (Atrium). Cada reparo confia no conceito livre de tensão porque um material de placa é usado em frente (Perfix, Atrium) ou atrás (Kugel, Surgical Sense, Arlington, TX) da musculatura da parede abdominal. O *Prolene Hernia System* coloca uma placa na frente e atrás da parede muscular.

Produtos de malha em tampão/placa
Tampão Prefix
Placa Kugal
Prolene Hernia System
Tampão e Placa de malha de Atrium

Tabela 2.11



Figura 2.31 Visão macroscópica do sistema de tampão e placa Prefix.

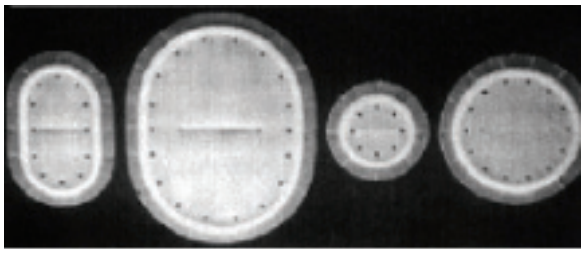

Figura 2.32 Placas de hérnia Kugel.

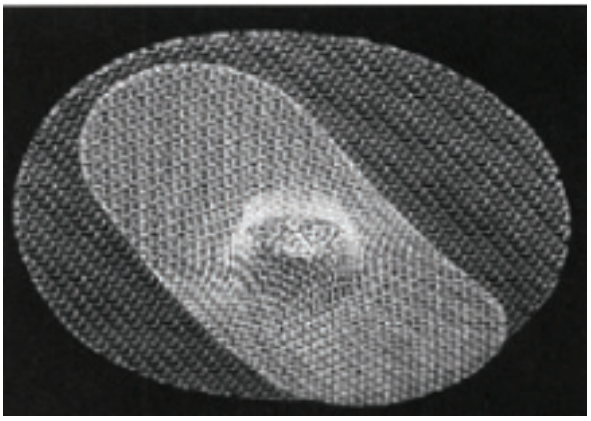

Figura 2.33 *Prolene Hernia System*. Esta é uma tela de polipropileno em camada dupla interconectada por uma peça de material.

Alguns relatos de acompanhamento têm mostrado bons resultados em curto prazo. Os resultados em longo prazo destes procedimentos relativamente novos são desconhecidos, particularmente os procedimentos que são executados em grande número pelo grupo maior de cirurgiões menos experientes. Adicionalmente, complicações em longo prazo, como erosão, fistulização ou encolhimento do material, que se sabe ocorrer com o polipropileno, podem tornar-se evidentes no futuro.

Telas absorvíveis

Embora as telas absorvíveis não sejam úteis como próteses permanentes no reparo de hérnias de parede abdominal, elas têm um papel para proporcionar o fechamento temporário de grandes defeitos, contaminados.

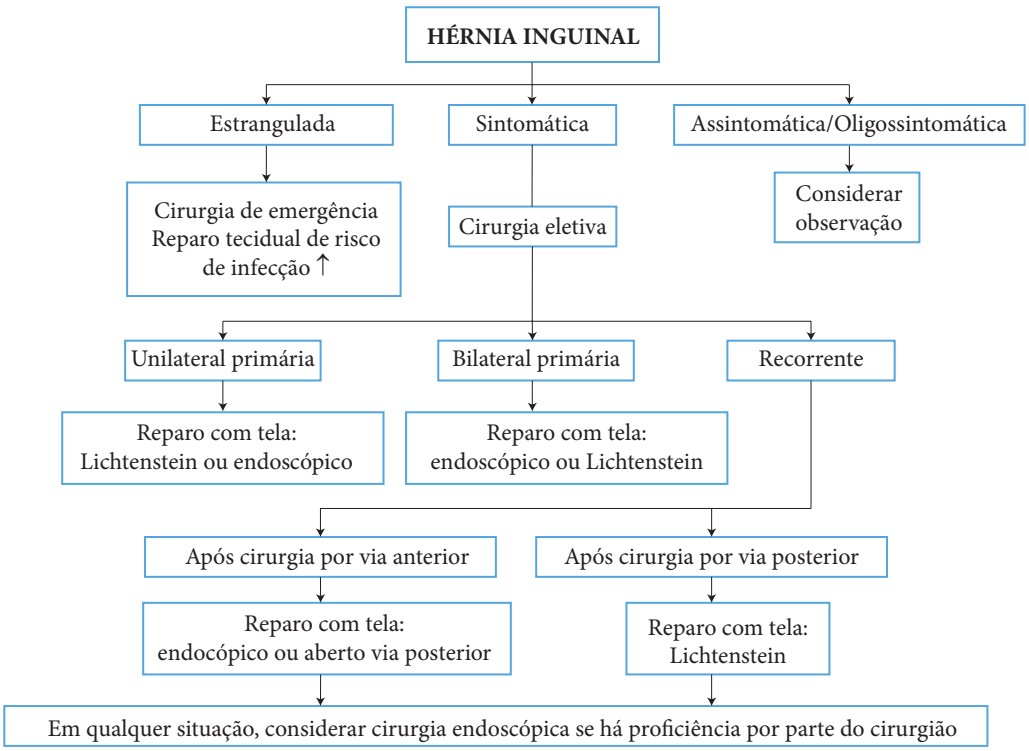
HÉRNIA INGUINAL
Estrangulada
Sintomática
Assintomática/Oligossintomática
Cirurgia de emergência
Reparo tecidual de risco
de infecção ↑
Cirurgia eletiva
Considerar
observação
Unilateral primária
Bilateral primária
Recorrente
Reparo com tela:
Lichtenstein ou endoscópico
Reparo com tela:
endoscópico ou Lichtenstein
Após cirurgia por via anterior
Após cirurgia por via posterior
Reparo com tela:
endocópico ou aberto via posterior
Reparo com tela:
Lichtenstein
Em qualquer situação, considerar cirurgia endoscópica se há proficiência por parte do cirurgião

Figura 2.34

CAPÍTULO 3

HÉRNIA UMBILICAL

Etiopatogenia

A cicatriz umbilical é uma cicatriz fibrosa resultante das alterações que ocorrem nas estruturas que compõe o cordão e o anel umbilical, após o nascimento. **No feto, o anel umbilical permite a passagem dos elementos do cordão umbilical que constam da veia e de duas artérias umbilicais e do úraco.** Após o nascimento há proliferação do tecido aponeurótico do anel com aderência às estruturas que por aí passam, as quais atrofiam e/ou trombosam, tornando-se a veia o ligamento redondo (na borda livre do ligamento falciforme) o qual se insere na borda inferior do anel juntamente com o resquício do úraco, transformado no ligamento umbilical mediano e das duas artérias agora ligamentos umbilicais mediais. Posteriormente, ao anel umbilical existe um espessamento da fáscia endoabdominal **(fáscia de Richet)**. A inserção da veia umbilical trombosada (ligamento redondo) na borda inferior do anel herniário e o espessamento da fáscia endoabdominal reforçam a área umbilical. Para Scandalakis e cols., a falta de ambas as estruturas, enfraquecendo esta área, propiciaria o surgimento de uma hérnia umbilical direta. Quando o espessamento da fáscia endoabdominal cobre parcialmente a área umbilical, entre o anel e as margens superior ou inferior da fáscia, formar-se-ia uma área de menor resistência, por meio da qual poderia ocorrer uma hérnia (indireta). **Para Askar são os defeitos na linha alba supraumbilical e na fáscia de Richet que determinariam o aparecimento das hérnias paraumbilicais; com menor frequência o mesmo defeito na linha Alba pode ocorrer também abaixo do umbigo. Sua gênese se deve à mesma falha na linha Alba que leva à formação das hérnias epigástricas.**

O não fechamento do anel herniário leva à formação da hérnia umbilical congênita, a qual se exterioriza sob a cicatriz umbilical formando um abaulamento circunferencialmente simétrico. **Estas hérnias desaparecem espontaneamente, na maioria das vezes, entre o terceiro e quarto ano de idade. No adulto, apenas 10% das hérnias umbilicais existem desde a infância.**

A maioria das hérnias do adulto não ocorre na cicatriz umbilical sendo na realidade paraumbilicais e são adquiridas; nestes casos, caracteristicamente, a maior parte do saco herniário é recoberto pela pele do abdome e apenas parte do saco herniário é coberto pela cicatriz umbilical.

Tratamento

As hérnias paraumbilicais pequenas (< 2 cm), frequentemente assintomáticas e descobertas incidentalmente, geralmente, não são operadas. No entanto, em mulheres durante a gravidez aumentam de tamanho e se tornam sintomáticas. Alguns autores são mais radicais e consideram que no adulto, exceto durante a gravidez e no puerpério imediato, sempre está indicada a correção cirúrgica das hérnias umbilicais. (Atenção!)

A operação está indicada para as hérnias sintomáticas, as irredutíveis (encarceradas crônicas) e para aquelas que estão aumentando de tamanho, estas duas últimas, em razão da elevada prevalência de estrangulamento. As hérnias em pacientes com ascite devem ser operadas eletivamente após tratamento clínico para controle da ascite. Nestas circunstâncias os resultados, em termos de morbidade ou de mortalidade, se equivalem a dos pacientes sem esta comorbidade, o que não ocorre em casos operados na urgência.

As hérnias umbilicais pequenas são tratadas, preferencialmente, por meio de incisão curvilínea infraumbilical conservando a cicatriz umbilical, o que dá melhor resultado cosmético. O saco herniário é dissecado ao seu redor e seccionado junto à face interna da cicatriz umbilical deixando seu fundo aderido à mesma, evitando, assim, isquemiá-la. O saco peritoneal é ligado por transfixação em seu colo e o excesso ressecado. O coto peritoneal é liberado da aponeurose no plano pré-peritoneal. Deve-se decidir agora se o fechamento será realizado lábio a lábio ou em jaquetão **(técnica de Mayo)**, ambos com fio inabsorvível de preferência monofilamentar.

Nas hérnias volumosas com grande anel herniário (> 3-4 cm) torna-se necessária a realização de **incisão fusiforme ressecando toda a pele adelgaçada, incluindo a cicatriz umbilical, que recobre a hérnia**. Após o tratamento do saco herniário, o grande anel pode ser fechado em sentido transversal lábio a lábio ou pela técnica de Mayo.

A tendência atual é a de se abandonar a técnica de Mayo (jaquetão), qualquer que seja o tamanho do anel herniário, uma vez que não se comprovou o melhor reforço da sutura. Pelo contrário, dada à mobilização maior dos planos aponeuróticos haveria maior tensão e, portanto, maior risco de deiscência.

Para os anéis herniários grandes (> 3-4 cm de diâmetro) preconiza-se a utilização de prótese de polipropileno. Esta deve ser colocada, preferencialmente, no plano pré-peritoneal excedendo em pelo menos 2 cm as bordas do anel herniário e fixada por transfixação com fio do mesmo material da prótese. A seguir, realiza-se aproximação cuidadosa da tela subcutânea e sutura da pele. A drenagem fechada do subcutâneo é opcional e na dependência de existir espaço morto.

Complicações

Para evitar os seromas ou hematomas que impedem o acolamento da cicatriz umbilical do plano aponeurótico, determinando necrose ou epidermólise da mesma, além da fixação por sutura da cicatriz no plano aponeurótico, deve-se fazer curativo compressivo com um conjunto de gases no recesso umbilical, que deve ser mantido por pelo menos 72 horas.

Das complicações tardias a recidiva é a mais temida. **Em anéis herniários maiores do que 3 cm as recidivas ocorrem em 11% dos casos tratados por sutura e em apenas 1% quando se utiliza a prótese.**



Figura 3.1 Volumosa hérnia umbilical.



Figura 3.2 Grande hérnia umbilical.



Figura 3.3 Incisão semilunar na pele e tela subcutânea, imediatamente abaixo do umbigo.



Figura 3.4 Incisão elíptica na pele e ela subcutânea, em torno do umbigo, reservada às grandes hérnias umbilicais.

CAPÍTULO 4

HÉRNIAS INCISIONAIS

Introdução

Incidência de cerca de 11%, após cirurgia abdominal. Aproximadamente 150.000 pacientes por ano nos Estados Unidos desenvolverão esta complicação.

Risco de encarceramento (6% a 15%) e estrangulamento (2%). Taxa de recidiva aproximadamente 45%.

Etiopatogenia

Decorrem de cicatrização inadequada de uma incisão prévia ou de tensão excessiva no local de uma cicatriz na parede abdominal **(40% dos casos ocorrem nos primeiros meses do pós-operatório). A obesidade é uma das principais causas do aparecimento de hérnias incisionais. Outros fatores incluem** idade avançada, desnutrição, ascite, hematoma pós-operatório, diálise peritoneal, gravidez e outras condições que provocam aumento da tensão na parede abdominal. **O fator causal mais comum no desenvolvimento de hérnias incisionais é o desenvolvimento de infecção pós-operatória na incisão. Os esteroides e os quimioterápicos** são dois fatores comumente implicados no desenvolvimento de hérnias incisionais; esses agentes podem embotar as respostas inflamatórias normais e comprometer o processo de cicatrização habitual. **Durante o preparo pré-operatório, os objetivos ideais são perda ponderal, abandono do tabagismo, controle rígido do diabetes e abstinência do uso de medicamentos que possam comprometer a cicatrização da ferida cirúrgica.**

Fatores relacionados com a técnica cirúrgica

Tipo de incisão

Incisões transversais apresentam menor incidência de hérnia, enquanto que as incisões longitudinais medianas resultam mais frequentemente em hérnias incisionais.

Tipo de fio cirúrgico

A maioria das **suturas realizadas com fios rapidamente absorvíveis** (Catgut®, Catgut cromado®) perde boa parte da sua força de tensão entre 14 e 21 dias, estando, portanto, **mais sujeitas a desenvolver hérnia incisional**. As suturas com fios lentamente absorvíveis (Vicryl®, PDS® e Maxon®), que persistem no sítio da ferida operatória por um período entre 90 e 180 dias, e com fios inabsorvíveis (Prolene®, Ethibond®) perduram ao longo da terceira fase da cicatrização, que se inicia, aproximadamente, após o 20º dia de pós-operatório, quando o rearranjo das fibras de colágeno oferece à cicatriz mais de 80% da força de tensão original.

Tipo de sutura

O tipo de sutura não parece influenciar na incidência de hérnia incisional, no entanto, **a evisceração quando ocorre, parece ser maior e mais impactante se a sutura for contínua.**

Fatores de risco
Interferem com a cicatrização
O tipo de fio cirúrgico. Erro na técnica de fechamento. Tabagismo (> risco em 4 vezes). Desnutrição Uso de corticoide; quimioterápicos; deficiência de vitamina C; deficiência do fator de coagulação VIII. Infecção da ferida operatória. Defeitos genéticos na síntese do colágeno. Diabetes melito.
Aumentam a pressão intra-abdominal
Obesidade. Prostatismo. Constipação intestinal. Ascite. Diálise peritoneal.

Tabela 4.1

Tipos de hérnia incisional

Esta classificação se refere apenas àquelas hérnias que se originaram de incisões cirúrgicas, onde não existia defeito aponeurótico prévio.

Hérnia incisional: pode ser dividida em transversa, ventral ou oblíqua dependendo do tipo de incisão utilizada para a realização do procedimento cirúrgico.

Hérnia incisional paraestomal: caracterizam-se pela herniação de conteúdo intra-abdominal, comumente alças intestinais, em orifício por onde se exteriorizou um segmento intestinal. A hérnia paraestomal ocorre em cerca de 20% das colostomias e em 10% das ileostomias, e é mais propensa a se desenvolver quando o orifício é realizado lateralmente ao músculo reto abdominal, e não através dele. O manejo cirúrgico é muito complexo.

Hérnia do sítio de trocarte: de ocorrência incomum, desenvolve-se em 0,02% a 0,7% dos pacientes submetidos à laparoscopia, embora existam relatos cuja incidência atinge índices de até 1,2%.



Figura 4.1 Hérnia incisional gigante.

Tratamento

Confirmado o diagnóstico de hérnia incisional pelo exame clínico acurado do cirurgião, a análise rigorosa dos resultados dos exames clínicos e laboratoriais, pode ser realizada a indicação do tratamento cirúrgico. O anestesista, após examinar o paciente e analisar os exames laboratoriais, escolhe o método anestesiológico que geralmente é um bloqueio espinhal.

A antibioticoprofilaxia é imperativa uma vez que é um procedimento que exige a colocação de tela.

Preparo Pré-operatório

Redução de peso nos pacientes obesos.

Interrupção do tabagismo

Controle adequado de qualquer doença pulmonar pré-existente.

Identificação e tratamento de sintomas como prostatismo e constipação intestinal.

A Cirurgia

O reparo primário das hérnias incisionais pode ser realizado quando o defeito é pequeno (≤ 2 cm de diâmetro) e existe tecido circundante viável. Defeitos grandes (> 2-3 cm de diâmetro) têm uma taxa alta de recidiva se fechados primariamente e são reparados com uma prótese. As taxas de recidiva variam entre 10% e 50% e são tipicamente reduzidas a mais da metade com o uso de prótese de malha.

Já é consenso, universalmente, o uso das próteses de polipropileno (Marlex ®, Prolene ®, Mesh ®) e de politetrafluoretileno (PTFE) para substituir ou reforçar a fáscia transversal no tratamento das hérnias incisionais.

A prótese deve ser bem maior que a lesão, a fim de que possa ser suturada em tecido sadio. É consensual que esse reparo deve ser realizado de forma que a prótese se estenda por no mínimo 3 a 4 cm.

A sutura deve ser usada em pontos separados, em U, em todo o contorno da prótese, utilizando fio prolene 2-00, sobre a fáscia transversal sadia, nos espaços existentes na prótese o que permitirá a formação de uma estrutura forte e segura na composição da parede abdominal.

A ressecção do retalho cutâneo gorduroso permite o fechamento da pele sob tensão, o que determina a **extinção** ou redução de espaço morto, evitando, assim, a formação de hematomas ou seromas.

Nos pacientes com volumosas eventrações no abdome inferior, em alguns casos, produtos de várias tentativas de correção de hérnia incisional está indicada a dermolipectomia. Este procedimento não só permite uma visão mais ampla da lesão o que facilita idealizar o tamanho da prótese, que deve ser suturada em todos os seus contornos, inclusive, na parte inferior, deve ser suturada no periósteo inferior do arco anterior do púbis para evitar recidiva nesta área. Depois de suturar a aponeurose dos músculos sobre a prótese a pele é suturada oferecendo uma grande satisfação para a paciente com a reconfiguração do seu abdome.

As hérnias incisionais da linha mediana supraumbilical, geralmente, não se apresentam muito volumosas. Mesmo assim, a ressecção conveniente do retalho cutaneoadiposo facilita a identificação das estruturas e colocação da prótese de marlex sobre o peritônio. Após o fechamento da aponeurose dos retos sobre a prótese observa-se a reaproximação dos músculos na linha mediana e o fechamento da pele sob tensão mostra uma boa recomposição da parede abdominal.

É contraindicada a colocação da prótese de marlex substituindo o peritônio. A malha de Marlex apresenta grande poder de fixação e aderindo nas alças intestinais pode determinar fístulas digestivas ou obstrução intestinal.

A cirurgia videolaparoscópica entusiasmou os cirurgiões para usá-la no tratamento cirúrgico das hérnias incisionais. O "princípio" é inteligente: seria entrar na casa sem quebrar a parede.

Vários estudos têm comparado as complicações pós-operatórias entre o reparo convencional e o laparoscópico, e demonstram menor taxa de complicações após a abordagem laparoscópica, sobretudo, relacionada a complicações infecciosas. A taxa de infecção, após o reparo laparoscópico, é significativamente menor que o reparo convencional (infecção de ferida menor que 1% após o reparo laparoscópico *versus* 3% a 7% após reparo convencional).

Outra vantagem da abordagem laparoscópica é identificar múltiplos defeitos fasciais, conhecidos como defeitos em "queijo suíço", que podem passar despercebidos durante o reparo aberto. Estes pequenos defeitos são causa de "recidiva" da hérnia. **Apesar da grande**

heterogeneidade dos trabalhos, o risco de recidiva, após o acesso laparoscópico, parece ser igual ou menor que o convencional. Entretanto, as principais limitações são a necessidade de anestesia geral, o risco de lesões intra-abdominais e o maior custo direto do procedimento (relacionado ao uso de telas não aderentes e grampeadores para fixação).

Hérnias grandes podem resultar em perda do domínio abdominal, que ocorre quando os conteúdos abdominais não mais estão na cavidade abdominal. Esses defeitos grandes da parede abdominal também podem resultar da incapacidade de fechar o abdome, primariamente, por causa de edema do intestino, tamponamento abdominal, peritonite e laparotomia repetida. Com perda do domínio, a rigidez natural da parede abdominal torna-se comprometida, e a musculatura abdominal, em geral, é retraída. Pode ocorrer disfunção respiratória porque esses grandes defeitos ventrais provocam movimento respiratório abdominal paradoxal. A perda do domínio abdominal também pode resultar em edema do intestino, estase do sistema venoso esplâncnico, retenção urinária e constipação. **O retorno da víscera deslocada à cavidade abdominal durante o reparo pode gerar maior pressão abdominal, síndrome compartimental abdominal e insuficiência respiratória aguda.**

Nestes pacientes com perda do domínio, a técnica de separação dos componentes da parede abdominal-Ramires (1990) é elegível. Esse procedimento permite readquirir cerca de 5 a 10 cm de cada lado da parede abdominal para colaborar no fechamento parietal.

O primeiro passo é a dissecção da pele e do tecido celular subcutâneo dos músculos até uma distância de aproximadamente 5 cm da borda lateral do reto abdominal.

A seguir é realizada uma incisão na bainha dos retos, e o músculo é separado do folheto posterior.

Depois a aponeurose do oblíquo externo é incisada a 2 cm da borda lateral do reto abdominal do rebordo costal até a espinha ilíaca e o oblíquo externo é separado do oblíquo interno até a linha axilar média.

Em seguida, ocorre a síntese da aponeurose do reto abdominal na linha média.

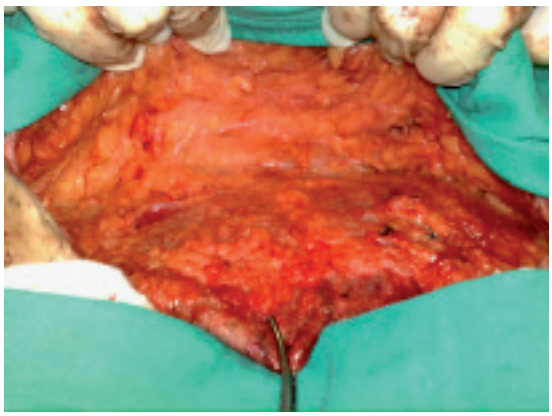

Figura 4.2 Primeiro passo da cirurgia de separação dos componentes da parede abdominal.

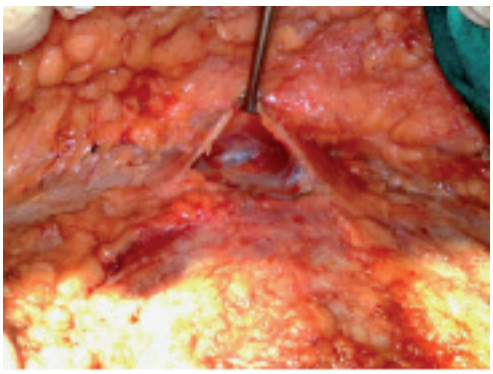

Figura 4.3 Segundo passo da cirurgia de separação dos componentes da parede abdominal.

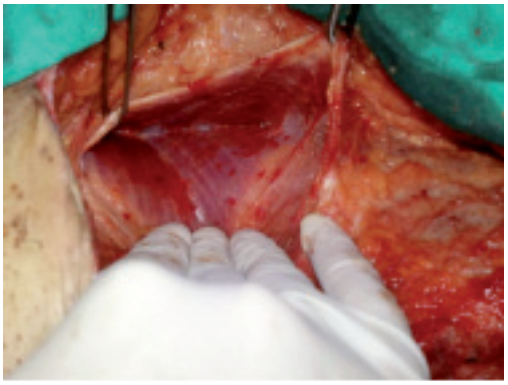

Figura 4.4 Terceiro passo da cirurgia de separação dos componentes da parede abdominal.

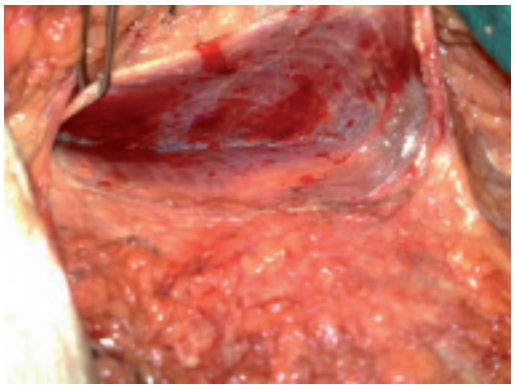

Figura 4.5 Terceiro passo da cirurgia de separação dos componentes da parede abdominal.

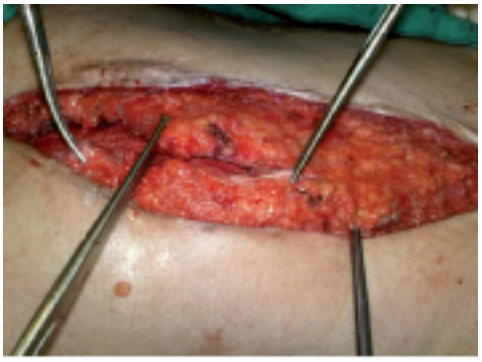

Figura 4.6 Síntese da aponeurose do reto abdominal.

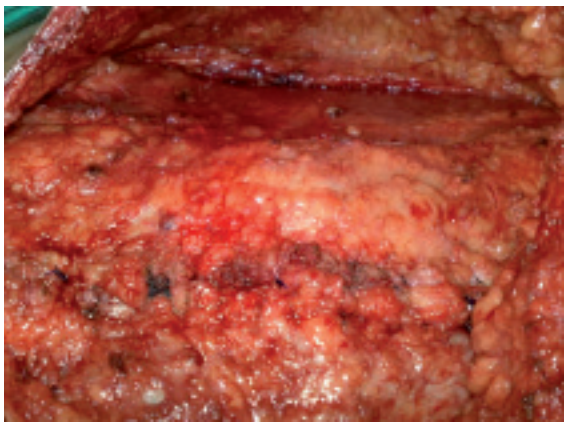

Figura 4.7 Síntese da aponeurose do reto abdominal.

Cuidados Pós-operatórios

Analgesia adequada para facilitar a mobilização e ventilação do paciente.

Fisioterapia respiratória nos pacientes com doença pulmonar pré-existente.

Profilaxia de trombose venosa profunda (TVP).

Retirar o dreno assim que possível para reduzir a chance de complicações infecciosas.

Acompanhamento ambulatorial para diagnosticar as recidivas de maneira precoce.

Complicações

As complicações mais frequentes estão relacionadas com a ferida operatória, incluindo seroma ou hematoma, infecção e deiscência ou recidiva de hérnia. Os índices de infecção variam de 5% a 21%, não sendo incomum a necessidade de reintervenção cirúrgica ou até mesmo a retirada da prótese infectada.

Complicações sistêmicas são observadas com a mesma incidência quando comparadas a cirurgias de porte similar. Atelectasia e pneumonia são as mais frequentemente observadas, seguidas de tromboflebite e retenção urinária. Embora incomuns, perfuração ou erosão de alça intestinal, formação de fístulas enterocutâneas e obstrução intestinal são relatadas na literatura e, geralmente, relacionadas com deslocamento da prótese ou manipulação excessiva do saco herniário.

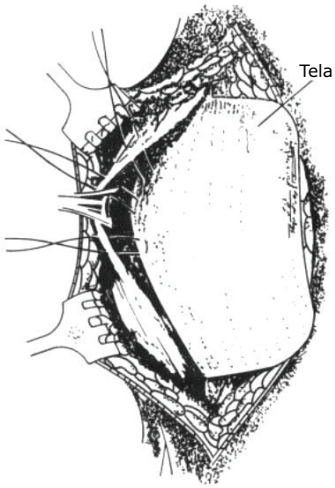

Figura 4.8 Colocação da prótese no plano pré-peritoneal e sua fixação por trás do reto.

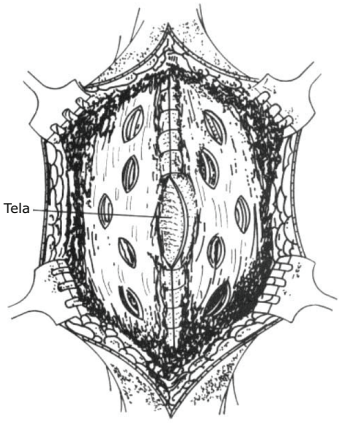

Figura 4.9 Sutura da aponeurose superficial cobrindo a prótese.

CAPÍTULO 5

HÉRNIAS INCOMUNS

Hérnia epigástrica

As hérnias da linha Alba (LA) ocorrem mais comumente acima do umbigo do que abaixo deste. São mais comuns em homens, entre os 20 e 50 anos. Prevalência de 3% a 5% na população geral.

A LA é uma faixa fibrosa densa que se estende na linha mediana do abdome, do apêndice xifoide à sínfise púbica. Ela é larga no epigástrio e na região umbilical, abaixo da qual vai se estreitando até se tornar uma linha, próximo ao púbis. Provavelmente, em razão desta característica anatômica são raras as hérnias abaixo da cicatriz umbilical.

A LA é formada pelo tecido aponeurótico proveniente das três aponeuroses dos músculos laterais do abdome (oblíquo externo – MOEx, oblíquo interno – MOI e transverso – MT), que formam a bainha do músculo reto (MR). Na linha mediana, finas fibras tendíneas das lâminas anterior e posterior da bainha dos MR cruzam com as fibras provenientes do lado oposto contribuindo para a ligação anátoma funcional da musculatura da parede abdominal anterior, de modo a permitir o seu funcionamento coordenado. Segundo Askar existem três diferentes tipos de cruzamento destas fibras acima da cicatriz umbilical. **O primeiro tipo se caracteriza por um único cruzamento aponeurótico, tanto da lâmina anterior como da lâmina posterior das bainhas dos MR.** As fibras mais superficiais cruzam a linha mediana e se unem com as fibras mais profundas do mesmo estrato do lado oposto. Este tipo de cruzamento é observado em 30% dos casos. No segundo tipo, presente em 60% dos casos, haveria três cruzamentos das fibras tendíneas originadas da lâmina anterior e três da posterior. No terceiro tipo haveria um cruzamento proveniente da lâmina anterior e três da lâmina posterior. Estes três tipos de decussação aponeurótica seriam responsáveis pela resistência tensil e durabilidade diferentes da LA.

As hérnias epigástricas predominariam em pacientes com a LA do tipo I (única decussação anterior e posterior) **a qual teria a menor resistência tênsil.** Outra teoria baseada em dados anatômicos foi proposta por Moschowitz, segundo o qual, as hérnias se formariam em um ponto fraco ocasionado pela passagem de vasos sanguíneos. Esta teoria tem, atualmente, poucos adeptos embora ainda seja citada.

O anel herniário é em geral pequeno, medindo de 1 a 2 cm em 70% dos casos e é superior a 3 cm em 18%. As hérnias epigástricas **podem ser múltiplas (20% dos casos)** bem como associar-se a hérnias umbilicais. Este último fato reforça a teoria segundo a qual a gênese das hérnias para umbilicais se deve à mesma falha na linha Alba que leva à formação das hérnias epigástricas.

A hérnia epigástrica não deve ser confundida com diastase de retos abdominais. Nas duas condições há aumento de volume da região epigástrica. Entretanto, na diastase esse abaulamento apresenta um formato caracteristicamente alongado, acompanhando os bordos mediais dos músculos retos, e não há solução de continuidade da camada aponeurótica. Assim, não existe conteúdo herniário, sendo, portanto, impossível ocorrer encarceramento. Além disso, a diastase muito raramente é acompanhada de dor.

As hérnias epigástricas sintomáticas devem ser operadas. **Na maioria das vezes, estas hérnias se apresentam como pequenos nódulos ≤ a 1 cm que após pequena incisão transversal da pele e tela subcutânea revelam serem pelotões gordurosos, emergindo de pequenas falhas na aponeurose.** Após ligadura de seu colo e ressecção desse tecido e identificado o anel herniário este é fechado, lábio a lábio, com pontos simples de fio inabsorvível.

Na eventualidade de existir mais de uma hérnia é necessária a incisão mediana longitudinal de tamanho suficiente para exploração cuidadosa da linha Alba. **Nas hérnias maiores, com saco peritoneal, após redução de seu conteúdo, o saco é ligado em seu colo e ressecado o excesso. Na dependência do tamanho do orifício a sutura com pontos simples resulta em certo grau de tensão. Nestes casos, é útil o emprego de uma prótese, em geral de polipropileno, colocada no espaço pré-peritoneal e fixada por transfixação, com fio do mesmo material, a pelo menos 2 cm das bordas do orifício.**

A recorrência pode chegar a 20% e está associada ao não reconhecimento de múltiplas hérnias epigástricas ou à obesidade.

As complicações pós-operatórias mais comuns são infecção, seroma e hematoma de ferida operatória.

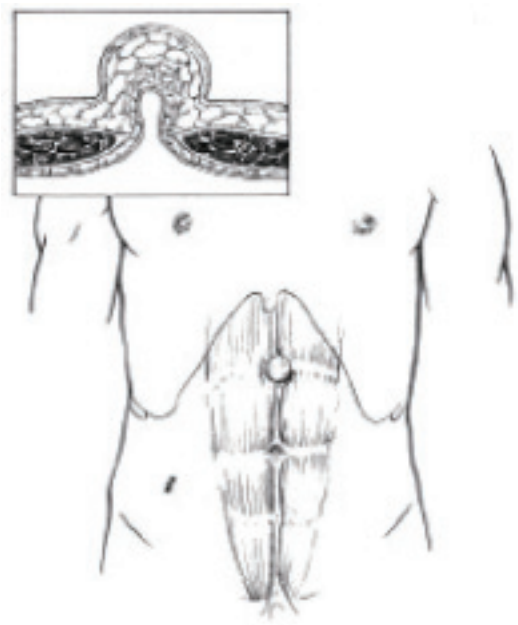

Figura 5.1 Hérnia epigástrica.

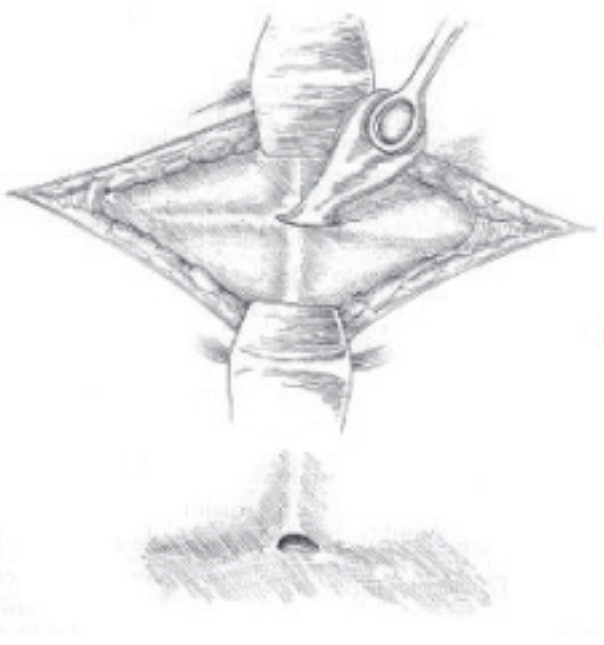

Figura 5.2 Hérnia epigástrica já identificada e dissecada.

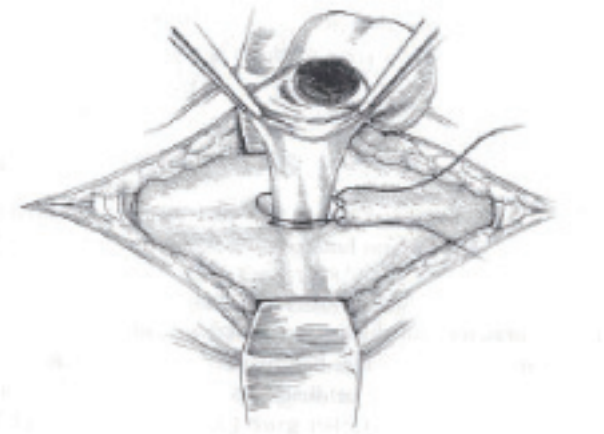

Figura 5.3 Ligadura do saco herniário em seu pedículo, após sua abertura e verificação de seu conteúdo.

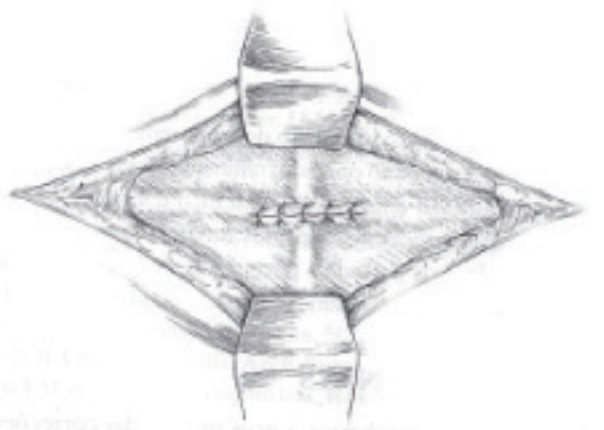

Figura 5.4 Sutura do defeito aponeurótico.

Hérnia de Richter

Pinçamento lateral da alça intestinal. A borda antimesentérica do intestino precisa fazer protrusão para o saco herniário, mas não envolve toda a circunferência do intestino. As manifestações e a evolução clínica variam muito, dependendo do grau de obstrução em relação à quantidade de circunferência do intestino envolvida. Pode ocorrer estrangulamento, manifestando-se como massa dolorosa, náuseas, vômitos e distensão abdominal. Pode ocorrer em qualquer tipo de hérnia da parede abdominal, embora **a localização mais comum seja no local de uma hérnia femoral**.

O tratamento da hérnia de Ritcher é realizado de acordo com sua localização. O ponto principal no reparo dessas hérnias é o reconhecimento da viabilidade da alça intestinal envolvida. Em alguns casos, é necessária uma incisão abdominal mediana para melhor avaliação e reparo do dano intestinal.

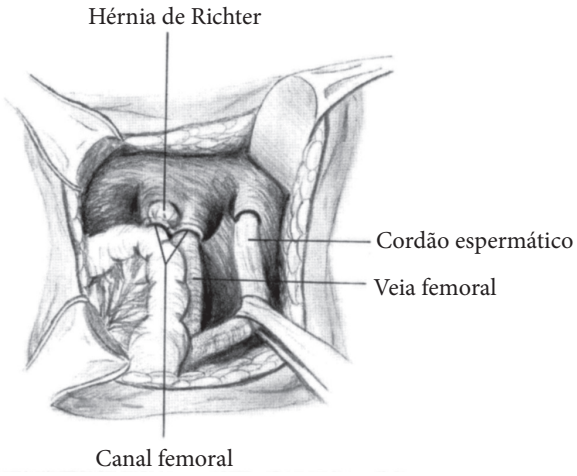

Figura 5.5 Hérnia de Richter. Apenas a borda antimesentérica do intestino delgado encontra-se encarcerada no canal femoral.

Hérnia de Littré

O achado de um divertículo de Meckel como único componente do saco herniário define uma hérnia de Littré. Pode ser extremamente difícil de diagnosticar, dada a frequente ausência de sinais e sintomas de obstrução. Pode ocorrer o estrangulamento do divertículo de Meckel, resultando em abscesso ou fistulização como queixa inicial.

Esse tipo de hérnia, assim como a de Ritcher, pode ocorrer em qualquer localização, sendo sua distribuição 50% inguinal, 20% femoral, 20% umbilical e 10% em outros locais.

É uma hérnia extremamente rara e de difícil diagnóstico pela falta de sintomas obstrutivos, exceto quando há qualquer espécie de sofrimento do divertículo. Pode haver estrangulamento do divertículo de Meckel, causando dor, febre, abscesso ou até mesmo fístula entérica.

O tratamento é a correção do defeito herniário, com ou sem a ressecção do divertículo de Meckel. Nos casos sintomáticos ou de sofrimento do divertículo, deve-se fazer a sua ressecção.

Hérnia de Spigel

Consiste de uma hérnia por meio da fáscia ao longo da borda lateral do MR abdominal no espaço entre a linha semilunar e a borda lateral do músculo reto abdominal. **Mais comumente, as hérnias de Spigel ocorrem abaixo da linha semicircular de Douglas (hérnia intermuscular).** A ausência de fáscia posterior do músculo reto abdominal abaixo da linha de Douglas contribui para a fraqueza inerente nessa área. As hérnias de Spigel podem ser encontradas em ultrassonografias ou tomografias computadorizadas (TC) realizadas por outros motivos.

O tratamento cirúrgico das hérnias de Spiegel é sempre recomendado, pois o encarceramento e estrangulamento, necessitando operação de urgência, ocorrem de 10% a 21% dos casos.

A incisão cutânea é transversal, sobre o abaulamento. A aponeurose do MOEx é aberta no sentido de suas fibras, abaixo da qual se encontra o saco herniário, frequentemente, constituído por tecido gorduroso pré-peritoneal ou por um saco peritoneal envolvido por tecido gorduroso. O saco peritoneal pode ser habitado pelo omento, intestino delgado e cólon, havendo relatos do encontro do apêndice cecal e do divertículo de Meckel. Nas hérnias com estrangulamento de delgado, a ressecção do segmento comprometido e o restabelecimento do trânsito são realizados pela mesma via. O defeito herniário, em geral, é pequeno, como uma fenda, podendo os MOI e MT e suas aponeuroses, na maioria das vezes, serem suturados sem tensão, mesmo em casos de recidiva. Em hérnias com anéis herniários maiores ou em razão do adelgaçamento da musculatura pode-se, após tratamento do saco peritoneal, utilizar prótese sintética. A prótese deve ser colocada, preferencialmente, no plano pré-peritoneal, excedendo em pelo menos 2 cm as bordas da fenda e fixada por transfixação. Sendo possíveis os MOI e MT são aproximados com pontos simples ou por sutura contínua e sobre estes se sutura a aponeurose do MOEx. Raramente há necessidade de drenagem fechada.

O tratamento pode ser realizado por via laparoscópica com bons resultados quanto à morbidade, permanência hospitalar e resultados tardios.

Hérnia obturadora

O canal obturador é recoberto por uma membrana perfurada pelo nervo obturador e por vasos. O enfraquecimento da membrana obturadora e o aumento do canal podem resultar na formação de um saco herniário, que pode causar obstrução e encarceramento intestinais. O paciente pode apresentar sinais de compressão do nervo obturador, resultando em dor na face medial da coxa. **O achado mais específico é o sinal de Howship-Romberg positivo, no qual a dor se estende para baixo, na face medial da coxa, com abdução, extensão ou rotação interna do joelho.**

Dá-se preferência à abordagem abdominal, a céu aberto ou laparoscópica, quando se suspeita de comprometimento intestinal. Seja qual for a abordagem, a redução do conteúdo e a inversão do saco herniário são as etapas iniciais no tratamento cirúrgico das hérnias obturadoras. O forame obturador dilatado é reparado com pontos de sutura simples. **A taxa de mortalidade (13%–40%) por esse tipo de hérnia a torna a mais letal de todas as hérnias abdominais.**

Hérnia lombar (dorsal)

A hérnia de Grynfeltt Lesshaft aparece por meio do triângulo lombar superior, enquanto a hérnia de J. L. Petit ocorre pelo triângulo lombar inferior (estas incidem mais em mulheres jovens atletas). As hérnias lombares difusas, um terceiro tipo, são quase sempre iatrogênicas. De modo geral, as hérnias lombares aumentam de tamanho e se tornam cada vez maiores e problemáticas do ponto de vista estético. É exequível a realização de reparo de hérnias pequenas por meio de pontos de sutura simples. Os pacientes com hérnias grandes ou aqueles com tecidos extremamente atenuados podem precisar de reforço com tela, retalhos pediculados ou retalhos livres.

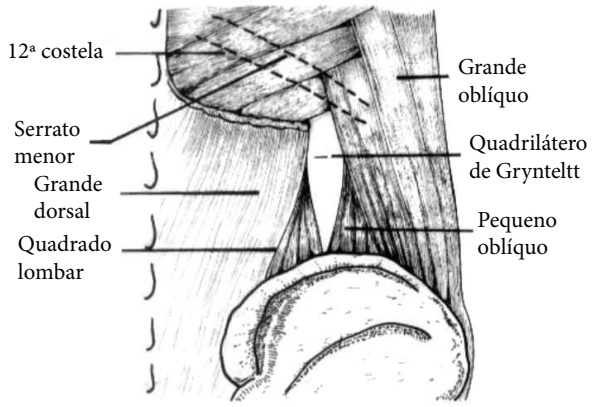

Figura 5.6 Hérnia lombar superior (Grynfeltt).

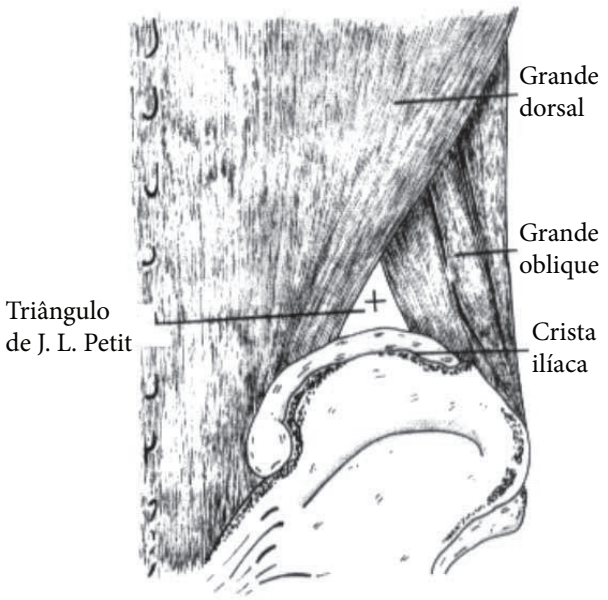

Figura 5.7 Hérnia lombar inferior (J. L. Petit).

Hérnia de Amyand/hérnia de Garengeot

Representam a presença do apêndice cecal inflamado dentro de um saco herniário inguinal **(hérnia de Amyand)** ou femoral **(hérnia de Garengeot)**. Sua ocorrência é rara (em 0,3% a 1% dos casos de apendicite aguda).

Pela doença adjacente, exigem tratamento emergencial. Discute-se a utilização de telas tendo em vista a vigência de processo infeccioso, sendo sugerida pela maioria dos autores a realização de reparos teciduais.

Hérnia de Cooper

É uma hérnia femoral com dois sacos, sendo o primeiro no canal femoral, e o segundo por meio de um defeito na fáscia superficial, aparecendo imediatamente abaixo da pele.

Hérnia ciática

Essas hérnias extremamente incomuns são difíceis de diagnosticar. A ciatalgia raramente é provocada por compressão por uma hérnia ciática. Essas hérnias podem ser cirurgicamente reparadas por via transabdominal ou transglútea.

Hérnia perineal

Causadas por defeitos adquiridos ou congênitos são muito raras. Essas hérnias podem ocorrer após ressecção abdominoperitoneal, prostatectomia ou retirada dos órgãos pélvicos. Com frequência, um retalho miocutâneo ou reforço com tela são necessários para reparar uma hérnia perineal.

Hérnia paraestomal

A hérnia paraestomal pode ocorrer após a confecção de uma ileostomia, de uma colostomia ou de uma cecostomia. Quando a hérnia ocorre em um estoma temporário, geralmente, é pequena e não causa transtornos ao paciente, e deverá ser corrigida quando do fechamento do estoma. Por outro lado, quando o estoma é definitivo, a hérnia pode avolumar-se e causar grandes problemas ao paciente.

Incidência

É extremamente variável, embora seja a complicação mais comum das estomias acima mesmo da estenose, da intussuscepção e do prolapso. Inclusive alguns a consideram como urna, consequência inevitável da construção de um estoma, o que considero um exagero. **A hérnia paraestomal ocorre em cerca de 20% das colostomias e em 10% das ileostomias e é mais propensa a se desenvolver quando orifício é realizado lateralmente ao músculo reto abdominal e não através dele.** Outros apregoam números conflitantes de 0% a 48%.

Fatores predisponentes
Falhas técnicas.
Baixo tônus muscular pela sedentariedade.
Uso prolongado de esteroides.
Denervação muscular na feitura do estorna.
Infecção no entorno estomal.
Obesidade.
Distenção abdominal (ascite, tumores, tosse crônica).
Desnutrição.
Diabetes.
Doença básica neoplástica.

Tabela 5.1

Segundo Delvis, as hérnias paraestomais podem ser classificadas em:

Intersticial – o saco herniário fica localizado entre as camadas musculares da parede abdominal.

Subcutânea – o conteúdo herniário está no tecido subcutâneo.

Intraestomal – o saco herniário pode penetrar em uma ileostomia tubular.

Paraestomal – o saco herniário faz parte do prolapso da colostomia.

A maioria das hérnias estomais é manejada conservadoramente, principalmente, aqueles pacientes portadores de hérnias de reduzidas dimensões ou nos que tenham pouca expectativa de sobrevida em consequência de neoplasia intestinal avançada, determinante da ostomia.

O reparo cirúrgico está normalmente indicado nas hérnias estomais de grande porte em razão dos fenômenos já relatados da síndrome do eventrado estomal, causa de grandes transtornos físicos, fisiopatológicos e psicológicos. As complicações ou disfunções mais graves, ou as vinculações aos problemas de estética, também são motivo de tratamento cirúrgico.

Na vigência de um episódio agudo de obstrução intestinal ou estrangulamento, a cirurgia de urgência se impõe, com as devidas precauções e cuidados técnicos necessários.

Os resultados das diferentes técnicas descritas são de julgamento dificultoso em virtude das informações discrepantes bem como da precariedade de séries maiores e de ensaios clínicos controlados, reportados na literatura especializada que avaliam cientificamente as vantagens ou desvantagens de um procedimento em relação ao outro. Dessa maneira, a avaliação de sua real eficácia fica inviabilizada. A maioria dos relatos consiste em trabalhos retrospectivos, compilações, séries de casos ou mesmo apenas relatos de caso que não permitem um juízo categórico.

As múltiplas opções existentes para o manejo das hérnias estomais e os resultados, geralmente, desapontadores do tratamento cirúrgico, atestam as controvérsias existentes e a inexistência de uma solução efetiva e definitiva.

Para as grandes hérnias estomais, atualmente, são empregados quatro protótipos cirúrgicos, de acordo com as características técnicas de cada um:

Reparo fascial (sutura primária).

Com permanência do stoma *in situ* acrescido do uso de tela.

Com recolocação do stoma e uso de tela.

Por videolaparoascopia.

CAPÍTULO 6

QUEIMADURAS

Introdução

Queimadura é a lesão dos tecidos, em decorrência de traumas térmico, elétrico, químico ou radioativo. A gravidade e o prognóstico são definidos avaliando-se: agente causal, profundidade, extensão da superfície corporal queimada, localização, idade, presença de doenças subjacentes e lesões associadas. O tratamento das queimaduras será orientado na dependência destes fatores.

Classificação

De acordo com o agente causal

1. Queimadura térmica – pode ser causada pelo calor ou pelo frio. Líquidos superaquecidos são a causa mais frequente, seguindo-se a exposição direta à chama, a combustão de material inflamável e o contato com objetos aquecidos.

2. Queimadura elétrica – resulta da passagem da corrente elétrica pelo corpo do paciente. Neste tipo de queimadura, pode existir extensa destruição dos planos profundos abaixo de pequena lesão cutânea. Há, também, outra lesão cutânea a distância, correspondendo ao local de saída da corrente elétrica. Ocorrem profundas alterações do equilíbrio acidobásico e mioglobinúria, acarretando graves problemas na função renal.

3. Queimadura química – os agentes químicos causam dano progressivo até que sejam totalmente inativados pela reação com os tecidos. As lesões causadas por álcalis, que penetram rápido e mais profundamente, costumam ser mais graves do que as causadas por ácidos.

4. Queimadura por irradiação – os efeitos causados pela radiação nuclear são permanentes e progressivos, o que torna este tipo de queimadura particularmente grave.

Quanto à profundidade da lesão

Pode ser de difícil avaliação à inspeção inicial. Nas queimaduras elétricas, sobretudo, a lesão se define melhor após 48 a 72 horas. Durante a própria evolução da queimadura, o ressecamento, a infecção e a instabilidade hemodinâmica podem provocar o aprofundamento da lesão. Por este motivo, é importante a reavaliação diária do paciente.

1. Queimadura de 1° grau – atinge apenas a epiderme. Determina dor e eritema local, sem formação de flictenas. Usualmente, são causadas por contato com líquidos quentes ou por exposição solar e a reação sistêmica é ligeira ou até inexistente.

2. Queimaduras de 2° grau – se dividem em:

superficiais, quando atingem a epiderme e a derme superficial. Caracterizadas por dor e formação de flictenas. Como a derme profunda está preservada, a área afetada reepiteliza em torno de 15 a 20 dias.

profundas, quando a lesão acomete toda a epiderme e a derme. Restam apenas os folículos pilosos e as glândulas sebáceas e sudoríparas que promoverão a reepitelização da ferida tardando, porém, quatro a seis semanas e, geralmente, com formação de contraturas e cicatrizes hipertróficas. A área apresenta-se esbranquiçada e pouco dolorosa.

3. Queimaduras de 3° grau – ocorre destruição da epiderme, da derme e de parte do subcutâneo. Caracteriza-se por ser indolor e apresentar coloração esbranquiçada ou vermelho-amarelada de consistência endurecida, semelhante ao couro. Geralmente, necessitam desbridamento cirúrgico e enxertia.

4. Queimaduras de 4° grau – referem-se às queimaduras que atingem estruturas profundas, como músculos e ossos (quarto grau), podendo chegar à carbonização (5° grau).

Classificação da profundidade da queimadura e suas principais características

Grau	Sinais	Comprometimento	Sintomas	Formas de reparação
1° grau	Eritema	Epiderme	Dor intensa	Epidermização a partir da derme superficial → regeneração.
2° grau superficial	Eritema e flictenas	Epiderme e derme superficial	Dor intensa	Epidermização a partir da derme superficial ou a partir dos brotos dérmicos → restauração.
2° grau profundo	Flictenas, pele branca, rosada e úmida	Epiderme e derme profunda	Dor moderada	Epitelização a partir dos brotos dérmicos (folículos, glândulas) → restauração ou enxertia.
3° grau	Pele nacarada, cinza, seca e vasos observados por transparência	Epiderme e derme total	Dor ausente	Epitelização concêntrica ou por transplantes cutâneos → enxertia.
4° grau	Pele nacarada, cinza, seca e vasos observados por transparência	Epiderme, derme total e estruturas profundas (tendões, ossos etc.)	Dor ausente	Epitelização concêntrica ou por transplantes cutâneos → enxertia e retalhos.

Tabela 6.1

Quanto à extensão da área queimada

A extensão da superfície corporal queimada (SCQ) deve ser avaliada, inicialmente, para permitir o cálculo da reposição hídrica e para avaliar o prognóstico. Os dois métodos mais utilizados para este cálculo são a "Regra dos Nove" e a "Tabela de Lund e Browder".

Regra dos Nove

Nas emergências, outro método frequentemente utilizado é a Regra dos Nove, por ser prático e de fácil memorização, porém, de pouco valor científico. Essa regra atribui valores iguais a nove ou seus múltiplos às partes queimadas, sendo: 9% para cabeça, 9% para cada membro superior, 18% para cada membro inferior, 18% para cada face do tronco, exceto a genitália que é 1%. **Na criança, principalmente, nas menores de quatro anos, o cálculo da SCQ não deve seguir essa regra, pois apresenta superfícies corporais parciais diferentes dos adultos e estão continuamente mudando.** Para tentar reparar um pouco, tem-se a Regra dos Nove modificada, a qual considera o cálculo da cabeça da criança igual a 19% menos a idade em porcentagem e, nos membros inferiores, adiciona o quociente da idade dividida por dois à porcentagem de 13.

A Regra dos Nove só deveria ser aplicada em adultos e pacientes que atingiram a puberdade. Entretanto, alguns autores consideram-na prática, útil e extremamente valiosa como guia para o cálculo do volume inicial da reposição hídrica na emergência, apesar de reconhecerem que ela não é uma medida precisa da superfície total queimada.

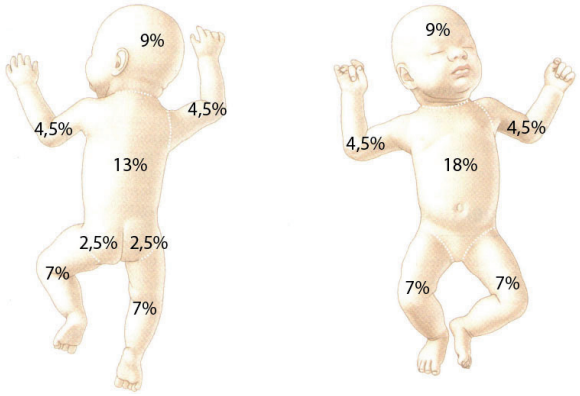

Figura 6.1a Regra dos Nove aplicada para a faixa etária pediátrica.

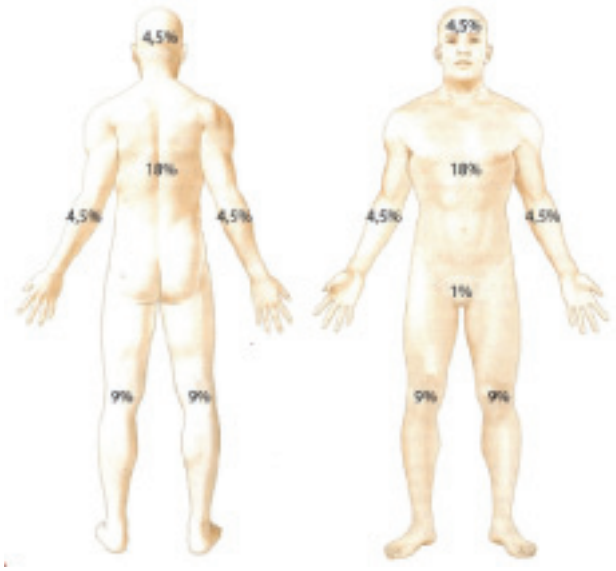

Figura 6.1b Regra dos Nove aplicada para a faixa etária adulta.

Tabela de Lund e Browder

A tabela de Lund & Browder, instituída desde 1944, de uso internacional, leva em consideração as diferenças de proporção entre as várias regiões do corpo e de idade, permitindo a estimativa exata da área queimada **(Tabela 6.3) (Figura 6.2)**. Nas crianças, algumas regiões diferem proporcionalmente com a idade, como a cabeça, que corresponde a uma área proporcionalmente maior em comparação a do adulto; e os membros inferiores apresentam uma área menor em proporção, comparada a do adulto.

Tabela de Lund & Browder						
reaÁ (%)	Idade					
	Recém-nascido	1 ano	5 anos	10 anos	15 anos	Adulto
Cabeça	19	17	13	11	9	7
Pescoço	2	2	2	2	2	2
Tronco anterior	13	13	13	13	13	13
Tronco posterior	13	13	13	13	13	13
Nádega direita	2,5	2,5	2,5	2,5	2,5	2,5
Nádega esquerda	2,5	2,5	2,5	2,5	2,5	2,5
Genitália	1	1	1	1	1	1
Braço direito	4	4	4	4	4	4

Tabela de Lund & Browder (cont.)						
Braço esquerdo	4	4	4	4	4	4
Antebraço direito	3	3	3	3	3	3
Antebraço esquerdo	3	3	3	3	3	3
Mão direita	2,5	2,5	2,5	2,5	2,5	2,5
Mão esquerda	2,5	2,5	2,5	2,5	2,5	2,5
Coxa direita	5,5	6,5	8	8,5	9	9,5
Coxa esquerda	5,5	6,5	8	8,5	9	9,5
Perna direita	5	5	5,5	6	6,5	7
Perna esquerda	5	5	5,5	6	6,5	7
Pé direito	3,5	3,5	3,5	3,5	3,5	3,5
Pé esquerdo	3,5	3,5	3,5	3,5	3,5	3,5
Total (%)	100	100	100	100	100	100

Tabela 6.2

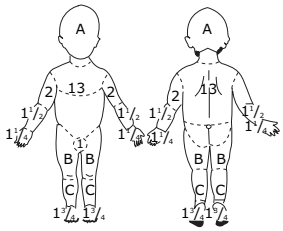

	Áreas			Extensão queimada	
Idade	A	B	C	Cabeça	
0	9,5	2,75	2,5	Pescoço	
1	8,5	3,25	2,5	Tronco	
5	6,5	4,0	2,75	Braço	
10	5,5	4,5	3,00	Antebraço	
15	4,5	4,5	3,25	Mão	
Adulto	3,5	4,75	3,5	Nádega	
Área total				Genitais	
				Coxa	
Peso corpóreo				Perna	
				Pé	

Figura 6.2 Diagrama de Lund & Browder.

Método de mão esplanada

O método da mão espalmada utiliza a mão espalmada do paciente como unidade para medir, em porcentagem, a superfície corpórea, pois a mão tem praticamente 1% da superfície corpórea para doentes de todas as idades. É uma medida mais prática que a tabela de Lund & Browder, pois essa é de memorização difícil.

Quanto à localização

A localização é um fator determinante da gravidade sendo consideradas graves as queimaduras que atingem olhos, orelhas, face, mãos, pés, períneo, articulações e região cervical anterior. Especialmente graves são as lesões de vias aéreas por inalação de gases superaquecidos.

Quanto à faixa etária

São consideradas graves as queimaduras em crianças de menos de 2,5 anos e adultos acima de 65 anos. Os idosos desenvolvem, muitas vezes, complicações letais em queimaduras moderadas. Isto é menos frequente em crianças.

Quanto à gravidade da lesão

Classificação quanto à gravidade das queimaduras
Pequeno queimado
Queimaduras de 1° grau em qualquer extensão; e/ou
Queimaduras de 2° grau com ACQ < 5% em crianças < 12 anos e ACQ < 10% em >12 anos.
Médio queimado
Queimaduras de 2° grau com ACQ entre 5% e 15% em < 12 anos e 10% e 20% em > 12 anos; ou
Queimaduras de 3° grau (quando não envolver face, mão, períneo ou pé) com até 10% da ACQ em adultos e ACQ < 5% nos < 12 anos; ou
Qualquer % ACQ de 2° grau envolvendo mão, pé, face, pescoço ou axila.
Grande queimado
Queimaduras de 2° grau com ACQ > 15% em < 12 anos ou ACQ > 20% em > 12 anos; ou
Queimaduras de 3° grau com ACQ > 10% no adulto e ACQ >5% nos < 12 anos; ou
Qualquer % ACQ de 3° grau envolvendo mão, pé, face, pescoço ou axila.
Queimaduras de 4° grau; ou
Queimaduras de períneo; ou
Queimaduras por corrente elétrica.

Tabela 6.3

Fisiopatologia

A compreensão da fisiopatologia das queimaduras é importante para a efetividade do tratamento. Além disso, os diferentes mecanismos de injúria revelam configurações e características de lesão diversificadas, cada qual requerendo abordagem e manejo próprios.

A queimadura compromete a integridade funcional da pele, responsável em parte pela homeostase hidroeletrolítica, pelo controle da temperatura interna, flexibilidade e lubrificação da superfície corpórea. Portanto, a magnitude do comprometimento dessas funções depende da extensão e profundidade da queimadura. A agressão térmica provoca no organismo uma resposta local, traduzida por necrose de coagulação tecidual e progressiva trombose dos vasos adjacentes em um período de 12 a 48 horas. **A ferida da queimadura, a princípio, é estéril, porém, o tecido necrótico rapidamente se torna colonizado por bactérias endógenas e exógenas.**

Respostas fisiológicas da lesão por queimadura
Resposta local*
Zona de coagulação: ocorre no ponto de máxima lesão, havendo perda irreversível de tecido em razão da necrose por coagulação dos constituintes proteicos da pele.
Zona de estase (isquemia): circundando a zona de coagulação, essa região é caracterizada pela perfusão sanguínea tecidual diminuída (oligemia), sendo, no entanto, potencialmente regenerável. Porém, fatores como hipotensão prolongada, infecção ou edema podem converter essa zona em uma área desvitalizada e inviável.
Zona de hiperemia: é a região mais afastada do centro da lesão e caracteriza-se por fluxo sanguíneo aumentado. Se as medidas de controle de infecções e reposição volêmica forem precoce e adequadamente instituídas, os tecidos dessa zona, invariavelmente, se recuperarão.
Resposta sistêmica
Alterações cardiovasculares: há aumento da permeabilidade capilar levando à perda de proteínas intravasculares e fluidos intersticiais, ocorre vasoconstrição da circulação esplâncnica e periférica e a contratilidade miocárdica está comprometida. Isso, somado às perdas líquidas no local da ferida, resulta em hipotensão arterial sistêmica e hipoperfusão orgânica.
Alterações respiratórias: mediadores inflamatórios liberados na circulação sistêmica podem causar broncoespasmo e, nas queimaduras graves, pode ocorrer síndrome do desconforto respiratório agudo (SDRA).
Alterações metabólicas: há aumento significativo na taxa metabólica basal que, somado à hipoperfusão na região esplâncnica, gera a necessidade de alimentação enteral precoce e agressiva para reduzir o catabolismo excessivo e manter a integridade da mucosa intestinal.
Alterações imunológicas: uma queda *(down regulation)* não específica da resposta imune ocorre, afetando tanto via mediada por células quanto a via humoral.

Tabela 6.4 * Essas três zonas da área queimada são tridimensionais e a perda de tecidos na zona de estase levará a uma expansão lateral e em profundidade da lesão.

Hipermetabolismo

Começando no quinto ou sexto dia há um aumento gradual na taxa metabólica, de um normal de 35 a 40 cal/m²/h (25 cal/kg/dia) para o dobro deste valor em cerca de dez dias. O aumento na taxa metabólica, após queimaduras, é muitíssimo maior que o visto após qualquer outra lesão grave, inclusive sepse. A magnitude do aumento é relacionada ao tamanho da queimadura. **O estado hipermetabólico é caracterizado por consumo aumentado de oxigênio, produção de calor, temperatura corporal e catabolismos proteicos, também aumentados. A temperatura corporal aumenta do normal para 38 º a 38,5 ºC em razão de um reajuste do centro termorregulador hipotalâmico, resultante do ambiente hormonal alterado.**

Aumentos acentuados e sustentados nas catecolaminas circulatórias levam ao hipermetabolismo, e o tratamento com betabloqueadores pode ser protetor. **Aumentos sustentados no glucagon e glicocorticoides resultam em gliconeogênese excessiva e um estado insulinorresistente.** Glicocorticoides aumentados também levam a um estado catabólico grave, especialmente porque os hormônios anabólicos (hormônio do crescimento e testosterona) estão reduzidos depois de uma queimadura.

Causas do hipermetabolismo em queimados

A resposta metabólica ao trauma pode ser descrita em duas fases. A *fase ebb* é caracterizada pela perda de volume plasmático, choque, redução dos níveis plasmáticos de insulina, diminuição do consumo de oxigênio, da temperatura corpórea, do gasto energético basal e do débito cardíaco. **Após a ressuscitação, a *fase ebb* evolui para a *fase flow*.** A transição para a *fase flow* é dominada pelas alterações hormonais. Há um incremento nos hormônios catabólicos, como catecolaminas, glicocorticoides e glucagon, que desempenham importante papel para mediar a resposta metabólica. Essa fase é caracterizada pelo aumento do débito cardíaco e da temperatura corpórea, maior consumo energético, proteólise acelerada e neoglicogênese.

O pico de demanda energética em pacientes queimados está por volta do 10º dia de queimadura e retorna gradativamente ao normal com a reepitelização e enxertia, se não houver episódios de infecção e falência de múltiplos órgãos.

Alguns autores vêm utilizando betabloqueador que reduz a atividade beta-adrenérgica em pacientes gravemente queimados com o intuito de reduzir o gasto energético basal e o catabolismo proteico neles, no entanto, ainda não existe consenso para essa conduta.

Causas de hipermetabolismo	
Perda evaporativa de água	Ansiedade
Aumento das catecolaminas	Distúrbios do sono
Níveis elevados de cortisol	Citocinas e prostaglandinas
Infecção	Terapia nutricional tardia

Tabela 6.5

Imunidade

Após a queimadura, ocorre a rápida ativação das cascatas do ácido aracdônico e da citocina, com a translocação bacteriana e de endotoxina. **Com 24 a 48 horas de trauma, ocorrem as maiores alterações metabólicas, hormonais e celulares e depois de três a quatro dias, o segundo pico de endotoxemia que reinduz às cascatas do ácido aracdônico e inflamatória da citocina.** Apesar das alterações ocorrerem precocemente, não é significativo até alguns dias após o trauma. Com esses processos, ocorre uma série de alterações que determinarão a resposta imunológica do paciente, entre elas, ***deficits* das imunidades celular e humoral, redução da função dos linfócitos T, disfunção dos neutrófilos, diminuição da capacidade bactericida, alteração dos receptores de membrana, diminuição da IgG sérica.** Diversos estudos estão sendo realizados buscando uma terapêutica eficiente e de custo aceitável, a fim de se reduzir as alterações imunológicas, no entanto, até o momento, não há nenhuma viável. Certamente, a mais efetiva permanece sendo a remoção precoce das escaras e a cobertura cutânea definitiva precoce.

Fisiopatologia do choque no queimado

Inicialmente, logo após o trauma térmico, que expõe as fibras colágenas do tecido afetado, ocorrem graves mudanças agudas no tecido queimado, como a ativação de mastócitos, sistemas calicreína e fosfolipase-ácido aracdônico, com liberação de histamina, cininas e prostaglandinas (entre essas a prostaciclina-PGI2), as quais, respectiva e conjuntamente, provocam danos na integridade do endotélio capilar pela separação das junções das células desse endotélio.

Pode-se resumir a fisiopatologia das queimaduras da seguinte maneira: primeiro ocorre aumento da permeabilidade capilar (APC), que leva à fuga maciça do filtrado plasmático para o espaço extravascular nos primeiros instantes do trauma térmico, formando edema intersticial nos tecidos queimados, consequentemente, levando à hipovolemia e, por fim, ao choque do queimado.

O aumento da permeabilidade capilar inicia-se alguns segundos após o trauma e dura, em média, de 18 a 24 horas, voltando ao normal progressivamente. É imediatamente generalizado por todo o organismo, **sendo de maior importância nas queimaduras com SCQ igual ou maior a 25%.** A criança desenvolve falência circulatória, débito cardíaco baixo, oligúria e acidose metabólica.

Kurzer e Russo afirmam que, durante as primeiras 6 a 8 horas do trauma térmico, o extravasamento de líquido para o interstício é mais rápido e dura entre 24 e 36 horas, aumentando, progressivamente, o edema local e pode levar à redução de 50% a 70% do volume plasmático nas primeiras 5 horas em um paciente com 40% ou mais de SCQ.

Grande edema intersticial poderá ser formado e sua gravidade estará relacionada com a extensão e profundidade da lesão e volume infundido na ressuscitação hídrica. **A perda do volume plasmático é diretamente proporcional à extensão das queimaduras.**

O retorno do líquido presente no interstício para o intravascular ocorre à custa da drenagem por linfáticos e capilares venosos, depois de restaurada a permeabilidade capilar. Esse edema intersticial é reabsorvido progressivamente, de modo a desaparecer, quase por completo, no final da primeira semana.

Nas queimaduras pequenas, a formação máxima do edema acontece em 8 a 12 horas da lesão, enquanto, nas queimaduras maiores, ocorre em 12 a 24 horas do trauma térmico. A taxa da progressão do edema depende de uma adequada ressuscitação **(Figura 6.3).**

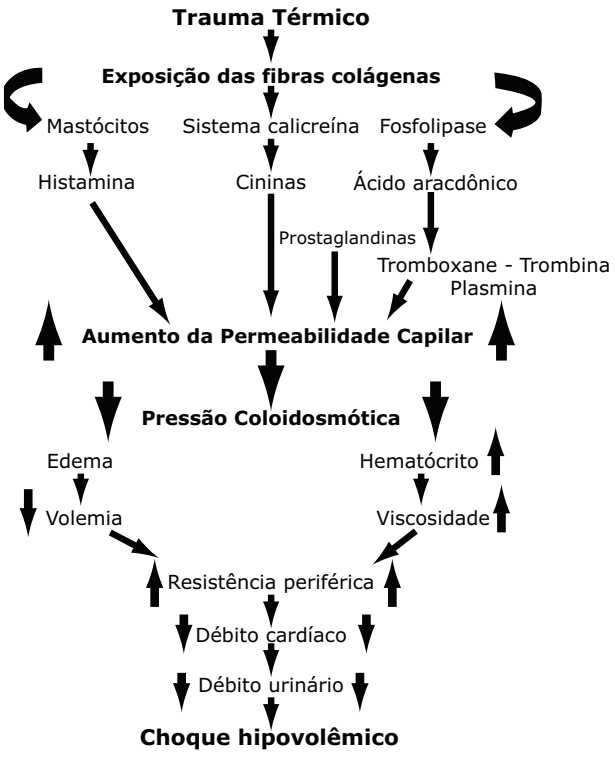

Figura 6.3 Fisiopatologia do choque hipovolêmico.

Tratamento

O paciente queimado sofre muitas alterações fisiológicas e metabólicas dramáticas ao longo da evolução da lesão. Estas alterações são tão acentuadas que o médico pode ter a sensação de tratar um paciente diferente em todos os vários dias, à medida que o processo evolui. **A lesão da queimadura é dividida em quatro fases, cada uma das quais possui muitas características fisiológicas e metabólicas diferentes:** (1) fase de ressuscitação (0 a 36 horas); (2) fase pós-ressuscitação (2 a 6 dias); (3) fase de inflamação e infecção (7 dias até o fechamento da ferida); e (4) fase de reabilitação e remodelação da ferida (da admissão a 1 ano mais tarde).

Indicações de hospitalização

Os critérios para admissão em Centro de Terapia de Queimados são:

- Queimaduras de segundo grau com SCQ superior a 15% em adultos ou 10% em crianças;
- Queimaduras de terceiro grau com mais de 5% de SCQ;
- Queimaduras elétricas;
- Queimaduras que acometem vias aéreas, face e períneo;
- Queimaduras associadas a outras lesões.

Como orientação geral do tratamento, podemos seguir a seguinte rotina:

1. Avaliação geral do paciente;

2. Manutenção de via respiratória adequada;

3. Analgesia e sedação, quando necessário;

4. Hidratação e combate ao choque;

5. Monitorização do débito urinário;

6. Profilaxia do tétano;

7. Profilaxia da úlcera de Curling;

8. Tratamento da ferida;

9. Aporte nutricional;

10. Antibioticoterapia sistêmica, quando indicada;

11. Reabilitação.

Avaliação geral do paciente

Na avaliação inicial do paciente deve ser realizada uma anamnese dirigida para investigar a história do acidente, incluindo o agente etiológico, o tempo de evolução, as patologias prévias, estados alérgicos e uso de medicamentos. As roupas são retiradas e as lesões são analisadas durante o exame físico. Sempre que possível, o paciente deve ser pesado.

Manutenção de via respiratória adequada

A perviedade da via respiratória deve ser garantida logo de início. Deve-se examinar a boca, o nariz e a faringe na busca de fuligem e hiperemia bem como de fratura de mandíbula ou obstrução por muco ou corpos estranhos. A intubação orotraqueal pode ser necessária em queimaduras do trato respiratório superior, sendo mantida até a redução do edema local (cerca de uma semana). A traqueostomia deve ser evitada por sua maior morbidade.

Broncoscopia

Nas queimaduras importantes do segmento cervicofacial, na inalação (ou suspeita de inalação) de produtos de combustão, acidentes ocorridos em ambientes fechados e nos acidentes por incêndio com liberação de fumaça tóxica, a solicitação de uma broncoscopia é imperativa. Presença de irritação, muco excessivo e escurecido e fuligem na árvore traqueobrônquica definem o prognóstico do caso em questão, bem como norteiam a indicação de manter uma intubação endotraqueal por períodos maiores.

Os problemas pulmonares advindos direta e indiretamente das queimaduras são, na atualidade, os maiores responsáveis pela morte prematura de grandes queimados nas UTQ.

Analgesia e sedação

O controle da dor no paciente queimado é um desafio desde o atendimento inicial na sala de emergência até a fase final de reabilitação. Sua intensidade está relacionada com a profundidade e extensão da queimadura. Os cuidados com as feridas e condutas cirúrgicas podem gerar dor equivalente ou ainda maior do que aquela sentida no momento da lesão.

Em termos de tratamento, a dor durante a hospitalização pode ser manejada: no atendimento inicial, pré-curativos ou procedimentos, pré-reabilitação, pós-operatório, na manutenção analgésica, além do controle da ansiedade **(Tabela 6.6)**.

Esquema de tratamento e controle da dor no paciente queimado	
Atendimento inicial	
Morfina	< 16 anos: 0,05 mg/kg/dose + paracetamol 15 mg/kg > 16 anos: 0,07 mg/kg/dose + paracetamol 15 mg/kg; pode-se repetir até 3 vezes.
Pré-curativos ou procedimentos	
1ª escolha	Midazolam 0,3 mg/kg + paracetamol 15 mg/kg.
Se insuficiente	Morfina 0,05 a 0,1 mg/kg.
Pré-reabilitação	
Morfina	0,1 a 0,3 mg/kg.

Esquema de tratamento e controle da dor no paciente queimado (cont.)	
Pós-operatório	
PCA (> 5 anos)	Morfina 10 a 20 mg/kg a cada 4 horas.
Morfina (pode-se repetir até três vezes)	< 16 anos: 0,05 mg/kg/dose.
	> 16 anos: 0,07 mg/kg/dose.
Manutenção analgésica	
Morfina	Metade de toda a quantidade de morfina utilizada a cada 4 horas. Após 24 horas sem dor, reduz-se em 1/8 a quantidade.
Ansiedade	
Lorazepam	**Adulto:** 2 a 6 mg/dia, 2 x/dia.
	Criança: 0,03 mg/kg/dia.

Tabela 6.6 PCA: analgesia controlada pelo paciente.

A avaliação da dor deve ser contínua e de preferência utilizando um método permanente de avaliação (visual e/ou numérico), em razão da grande variabilidade do sintoma interpaciente. É recomendada uma abordagem estruturada de analgesia do paciente queimado, que incorpore tanto medidas farmacológicas quanto terapias alternativas.

Na admissão, com o paciente hipovolêmico, o analgésico opioide pode ser administrado por via endovenosa (EV), em pequenos bolus, sob supervisão e monitoração dos parâmetros clínicos vitais. O uso intramuscular ou subcutâneo, nessa fase, deve ser evitado em virtude da redução do fluxo sanguíneo muscular e dérmico pelo choque, levando, posteriormente, à absorção de grande quantidade da droga, após a fase de ressuscitação, com risco de depressão respiratória, especialmente se doses repetidas tiverem sido usadas e naqueles pacientes que não estarão sob suporte ventilatório.

Se houver a presença de monitoração adequada, em procedimentos muito dolorosos, a "sedação consciente" poderá ser efetuada com o uso de agentes mais potentes como o fentanil e a ketamina, que promovem um nível de sedação maior que mera analgesia.

Escala subjetiva		Escala numérica
0	Sem dor	0-5
1	Dor leve	0-10
2	Dor moderada	0-100
3	Dor severa	

Figura 6.4 Exemplo de avaliação da dor por meio de escala visual, subjetiva e numérica.

Hidratação e combate ao choque

A reanimação hídrica dos pacientes queimados continua a ser objeto de investigação. **A reanimação inicial de escolha é feita com solução de Ringer lactato.** Outras soluções utilizadas em unidades de queimados são a salina hipertônica, soluções proteicas como albumina ou plasma e soluções proteicas estabilizadas por calor, disponíveis comercialmente. Os coloides não proteicos ou polissacarídeos de alto peso molecular, como o dextrano, também são usados. O objetivo das várias outras soluções utilizadas é a manutenção da volemia e da perfusão renal com o mínimo de edema. Como as membranas celulares deixam passar até moléculas grandes nas primeiras 24 horas, após uma queimadura, o líquido de escolha inicial continua a ser o Ringer lactato.

O Ringer lactato deve ser infundido através de duas veias periféricas calibrosas em pele não queimada e não lesada, se isso for de todo possível. Os acessos centrais devem ser evitados, uma vez que tendem a infectar-se. Entretanto, em queimaduras de grande porte, a realização de uma dissecção ou a introdução de um cateter femoral pode tornarem-se muito difíceis uma vez desenvolvido o edema.

A fórmula de Parkland obedece aos seguintes parâmetros: 4 mL de líquidos a serem infundidos (Ringer Lactato isotônico) x peso corporal em kg x superfície corporal queimada em porcentagem até um máximo de 50%. Se as lesões estiverem em uma superfície superior a 50%, esse valor fica fixo nesse número, pois a capacidade de "sequestro" de líquidos, por parte do paciente, não se torna maior com queimaduras acima dos 50%.

A taxa de infusão deve ser calculada pela fórmula:

Peso kg x ASCT/8

Em crianças, utiliza-se a fórmula de Parkland modificada. Substitui-se o fator 4 mL por 3 mL para o cálculo do volume principal e acrescenta-se uma dose de manutenção, com a mesma solução isotônica de Ringer Lactato, na quantidade de 1.000 mL para crianças com até 10 kg de peso corporal. De 10 a 20 kg, soma-se aos 1.000 mL o volume de 50 mL para cada quilograma entre 10 e 20. De 20 a 30 kg, soma-se aos 1.500 mL o volume de 20 mL para cada quilograma entre 20 e 30. Por exemplo, uma criança com 25 kg terá, como dose de manutenção, 1.600 mL de Ringer Lactato isotônico.

A solução hipertônica de Ringer com lactato deve ser reservada para pacientes chocados ou com superfície corporal queimada acima de 40%, independentemente de choque e/ou lesão pulmonar causado pelo trauma. Também nas graves queimaduras do segmento cervicofacial e circulares de membros, a solução hipertônica, devem ser sempre cogitadas. Por se tratar de uma terapêutica pouco usual, recomenda-se a sua utilização e condução sempre por mãos experientes de intensivistas de UTQ.

Pacientes idosos ou com doenças cardíacas prévias podem necessitar de cardiotônicos para melhorar o débito cardíaco e a perfusão renal, durante o período de reposição hídrica.

Esses números correspondem a uma hidratação que tem seu início logo em seguida a queimadura. Se o paciente chega ao hospital algumas horas depois do acidente, o tempo perdido deve ser incluído na contagem. Não começar a contar o tempo (24 horas) a partir do atendimento.

Do total calculado, para as primeiras 24 horas de queimadura, a metade deve ser administrada nas primeiras 8 horas, já que é nesse período que as perdas são mais acentuadas.

Para se calcular a velocidade de infusão hídrica, usa-se a seguinte fórmula:

n° de gotas por minuto =	**volume a ser transfundido (mL)** 3 x n° de horas

Todos esses cálculos servem para iniciar a hidratação e são os responsáveis pela redução das perdas hídricas e reversão do gradiente osmótica, fortemente alterado no paciente queimado agudo.

A sua manutenção é feita por meio do controle clínico do paciente, especialmente, por seu volume urinário horário, que é medido por cateter vesical de demora.

A infusão de coloides, quando indicada, pode ser realizada 24 horas após o acidente. Dá-se preferência à albumina endovenosa (albumina a 10% em 150 mL de SG 5%, EV de 8/8 horas), mantendo o nível sérico maior que 3 g/dL.

No segundo dia, associa-se albumina à reposição, com o intuito de promover a reabsorção do edema, tentando-se estabelecer o nível de 3 g/dL, sendo a hidratação calculada pela avaliação clínica. Como parâmetros importantes para esta avaliação estão a diurese horária, a frequência cardíaca, a pressão venosa central, a pressão encunhada de artéria pulmonar e os exames laboratoriais.

O controle da hidratação é realizado de hora em hora, sendo o parâmetro de mais fácil verificação a diurese. Esta é satisfatória na criança quando de 1 a 2 mL/kg/hora e o balanço hídrico deve tender para o positivo, porém, variando de zero a + 100 mL; no adulto, a diurese deve estar acima de 50 mL/h e acima de 70 ou 100 mL/h no trauma elétrico.

Monitorização da ressuscitação volêmica (débito urinário):
adultos: 0,5 mL/kg/h.
crianças: 1-2 mL/kg/h.
queimadura elétrica: 2 mL/kg/h.

Esquemas de reposição volêmica			
	Cristaloides	**Coloides**	**Glicose a 5%**
Fórmulas com coloide			
Evans	SF a 0,9% 1 mL/kg/%ACQ	1 mL/kg/%ACQ	2.000 mL
Brooke	Ringer lactato 1,5 mL/kg/%ACQ	0,5 mL/kg	2.000 mL
Slater	Ringer lactato 21/24 horas	Plasma fresco 75 mL/kg/24 horas	
Fórmulas com cristaloides			
Parkland	Ringer lactato 4 mL/kg/%ACQ		
Brooke modificada	Ringer lactato 2 mL/kg/%ACQ		
Fórmulas com solução hipertônica			
Solução salina hipertônica (Monafo)	Volume para manter débito urinário de 30 mL/h Solução com 250 mEq Na/L		
Solução hipertônica modificada (Warden)	Ringer lactato + 50 mEq $NaHCO_3$ por 8 horas para manter débito urinário de 30-50 mL/h Ringer lactato para manter débito urinário de 30-50 mL/h, começando 8 horas após a queimadura		

Tabela 6.7

Profilaxia do tétano

Na criança, verificar o esquema de vacinação. Profilaxia realizada com a vacina tríplice (DPT = difteria, pertússis, tétano) com cinco doses (2, 4, 6, 18 meses e entre 4 e 6 anos). Acima de 7 anos é usada a vacina dupla (DT tipo adulto), que deve ser repetida a cada 10 anos.

No adulto, não vacinado, vacinado há mais de 5 anos ou com imunização duvidosa: imunização ativa com anatoxina tetânica (Anatox®, Tetavax®) intramuscular, em três doses, sendo a primeira na ocasião da lesão, a segunda, após 60 dias e a terceira 6 meses, após a segunda dose. No vacinado: se há menos de 1 ano, nenhuma profilaxia; vacinado entre 1 e 5 anos, recebe apenas reforço com anatoxina intramuscular em dose única.

Antibioticoterapia

O uso de antibioticoterapia sistêmica não está indicado na fase inicial do tratamento de queimados. Nos casos de desbridamentos cirúrgicos programados

ou enxertias, pode-se, de acordo com as diretrizes das comissões de infecção hospitalar de cada hospital, prescrever antibioticoterapia profilática ou mesmo terapêutica, dependendo de cada caso específico.

É muito importante basear a escolha do antimicrobiano na flora colonizadora do paciente e no perfil epidemiológico da UTQ.

Os critérios para a indicação de terapia antibiótica sistêmica tem base nos achados clínicos e nas manifestações locais da ferida.

No primeiro caso, taquipneias acima de 40 irpm, íleo funcional, hemorragia digestiva, alteração da curva térmica, oligúria e falência cardiovascular, são dados importantes na decisão de se iniciar o tratamento.

Da mesma forma, escurecimento das lesões, secreção purulenta, formação de abscessos, necrose tecidual, arroxeamento ou edema da pele ao redor das margens da área queimada, aumento da espessura da lesão com aprofundamento da queimadura e rápida separação da escara necrótica são algumas das manifestações que servem como parâmetro para a indicação precisa da droga.

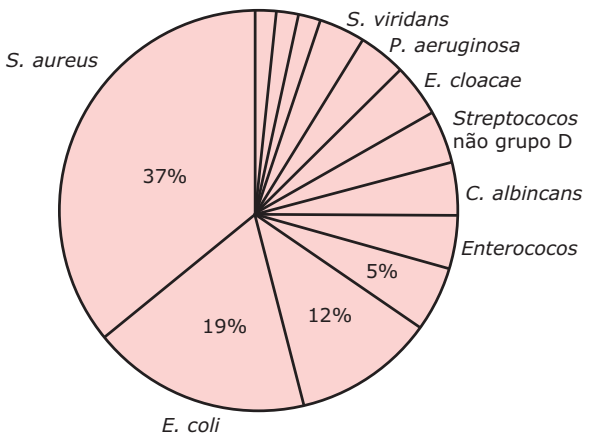

Figura 6.5 Principais agentes etiológicos de sepses pós-queimadura. As infecções correspondem à principal causa de morte nos pacientes queimados.

Organismos mais comuns nas infecções de queimaduras			
	Staphylococcus aureus	**Pseudomonas aeruginosa**	**Candida albicans**
Aspecto da ferida	**Perda da granulação da ferida**	**Necrose de superfície, focos negros**	**Exsudatos mínimos**
Evolução	Início lento, 2-5 dias	Início rápido, 12-36 horas	Início lento, dias
Sistema nervoso central	Desorientação	Alterações modestas	Muitas vezes, sem alteração
Temperatura	Aumento acentuado	Alta ou baixa	Alterações modestas
Leucócitos	Aumento acentuado	Altos ou baixos	Alterações modestas
Hipotensão	Modesta	Frequentemente grave	Alteração mínima
Mortalidade	5%	20%-30%	30%-50%

Tabela 6.8

Quanto à terapia antimicrobiana tópica, dá-se preferência ao creme de sulfadiazina de prata ou, mais recentemente, ao creme de sulfadiazina de prata associado ao nitrato de cério (Dermacerium). Este, pela sua ação imunomoduladora, bloqueando os efeitos imunodepressivos do complexo lipoproteico (LPC) presente na carapaça necrótica do tecido queimado, potencializa a excelente capacidade antimicrobiana e regenerativa da sulfadiazina de prata, tornando-se, atualmente, uma droga de ponta na terapia tópica das queimaduras.

As indicações de antimicrobiano tópico na fase aguda são: 1. lesões de espessura parcial > 20% em adultos e > 10% em crianças; 2. lesões de espessura total; 3. pós-escarotomias; 4. pós-desbridamentos; 5. lesões com sinais de contaminação; e 6. queimadura de orelha externa (condrite).

Antibioticoterapia tópica, seu espectro, características e reações adversas			
Medicamento	**Espectro**	**Características**	**Reações adversas**
Sulfadiazina de prata 1%	Gram + Gram -, porém certa resistência tem sido relatada Fungos	Dor local: + Pouca penetração na escara Uso: 2 x/dia Custo: +	Leucopenia transitória (5% a 15% dos pacientes) e neutropenia Cristalúria e síndrome nefrótica (raro) Metemoglobina (raro) Reação maculopapular cutânea (5%)
Sulfadiazina de prata com nitrato de cério	Gram + Gram -, porém certa resistência tem sido relatada Fungos	Dor local: + Pouca penetração na escara Uso: 2 x/dia Custo: +	Leucopenia Meta-hemoglobinemia

Antibioticoterapia tópica, seu espectro, características e reações adversas (cont.)			
Medicamento	**Espectro**	**Características**	**Reações adversas**
Nitrato de prata a 0,5%	Gram +, bacteriostático Gram-, bacteriostático	Dor local: + Pouca penetração na escara Uso: a cada 2 h Custo: + Tinge de marrom ou preto ao contato	Alteração do balanço eletrolítico Metemoglobina Citotoxicidade acima de concentrações de 5% Hiponatremia Hipocalemia

Tabela 6.9 Atenção!

Profilaxia da úlcera de Curling

A úlcera de Curling é uma das mais significantes complicações de um paciente queimado. Consiste na ocorrência súbita de sangramento gastrointestinal em razão de ulcerações múltiplas da mucosa gástrica. Sua prevenção é feita com bloqueadores HZ tipo ranitidina, na dose de 50 mg de 8/8 h, ou Omeprazol, 40 mg IV por dia.

Tratamento da ferida

O local deve ser lavado com água e solução degermante (clorexidine 2%), raspando-se os pelos adjacentes e cuidando-se em desbridar todo o tecido necrótico existente, inclusive as flictenas rotas. As flictenas íntegras serão mantidas ou não, dependendo do caso. Pode haver necessidade de anestesia geral para este procedimento.

Escarotomia

Queimadura de espessura total circular em tórax, que dificulta sua expansão, e de região cervical, que restringe a respiração do paciente, necessita da realização de incisões em toda a extensão e profundidade das lesões de espessura total até o aparecimento de tecido viável, no plano longitudinal do tórax na linha axilar anterior; e no tórax, podendo associar no plano transversal, ao nível da junção entre o término das costelas e o abdome, até a completa liberação das restrições. Realizar fasciotomia, quando necessário, ou incisões paralelas as iniciais se a liberação não foi completa.

Queimadura de espessura total circular em membros, superiores e inferiores, mãos, pés ou dedos necessitam da realização de escarotomia longitudinal ao longo do eixo do membro na face medial e na lateral, nos dedos da mão também medial e lateral, preservando a face ulnar do primeiro e quinto, a face radial do segundo; no dorso da mão, quando se suspeita de edema da musculatura interóssea, devem-se fazer incisões entre os metacarpos para liberação, evitando, sempre que possível, o trajeto dos vasos e nervos, devendo o membro ser mantido em elevação para minimizar o edema e sendo reavaliado com frequência.

Não é necessário usar anestesia nos casos de queimadura de 3º grau, porque todas as terminações nervosas estão lesadas e não deve existir dor na necrose. Entretanto, é conveniente utilizar a eletrocoagulação dos vasos para reduzir o sangramento e manter curativo absorvente. Deve-se monitorizar e ampliar as incisões relaxadoras, quando necessário, e iniciar antibioticoterapia tópica e sistêmica.

Cateter vesical de demora

Um dos mais importantes parâmetros da eficácia da hidratação do grande queimado é a medida do fluxo urinário horário. Deve-se atentar para a importância técnica do cateterismo, dando a ele importância cirúrgica, reduzindo o risco de contaminações grosseiras. Em pacientes do sexo masculino, menos graves, ou com mais de cinco dias de cateter de demora, pode-se utilizar coletor externo de urina. Nunca descartar a possibilidade de entupimentos ou dobras no cateter, caso o débito urinário, apesar de um bom programa de hidratação, não a esteja contento.

Aporte nutricional

O dispêndio de energia dos queimados é proporcional à extensão das lesões, atingindo o dobro da taxa metabólica normal de repouso em pacientes com mais de 50% de superfície corporal queimada. O rigoroso acompanhamento ponderal do paciente é fundamental para sua avaliação nutricional. Outros dados como a antropometria branquial, excreção de 24 horas de creatinina, proteínas séricas e testes cutâneos para energia têm utilidade limitada como indicadores nutricionais. Assim, o suporte nutricional desses pacientes é instituído quase sempre com base na gravidade das lesões.

Diversas fórmulas têm sido propostas para a estimativa da demanda energética do grande queimado. Uma delas, para o paciente adulto, é a **fómula de Curruri**, baseada na área de superfície corporal queimada (SCQ):

Demanda energética = 25 cal/kg + 40 cal % SCQ

Para crianças com mais de 1 ano a fórmula correspondente é:

Demanda energética = 60 cal/kg + 35 cal % SCQ

Glicídios – o fornecimento adequado de carboidratos é primordial, já que uma boa oferta de glicose representará importante economia de proteínas para o paciente queimado. Em funções das limitações da oxidação glicídica, ele deverá receber até 5 mg/kg/minuto de glicose ou até 500 g/dia no adulto de 70 kg. O restante das calorias não proteicas deverá ser proporcionado sob a forma de gordura.

Na verdade, o excesso de glicose é transformado em gordura, com utilização de ATP e produção de CO_2, o que pode agravar as condições respiratórias de pacientes portadores de edema pulmonar, pneumonite ou insuficiência respiratória aguda.

Dietas ricas em carboidrato, comparadas àquelas com alto teor lipídico, podem promover um melhor balanço proteico na musculatura esquelética, entretanto, também estão associadas à importante elevação da glicemia, o que é deletério em pacientes críticos.

Estudos comprovaram que a hiperglicemia ou mau controle glicêmico, nesses pacientes, se relaciona diretamente com aumento de complicações como bacteremia, alteração do processo cicatricial da pele e da eficácia dos enxertos, além de aumento da morbimortalidade. Portanto, é recomendada monitoração rigorosa da glicemia, bem como a terapia insulínica intensiva, objetivando manter os níveis glicêmicos do paciente o mais próximo do normal.

Proteínas – a quantidade ideal de proteína a ser administrada ao paciente queimado ainda não foi definitivamente estabelecida. Alguns autores sugerem até 3 g/kg/dia de proteínas. Davies e Liljedahl propuseram a seguinte fórmula para a administração proteica em adultos: 1 g/kg + 3 g/% SCQ.

A fórmula para crianças é: 3 g/kg + 1 g/% SCQ.

Pacientes portadores de comprometimento hepático ou renal deverão receber quantidades menores de proteína (1,4 g/kg/dia).

Micronutrientes – os preparos multivitamínicos são largamente utilizados no paciente queimado. Doses suplementares das vitaminas C e A, de ácido fólico e tiamina são igualmente administradas. Ácido ascórbico, com importante papel na síntese do colágeno, e o zinco, importante na cicatrização das feridas, devem ser suplementados.

Pacientes com nutrição parenteral deverão receber doses padronizadas de oligoelementos. A administração de cálcio, fósforo e magnésio dependerá das respectivas dosagens séricas. Outros elementos são oferecidos na seguinte dosagem:

a) ferro, 10 a 15 mg/semana;

b) zinco, 2 a 5 mg/dia;

c) vitamina K, 10 mg/semana;

d) vitamina C, 250 mg a 1 g/dia.

Nutrição enteral – está geralmente indicada nos pacientes com ≥ de 30% da SCQ, sendo administrada através de sonda alimentar. Inúmeras fórmulas comerciais, ricas em proteínas, encontram-se disponíveis. Pode ser necessária a complementação com oligoelementos. A via oral, mesmo que utilizada parcialmente, deve ser encorajada sempre que possível, com suplementação enteral durante as horas de sono.

Nutrição parenteral – está indicada em pacientes com distúrbios gastrointestinais, como íleo paralítico prolongado, procedimentos cirúrgicos múltiplos e planejados, pancreatite ou doença intrínseca do intestino delgado.

A nutrição parenteral periférica tem seu emprego limitado no paciente gravemente queimado, podendo não fornecer a quantidade de calorias/dia necessária, uma vez que nessas condições as necessidades diárias podem ultrapassar as 3.000 calorias.

Quando se prescreve a nutrição parenteral total central, as concentrações de aminoácidos, glicídios e oligoelementos são as mencionadas anteriormente. Inicia-se a infusão com 40 mL/hora; ela é aumentada progressivamente, de acordo com a tolerância à sobrecarga de glicose. O risco de contaminação do cateter de infusão aumenta no paciente queimado, e os cuidados para se evitar a infecção devem ser redobrados. Alguns autores recomendam a troca do cateter, por um fio-guia, a cada três ou quatro dias.

Um aumento na atividade anabólico é capaz de reduzir a resposta catabólica à queimadura, preservando, desse modo, a massa magra corporal, o que **melhora todos os aspectos da cura da ferida. Glutamina, um aminoácido condicionalmente essencial, está invariavelmente em deficiência depois de uma queimadura,** por causa da utilização aumentada e aporte diminuído. **A suplementação de glutamina nas grandes queimaduras, a uma dose de 0,4 g/kg peso corporal, melhora a cura da ferida e reduz infecções e mortalidade.** As concentrações endógenas dos anabolizantes do hormônio do crescimento humano e testosterona estão diminuídas depois de cirurgia de queimadura e frequentemente, se desenvolve resistência à insulina. Estas alterações intrínsecas são todas deletérias para a cura da ferida.

O hormônio do crescimento humano, suplementar, reduz, significativamente, a taxa de perda de músculo e aumenta a cicatrização da ferida. Similarmente, a infusão de insulina com glicose nos pacientes queimados diminui a perda de massa magra e melhora o desfecho.

O único esteroide anabólico aprovado pela FDA – Food and Drug Administration para tratar perda de peso e catabolismo é a **oxandrolona,** que é dada oralmente (10 mg, duas vezes ao dia), excretada pelo rim e não tem nenhum efeito sobre o metabolismo, a não ser síntese de proteína.

A oxandrolona atua sobre os receptores androgênicos na massa magra, especialmente sobre os fibroblastos da pele. Diversos estudos demonstraram sua capacidade de preservar a massa magra, após a queimadura e, dessa maneira, melhorar a cura local. Além disso, vários estudos recentes demonstraram propriedades diretas de curar a queimadura.

Complicações tardias

A cicatriz da queimadura que evolui com contratura e consequente perda da função, na maioria das vezes, resultado de infecção das feridas e imobilidade articular, permanecem como a mais frustrante complicação tardia da queimadura.

As unidades de tratamento de queimados dispõem, cada vez mais, de equipes multidisciplinares compostas por cirurgiões, clínicos, pediatras, ortopedistas, fisiatras, terapeutas ocupacionais e corpo de enfermagem especializado, a fim de prestar atendimento integral ao paciente gravemente queimado.

Muitas lesões decorrentes de fibrose intensa ou de processo anormal de cicatrização, por exemplo, a formação de queloides escapa ao controle mais rigoroso e também necessitarão de algum tipo de tratamento especializado posterior.

Várias técnicas têm sido usadas para diminuir a contratura e a escolha da técnica mais adequada vai depender da localização e avaliação do comprometimento da pele adjacente. Tais técnicas incluem o uso de expansores, retalhos locais e distantes, plásticas (Z, W, Y-Z etc.) e enxertos.

A medicina física também tem relevante papel a desempenhar junto a esses pacientes, por meio de medidas profiláticas fundamentais. As mais importantes são o posicionamento adequado dos segmentos corporais atingidos, por aparelho de sustentação e tração transesquelética e a manutenção permanente da mobilidade articular, pelos processos habituais de fisioterapia.

Pode sobrevir, ainda, quadro de colite pseudomembranosa pelo uso de antibióticos; colecistite aguda alitiásica naqueles pacientes cronicamente graves, desidratados, septicêmicos e usando nutrição parenteral; endocardite bacteriana proveniente de flebite supurativa que se deve aos longos períodos com veias profundas canulizadas e **a úlcera de Marjolin, que surge em cicatrizes de queimaduras e merece um maior comentário**.

O carcinoma de cicatriz de queimadura é uma neoplasia rara. Em 1828, Marjolin, publicou a descrição clássica de úlceras crônicas originadas sobre tecido cicatricial. Entretanto, foi Da Costa, em 1903, que propôs o termo úlcera de Marjolin para descrever a degeneração maligna de cicatrizes, especialmente das queimaduras. **Atualmente, úlcera de Marjolin é sinônimo de carcinoma de cicatriz de queimadura.**

A maioria dessas lesões é carcinoma de célula escamosa (75% a 96%) que ao exame histológico revela-se como um **tipo bem diferenciado** com poucas figuras de mitose; segue-se o carcinoma de células basais (1% a 25%) e o melanoma e o sarcoma (raros). Duas variantes são descritas: uma forma aguda, na qual o câncer ocorre por volta de um ano, após a lesão que ocasionou a cicatriz, e uma forma crônica, na qual o desenvolvimento da neoplasia se dá com uma média de 36 anos (variando de 1 a 75 anos) da lesão inicial.

O carcinoma da cicatriz da queimadura não tem sua patogênese conhecida. É visto em adultos, **sem preferência de idade ou raça**. A média de idade dos pacientes é em torno da quinta década, variando entre 18 a 84 anos, com uma preferência para **o sexo masculino em uma proporção de 3:1**. Ao contrário dos cânceres de pele espontâneos que ocorrem em 90% na cabeça e no pescoço, **os carcinomas de queimaduras são tipicamente lesões de extremidades**.

O tratamento de escolha é a excisão local com margem de 2 cm, acompanhada de enxerto. A amputação é reservada para lesões envolvendo articulações, com invasão óssea e com invasão local extensa. Rádio e quimioterapia não causam benefícios. Esvaziamento linfonodal regional é controverso é recomendado apenas quando há lesão palpável ou quando o exame histológico da lesão primária revela tratar-se de neoplasia de alto grau.

Tem-se, então, que a conduta aceita, atualmente, é que **toda lesão ulcerada em uma cicatriz de queimadura deve ser examinada por biópsia. Caso não haja evidência histológica de malignidade, procede-se à excisão da área ulcerada com uma margem de segurança de 2 cm.**

O fator prognóstico mais importante do carcinoma da cicatriz da queimadura é metástase para linfonodos regionais, a qual ocorre em uma incidência média de 35%, podendo chegar a 50%, quando a lesão é de membro inferior.

Reabilitação

As queimaduras de 2° grau que, eventualmente, dependendo da extensão e de suas características, podem ser clinicamente graves, na maioria dos casos evoluem para epitelização sem maiores sequelas funcionais ou estéticas.

As queimaduras de 3º grau, no entanto, demandam hospitalização por longos períodos e tratamento cirúrgico. Deixam sempre sequelas estéticas e, em muitos casos, funcionais. O acompanhamento fisioterápico contínuo, estimulando a mobilização precoce e a manutenção de posição adequada durante o repouso, previne as perdas de movimento e de massa muscular.

O apoio psicológico é outro aspecto de extrema importância, pois o paciente encontra-se subitamente envolvido por uma patologia que é dolorosa, assustadora, potencialmente letal e determinante de sequelas funcionais e estéticas.

Inalação de fumaça

Na presença de inalação de ar, vapor e gases superaquecidos, fumaça e/ou aspiração de líquidos superaquecidos, pode ocorrer lesão das vias respiratória superior e inferior. Esse tipo de lesão cursa com edema das vias aéreas superiores, causado pela lesão térmica direta, seguida por broncoespasmo e obstrução das vias aéreas inferiores. Esta pode ser causada pela presença de debris e perda do mecanismo ciliar, levando a um aumento do espaço morto e *shunting* intrapulmonar, redução das complacências pulmonar e torácica, edema alveolar, traqueobronquite e maior predisposição para infecção por pneumonia.

O diagnóstico é realizado clinicamente, baseando-se nos seguintes dados:

- história de queimadura em ambiente fechado;
- queimaduras faciais;
- vibrissas nasais queimadas;
- resença de debris carbonáceos no escarro, boca ou faringe;
- edema nas vias aéreas superiores;
- dificuldade respiratória.

Apesar da alta incidência de falso-positivo, estes sinais sempre devem ser avaliados, evitando o risco de subestimar a lesão. O diagnóstico pode ser confirmado pela broncoscopia.

A lesão inalatória ocorre em razão de três fatores, isolados ou em associação:

intoxicação por monóxido de carbono (CO): a afinidade da hemoglobina ao CO é 200 a 250 vezes maior que ao O_2. Os sinais clínicos da intoxicação, muitas vezes, passam despercebidos, uma vez que os pacientes podem apresentar-se seriamente hipóxicos sem cianose, apenas com palidez cutânea e labial. Embora o teor de O_2 no sangue esteja reduzido, a PaO_2 não é afetada e tais pacientes não se apresentam taquipneicos. Esses pacientes devem ser tratados com oxigenioterapia (O_2 a 100%) e, naqueles com **nível de carboxiemoglobina > 25%, pode ser instituída oxigenioterapia hiperbárica o mais precocemente possível;**

lesão direta do calor: é rara e costuma ficar confinada à face, orofaringe e às vias aéreas superiores, em razão da capacidade de troca de calor das vias respiratórias. Normalmente, são sérias quando ocorrem e a obstrução pode evoluir muito rapidamente com edema, em qualquer momento da reposição volêmica. A lesão acima da glote pode ser térmica ou química, enquanto, aquela abaixo da glote é normalmente química;

lesão química: ocorre edema progressivo determinando obstrução das vias aéreas inferiores por edema da mucosa, perda do mecanismo de depuração ciliar, microatelectasias difusas por perda de surfactante e mudanças na permeabilidade capilar, resultando em edema pulmonar. A perda do mecanismo de depuração ciliar e a redução da função imunitária pulmonar facilitam o crescimento bacteriano e a pneumonia.

Intoxicação por monóxido de carbono		
Nível de carboxiemoglobina	**Gravidade**	**Sintomas**
< 20%	Leve	Cefaleia, leve dispneia, alterações visuais, confusão mental.
20%-40%	Moderada	Irritabilidade, perda do juízo crítico, visão obscura, náuseas, fatigabilidade fácil.
40%-60%	Grave	Alucinações, confusão mental, ataxia, colapso, coma.
> 60%	Fatal	

Tratamento tradicional da intoxicação por monóxido de carbono (CO)	
Condição clínica do paciente	**Tratamento**
Vítimas de incêndio.	O_2 a 100%
Perda da consciência, cianose, dificuldade de manter a ventilação.	Intubação orotraqueal e O_2 a 100%.
Carboxi-hemoglobina > 25% ou cefaleia, fraqueza, vertigem, visão turva, náusea, vômito, síncope, aumento da frequência respiratória, coma e convulsão.	Oxigenioterapia hiperbárica, 3 atm, repetir se os sintomas não desaparecerem.
Observação: a meia-vida da carboxihemoglobina é de 250 minutos em ar ambiente, 40 a 60 minutos em uma pessoa respirando oxigênio a 100%.	

Tabela 6.10

Condutas na lesão inalatória

Soluções coloides na reposição de fluidos não têm sido correlacionadas a uma melhor recuperação pós-inalação. A profilaxia antimicrobiana é injustificada, sendo o diagnóstico precoce e o tratamento da bronquite e da broncopneumonia bacteriana, verdadeiramente, importantes. **Os corticoides** indicados somente nos quadros de broncoespasmo grave para redução do edema de mucosa e aumento da secreção de **surfactante**, mas seu **uso** é **controverso**!

Via aérea artificial e ventilação mecânica

A manutenção da via aérea é crítica. A presença de edema superior, gerando desconforto respiratório, indica a necessidade de intubação traqueal, pois o edema, geralmente, é progressivo, aumentando muito em 8 a 12 horas. **Os critérios para intubação traqueal e ventilação são estes:**

- PaO_2 < 60 mmHg;
- $PaCO_2$ > 50 mmHg;
- PaO_2/FiO_2 < 300 mmHg;
- sinais de desconforto respiratório;
- edema grave de vias aéreas superiores.

O objetivo do suporte ventilatório é promover adequada troca gasosa, com atenção à possibilidade de lesão pulmonar associada à ventilação mecânica e o comprometimento hemodinâmico decorrente do aumento das pressões intratorácicas. No manejo respiratório do paciente com consequente lesão pulmonar, os parâmetros do ventilador mecânico devem seguir as recomendações de tratamento do tipo de comprometimento ocorrido.

A síndrome da angústia respiratória aguda (SARA) ou síndrome do desconforto respiratório agudo (SDRA) é conceituada como uma síndrome de insuficiência respiratória de instalação aguda, caracterizada por infiltrado pulmonar bilateral à radiografia de tórax, compatível com edema pulmonar, e por hipoxemia grave, **definida como relação PaO_2/FiO_2 200, com POAP 18 mmHg ou ausência de sinais clínicos ou ecocardiográficos de sobrecarga atrial esquerda, além da presença de um fator de risco para dano pulmonar, no caso, a lesão por inalação no paciente queimado.**

A lesão pulmonar aguda (LPA), cujo conceito é idêntico ao da SDRA, difere pelo grau menos acentuado de hipoxemia presente (PaO_2/FiO_2 300), e tem por objetivo identificar os pacientes mais precocemente durante a evolução de seu quadro clínico, e tomada de decisões.

Lesões elétricas e raios

As lesões decorrentes de choque elétrico são resultantes da ação direta da corrente elétrica e da conversão da energia elétrica em energia térmica, durante sua passagem pelo corpo, podendo deixar, ainda, ponto de entrada e saída. Vários fatores determinam a gravidade do choque, como a magnitude da energia, resistência à corrente, tipo, duração do contato e o trajeto da corrente.

Os efeitos do choque elétrico são proporcionais à voltagem. **Correntes elétricas superiores a 1.000 volts são classificadas como de alta voltagem**, enquanto aquelas inferiores a esse valor são de baixa voltagem que, em alguns casos, também podem ser fatais. A energia elétrica das casas e ambientes de trabalho tipicamente varia de 110 a 230 volts; já as linhas de alta tensão podem apresentar mais de 100.000 volts.

Flash burn é o nome dado a queimaduras resultantes da produção de calor, após explosão de rede elétrica ou exposição a arco voltaico de alta tensão.

Comparado ao choque elétrico, o raio possui uma magnitude muito maior (até 10 milhões de volts), porém, em virtude de sua ação instantânea, a energia liberada por um raio no organismo pode ser menor que a de um choque elétrico de alta voltagem.

O osso é o tecido mais resistente à passagem da corrente elétrica, seguido do tecido adiposo, tendão, pele, músculo, vasos sanguíneos e nervos.

O contato de uma pessoa com corrente alternada (das casas e locais de trabalho) causa contrações musculares mantidas, levando a um aumento no tempo de contato com a corrente, enquanto a corrente contínua (raios) provoca uma única e forte contração muscular, permitindo que a vítima se afaste da corrente.

Correntes que passam pelo tórax têm maior probabilidade de provocar parada cardiorrespiratória (PCR). Estudos clínicos demonstraram que a morte por fibrilação ventricular (FV) é mais frequente por trajeto horizontal da corrente (mão H mão) do que pelo vertical (cabeça – pé).

As vítimas de acidentes com raios podem ser atingidas por três formas de contato:

- por contato direto (tipo mais grave);
- por contato por meio de outro objeto (tipo mais comum); e
- por contato por meio do solo.

Comparação entre raio e choque elétrico		
	Raio	**Choque elétrico**
Ocorrência	Fora de casa	Ocupacional, dentro de casa.
Corrente	Contínua	Alternada
Voltagem	Alta	Baixa
Duração da descarga	Curta	Prolongada
Fenômeno *flash over*	Sim	Não
Parada cardíaca	Assistolia	Fibrilação ventricular.

Tabela 6.11

Efeitos da corrente elétrica	
Intensidade da corrente	**Efeito**
1 a 5 mA	Sensação de formigamento.
5 a 10 mA	Sensação dolorosa.
10 a 20 mA	Caso o contato seja na mão, induz contração muscular tetânica e impede a liberação voluntária da mão da fonte de corrente.
30 a 50 mA	Parada respiratória secundária à tetania diafragmática e torácica.
30 a 90 mA	Parada respiratória, caso a corrente siga um trajeto através da medula.
50 a 100 mA	Fibrilação ventricular.
2 a 5 A	Queimaduras cutâneas.
5 a 10 A	Assistolia.

Tabela 6.12

Nos pacientes vítimas de choque elétrico uma série de sinais e sintomas podem ser observados, de acordo com o exposto na **Tabela 6.13**.

Complicações associadas ao choque elétrico	
Tipo de comprometimento	**Complicações**
Cardiovascular	Morte súbita (fibrilação ventricular, assistolia), dor torácica, arritmias, anormalidades do segmento STT, bloqueio de ramo, lesão miocárdica, disfunção ventricular, infarto do miocárdio (raro), hipotensão (secundária à depleção volumétrica), hipertensão (secundária à liberação de catecolaminas endógenas).
Neurológico	Alteração do nível de consciência, confusão, agitação, amnésia, coma, convulsões, edema cerebral, encefalopatia hipóxica, cefaleia, afasia, quadriplegia, paraplegia, fraqueza motora focal, disfunção medular (pode ser tardia), neuropatia periférica, disfunção cognitiva, insônia, labilidade emocional.
Cutânea	Lesões de contato eletrotérmicas, queimaduras em arco sem contato e queimadura em *flash*, queimaduras térmicas secundárias (ignição de vestuário, aquecimento de objetos metálicos como anéis ou fivelas de cintos).

Complicações associadas ao choque elétrico (cont.)	
Vascular	Trombose vascular, necrose de coagulação, hemólise intravascular, ruptura vascular tardia, síndrome compartimental.
Pulmonar	Parada respiratória, pneumonia de aspiração, edema pulmonar, contusão pulmonar (rara).
Renal/metabólico	Insuficiência renal aguda (secundária ao depósito de pigmento heme e a hipovolemia), mioglobinúuia, acidose metabólica (láctica), hipopotassemia, hipocalcemia, hiperglicemia.
Tipo de comprometimento	Complicações
Gastrointestinal	Íleo paralítico ("eletroíleo"), perfuração intestinal, hemorragia esofágica intramural, necrose hepática, necrose pancreática, úlceras de estresse (úlceras de Curling), hemorragia GI, disfunção das vias GI.
Muscular	Mionecrose, síndrome compartimentai; miosite por Clostrídio, fibrose muscular.
Esquelético	Fraturas de compressão vertebral, fraturas de ossos longos, luxações no ombro (anterior e posterior), fraturas escapulares, necrose asséptica, queimaduras periósteas, destruição da matriz óssea, osteomielite.
Infeccioso	Sepse, infecção local da ferida, mionecrose por clostrídio, celulite, pneumonia, osteomielite.
Oftalmológico	Queimaduras da córnea, formação tardia de cataratas, hemorragias ou trombose intraoculares, uveíte, descolamento de retina, fratura orbitária.
Auditivo	Perda auditiva, zumbido, perfuração da membrana timpânica (rara).
Queimaduras orais	Hemorragia tardia da artéria labial, fibrose e deformidade facial, desenvolvimento tardio da fala, crescimento hipoplásico da mandíbula, desenvolvimento inadequado da dentição.
Fetal	Aborto espontâneo, morte fetal, oligoidrâmnio, retardo do crescimento infrauterino, hiperbilirrubinemia.

Tabela 6.13 Atenção!

Indicações para internação
Exposição a correntes de alta tensão (> 1.000 V). Exposição a correntes de baixa tensão (< 1.000 V) e algum dos seguintes: Qualquer suspeita de fluxo de corrente condutivo, especialmente os que envolvem correntes através do tórax, do tronco ou da cabeça; Quaisquer sintomas sugestivos de comprometimento sistêmico ou cardiovascular (por exemplo, dor torácica, palpitações), gastrointestinal (por exemplo, dor abdominal, vômitos), neurológico (por exemplo, cefaleia, perda de consciência, confusão, fraqueza, parestesias) ou do sistema respiratório (por exemplo, dispneia);

Indicações para internação (cont.)
Lesões elétricas que envolvam uma extremidade ou um dedo com suspeita ou possibilidade de comprometimento neurovascular; Queimaduras eletrotérmicas com evidência ou suspeita de comprometimento de tecido subcutâneo; Achados anormais ao exame físico; Achados anormais aos exames laboratoriais ou ao EAS; Achados anormais no eletrocardiograma; Arritmia documentada ou suspeita; História de doença cardíaca, renal ou de outros problemas clínicos subjacentes; Lesões elétricas associadas a suspeita de sabotagem, maus-tratos ou intuitos suicidas; Lesões associadas que impliquem a necessidade de internação;

Tabela 6.14

Nos pacientes atingidos por raio, várias complicações podem ocorrer, e estão relacionadas na **Tabela 6.15**.

Complicações associadas aos raios	
Tipo de comprometimento	**Complicações**
Cardiovascular	Morte súbita (assistolia, fibrilação ventricular), arritmias (extrassístoles ventriculares, taquicardia ventricular, arritmias atriais), anormalidades do segmento ST, necrose cardíaca, infarto do miocárdio, disfunção cardíaca, derrame pericárdico, hipertensão.
Pulmonar	Parada respiratória, edema pulmonar, contusão pulmonar, hemorragia pulmonar.
Neurológico (agudo)	Confusão, amnésia, perda da consciência, convulsões, hemorragia intracraniana (epidural, subdural, intraventricular), paralisia do centro respiratório, edema cerebral, infarto ou hemorragias cerebrais, paralisia das extremidades, parestesias, descoordenação, ataxia, hemiplegia, afasia, perda visual.
Neurológico (em longo prazo)	Paraplegia, hemiplegia, paresia, parestesias, neuralgia, dificuldades de equilíbrio, insônia, ataques de pânico, afasia, sintomas de distúrbio de estresse pós-traumático, dificuldades de função motora fina, disfunção cognitiva, cefaleias, depressão, distúrbios do humor, labilidade emocional, fobias de tempestades.
Cutâneo	Queimaduras lineares, queimaduras puntiformes, queimaduras arborescentes em formato de pena (marcações ceraunográficas, figuras de Lichtenberg), queimaduras de espessura total, queimaduras térmicas.
Extremidades	Pontilhados, espasmo vasomotor intenso, ceraunoparalisia (espasmo vascular grave, paralisia motora, perda sensitiva).
Oftalmológico	Cataratas, lesões da córnea, hifema, uveíte, iridociclite, hemorragia do vítreo, diplopia, coriorretinite, descolamento da retina, degeneração macular, atrofia óptica, distúrbios autônomos oculares.

Complicações associadas aos raios (cont.)	
Auditivo	Ruptura da membrana timpânica, otorreia de líquido cefalorraquidiano, hemotímpano, surdez temporária ou crônica.
Renal	Mioglobinúria, hemoglobinúria, insuficiência real (rara).
Diversos	Traumatismo contuso secundário (cabeça, coluna, tórax, abdome, extremidades), síndrome muscular compartimental, coagulação intravascular disseminada.

Tabela 6.15 Atenção!

Comparação entre lesões causadas pelos raios e lesões elétricas de alta voltagem.		
Fator	**Raio**	**Alta voltagem**
Duração da exposição à corrente	Instantânea	Pode ser prolongada
Nível de energia		
Voltagem	3.000 a 30.000.000 V	1.000 a 70.000 V
Amperagem	50.000 A	10 a 10.000 A
Características da corrente	Unidirecional (direto)	Alternada
Trajeto da corrente	Em descarga disruptiva	Horizontal (mão a mão) Vertical (mão a pé)
Características da queimadura	Superficial, pequena	Profunda, destruição dos tecidos subjacentes
Ritmo inicial em parada cardíaca Comprometimento renal	Assistolia mais comum Mioglobinúria ou hemoglobinúria raras	Fibrilação ventricular mais comum Mioglobinúria e insuficiência renal comuns
Fasciotomia e amputação	Raramente necessárias	Relativamente comuns e extensas
Lesões contusas	Efeito explosivo com "onda de choque"	Quedas, sendo projetado da fonte da corrente

Tabela 6.16

Queimaduras químicas

Causadas mais frequentemente por ácidos ou álcalis em acidentes de trabalho, originam lesão progressiva até o agente ser totalmente removido, preferencialmente por água em abundância; devem ser consideradas profundas até prova em contrário.

Agentes de origem álcali são mais agressivos que os ácidos por sua ação na membrana celular, que facilita sua penetração, aprofundando a lesão. A região atingida deve ser abundantemente lavada com água corrente. **Nunca lavá-la em água parada ou utilizar outras substâncias químicas para neutralização daquela produtora das lesões.** Essa neutralização pode-se fazer por reações químicas que provocam mais lesões que as originais.

Se o agente etiológico foi o fósforo, deve-se tomar o cuidado de retirar todas as partículas com uma pinça antes de fazer a lavagem do local.

Lesões por Piche: este produto é aquecido acima de 300 °F (148 °C) e comumente causa queimadura profunda. Inicialmente, o piche deve ser resfriado com irrigação de água de torneira para limitar a progressão da lesão e, mais tarde, removido por solventes lipofílicos.

Após a irrigação inicial, são tratadas por cirurgia indicada pela profundidade, a qual é frequentemente subestimada no exame inicial.

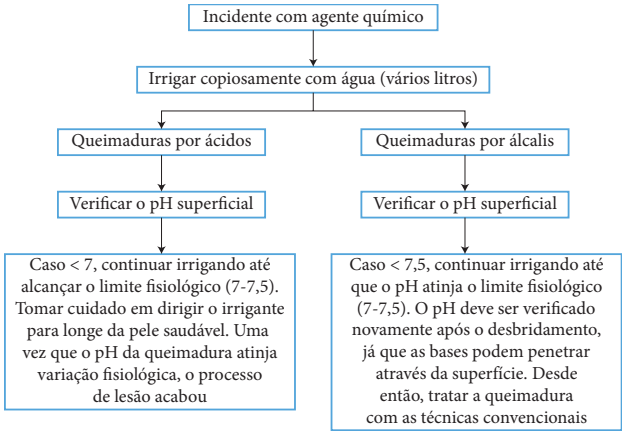

Figura 6.6 Tratamento da queimadura por ácido e álcalis.

Características das queimaduras mais comuns	
Queimaduras elétricas	Monitorização cardíaca por 24-48 horas. Lesão em extremidades deve ser monitorada continuamente para síndrome compartimental. Monitorização urinária para mioglobinúria e acidose. Sequelas oculares e neurológicas tardias. Tendem a ser progressivas, especialmente em membros. Apresentam porta de entrada e saída.
Queimaduras químicas	Irrigação contínua com água corrente e irrigação do globo ocular com solução isotônica por 30 minutos, pois apresentam danos progressivos até o agente ser completamente removido. Até que se prove o contrário, devem ser consideradas queimaduras profundas. Exposição ao ácido hidrofluorídrico pode levar à hipocalcemia severa.
Queimaduras por líquidos	Áreas expostas tendem a ser mais superficiais que as com vestimentas. Tendem a apresentar forma irregular e aspecto de "escorrido". Queimaduras por imersão tendem a ser profundas e graves.
Queimaduras por contato	Geralmente, são limitadas em extensão, mas profundas. Quando há perda da consciência, tendem a ser muito profundas.

Tabela 6.17

Pomadas	Vantagens e desvantagens
Suldadiazina de Prata (Sulfadene)	Amplo espectro; indolor; não penetra na escara; pode deixar tatuagens brancas na pele de ionização com prata; inibe **suavemente** a epitelização.
Acetato de Mafenida (Sulfamilon)	Amplo espectro; penetra a escara; doloroso; **acidose metabólica**; inibe **suavemente** a epitalização.
Bacitracina	Espectro não tão amplo; indolor.
Neomycina	Espectro não tão amplo; indolor.
Polymyxina B	Espectro não tão amplo; indolor.
Nystatina (Mycostatin)	Antifúngico; contraindicado junto com acetato de mafenide.
Mupirocina (Bactroban)	Efetivo contra *staphilococcus*; não inibe a epitalização, mas é caro.
Antimicrobianos líquidos	
0,5% Nitrato de Prata	Amplo espectro; mancha nas áreas de contato; **expolia sódio**; pode desencadear **metemoglobinemia**.
5% Acetato de Mafenida	Amplo espectro; não cobre fungo; doloroso; acidose metabólica.
0,025% Hipoclorito de Sódio (Dakin solution)	Efetivo principalmente em Gram-positivos; inibe **suavemente** a epitelização.
0,25% Ácido Acético (vinagre)	Efetivo principalmente em Gram-negativos; inibe **suavemente** a epitelização.

Tabela 6.18 Pomadas e antimicrobianos tópicos usados em queimaduras.

CAPÍTULO 7

HIPOTERMIA

Introdução

É uma síndrome, na qual a temperatura central do organismo cai **abaixo de 35 ºC de modo não intencional e ocorre quando a termogênese for menor que a termólise**. O ser humano está adaptado a uma faixa de temperatura estável (homeotérmico), entre 36,4 ºC e 37,5 °C, para que as reações enzimáticas ocorram corretamente.

Com a redução da temperatura o metabolismo celular diminui acentuadamente, podendo ocasionar morte nos casos de hipotermias graves. A hipotermia pode ocorrer por redução da termogênese, por perda excessiva de calor (termolise exagerada) ou pela combinação de ambas, por exemplo, após anestesia geral em que a termogênese está reduzida em decorrência da imobilidade, maior radiação pela vasodilatação periférica, e o paciente pode estar exposto a ambientes frios e com vestes reduzidas.

Classificação

Pode ser acidental (primária) e secundária. **A hipotermia acidental ou primária origina-se da redução espontânea da temperatura central, podendo estar associada a disfunções orgânicas agudas ou doenças crônicas agudizadas**. As causas mais frequentes são a exposição ao frio, ao vento, infusão excessiva de líquidos parenterais frios, especialmente nas transfusões, imersão em ambientes gelados, contato do corpo com superfícies frias e úmidas.

A hipotermia secundária ocorre por lesões no hipotálamo, geralmente causadas por doenças orgânicas e uso de medicamentos ou drogas, com ação no sistema nervoso central (SNC). **As principais causas que colocam a termoestabilidade em risco são:**

1. Diminuição da produção de calor (termogênese), como as causas endócrinas (hipotireoidismo, hipopituitarismo e hipoadrenalismo), a diminuição do aporte calórico (hipoglicemia e desnutrição) e redução da atividade neuromuscular (idade avançada, diminuição dos tremores, inatividade e falta de adaptação ao frio).

2. Redução da termorregulação por insuficiência vascular periférica, neuropatias, secção de medula e diabete melito.

3. Disfunções no SNC causadas pelo uso de medicamentos, alterações metabólicas, toxinas, acidente vascular cerebral, trauma, neoplasias e doenças degenerativas.

4. Aumento da perda de calor (termolise) pelo uso de drogas vasodilatadoras, presença de toxinas, dermatites graves, queimaduras, exposição excessiva ao frio, alcoolismo, infusão de fluidos frios, imersão, politraumas, choque, doença cardiopulmonar avançada, acidose sistêmica, infecções (bacteriana, viral, fúngica ou parasitária), pancreatites, carcinomatose, uremia e hipotermia recorrente ou episódica.

Em um estudo multicêntrico de 401 casos de hipotermia em razão da exposição, a **taxa de mortalidade era de 21% quando a temperatura central caía em níveis entre 28 ºC e 32 ºC**. Em vítimas de traumatismo, a temperatura central de 32 ºC ou menos está associada com uma taxa de mortalidade próxima de 100%, e qualquer hipotermia é considerada um sinal prognóstico sombrio. O prognóstico do paciente hipotérmico traumatizado, pela gravidade das lesões associadas, é classificado de uma forma distinta.

Classificação de Hipotermia

Hipotermia	Em razão da exposição e/ou controlada (ºC)	Associada ao paciente traumatizado (°C)
Ligeira	> 34	< 36-34
Moderada	30-34	< 34-32
Severa	< 30	< 32

Tabela 7.1

Mecanismos de hipotermia

Vasodilatação	**Doenças endocrinológicas**
Drogas (BZD, barbitúricos, neurolépticos etc.)	Hipotiroidismo
Álcool	Insuficiência adrenal
Toxinas	Hipopituarismo
Lesões cutâneas	**Diminuição de reserva energética**
Grandes queimados	Hipoglicemia
Ictiose	Desnutrição
Lesões esfoliativas	Exaustão física
Iatrogênica	**Paralisia neuromuscular**
Infusão de soluções frias	Extremos de idade
Cirurgia	Diminuição de tremores
Hemodiálise	Perda da adaptação ao frio
Circulação extracorpórea	Inatividade
Exposição ambiental	**Outras causas**
Imersão	Pancreatite
Exposição ao frio	Uremia
Doenças neurológicas	Trauma
AVC	Sepse
Doenças degenerativas	Doença cardiopulmonar avançada
Doença de Parkinson	Acidose sistêmica
Disfunção hipotalâmica	

Tabela 7.2

Alterações fisiológicas

A taxa do metabolismo basal reduz-se a 50% a uma temperatura de 28 ºC. O resfriamento retarda o consumo de oxigênio, a formação de oxigênio e a formação de gás carbônico de modo semelhante em todos os tecidos, cerca de 7% a 9% por grau centígrado.

A alteração mais precoce da hipotermia é caracterizada por aumento da frequência respiratória. Com a diminuição da temperatura ocorre depressão do centro respiratório e dos reflexos bronquiolar e alveolar. A respiração espontânea persiste de 25 °C a 20 °C. Ocorre uma diminuição do volume minuto de 30% e aumento da resistência vascular pulmonar a 28 ºC.

O transporte de oxigênio (O_2) e de gás carbônico (CO_2) sofre influência da temperatura. Os gases tornam-se mais solúveis à medida que a temperatura do líquido no qual estão dissolvidos reduz-se. ABBOT, 1977 afirmou que, durante a hipotermia profunda, a quantidade aumentada de oxigênio dissolvido no sangue tem papel importante na prevenção de lesão tecidual durante a parada cardíaca total. **Na hipotermia há um deslocamento da curva da dissociação da hemoglobina para a esquerda, aumentando a afinidade da Hb pelo O_2, podendo causar privação de oxigênio aos tecidos**. O CO_2 é 20 vezes mais solúvel em água e plasma que o oxigênio, e torna-se mais solúvel no sangue com a redução da temperatura sanguínea central. O CO_2 para ser eliminado e transportado pelo sangue é dissolvido no plasma como bicarbonato e compostos carbaminos. **A hipotermia provoca progressiva depressão respiratória**, dificultando sua eliminação. O CO_2 dissolve-se na água corporal, e por meio da anidrase carbônica, hidrata-se, se transformando em ácido carbônico (H_2CO_3), que no meio corpóreo dissocia-se em bicarbonato HCO^3_- e íon hidrogênio H^+.

A redução da temperatura sanguínea central induz mudança no equilíbrio acidobásico por aumento da solubilidade dos gases no sangue. Ocorre alteração da constante de dissociação dos ácidos (pKa). Há um aumento da concentração de íons hidrogênio (H^+) no sangue (pH) (0,0147 da [H^+], para cada grau centígrado. Acidose metabólica é o achado mais comum.

Ocorre elevação do hematócrito e a concentração de proteínas é secundária à perda de plasma. **Ocorre aumento da viscosidade do sangue a temperatura sanguínea inferior a 25 ºC.** Há uma diminuição da fagocitose de leucócitos polimorfos e células fagocitárias do sistema reticuloendotelial, com sequestro esplênico, hepático e intravascular. **Hipotermia de 20 ºC provoca o desaparecimento quase total das plaquetas, o fator V diminui 45%, os fatores I, II, VII, VIII, IX, X e antitrombina III não sofrem alterações. Pode ocorrer coagulação intravascular disseminada em virtude da lesão tecidual difusa.**

O volume plasmático reduz-se em 25% pelo movimento da água para o espaço extracelular com temperatura de 26 ºC. O sódio (Na^+) reduz-se no plasma e o potássio (K^+) aumenta, consequentemente, há redução na atividade enzimática da bomba de Na^+/K^+ da membrana celular.

Ocorre uma redução na demanda metabólica de oxigênio e glicose, com a diminuição do fluxo cerebral de 6% a 7% para cada grau centígrado da redução da temperatura. A oferta de O_2 excede o consumo. O aumento da viscosidade do sangue produz alterações na microcirculação cerebral. Tremores, denominados de tiritação podem surgir no início da redução da temperatura cerebral, podendo aumentar a taxa metabólica cerebral a valores superiores a 100%.

Inicialmente, ocorre diminuição das funções cerebrais nervosas superiores, como os movimentos voluntários, equilíbrio, audição e visão. A seguir são abolidos os atos de deglutir e morder e, finalmente, os centros bulbares que controlam a respiração são afetados. **A sedação ocorre com a temperatura sanguínea central de 33 ºC, a obnubilação a 31 ºC e a narcose a 30 ºC**.

O consumo de oxigênio pelo miocárdio diminui na hipotermia. O coração em assistolia consome 1 mL de O_2/100 g/min. a 37 ºC e a 22 ºC 0,3 mL O_2/100 g/min. Ocorre aumento da irritabilidade da célula cardíaca. Podem ocorrer também bradicardia sinusal, bloqueio atrioventricular, fibrilação atrial e ventricular. **As anormalidades do eletrocardiograma iniciam-se com bradicardia, onda T invertida e intervalo ST prolongado**. Na hipotermia profunda há depressão da responsividade do coração às catecolaminas. A adrenalina aumenta a probabilidade de fibrilação ventricular durante a hipotermia, enquanto que dopamina e norepinefrina estabilizam o ritmo.

O sistema urinário apresenta uma diminuição progressiva no transporte tubular de sódio, cloreto e água, tornando a urina com composição próxima ao plasma. A oligúria e insuficiência renal ocorrem em pequena porcentagem.

A motilidade do intestino diminui quando a temperatura sanguínea central reduz-se a 34 °C, ocorrendo íleo com presença de fluidos. A ação de aminas vasoativas como a histamina e serotonina podem provocar úlceras no trato gastrointestinal. A função metabólica e excretora hepática torna-se diminuída durante a hipotermia.

Pode ocorrer supressão na secreção de corticoides do córtex adrenal em hipotermias prolongadas. Há aumento do TSH (hormônio tireoestimulante) e este estimulará a tireoide a produzir tiroxina. **A hiperglicemia ocorre em razão da inibição da liberação de insulina no pâncreas.** O aumento das catecolaminas circulantes aumenta a glicogenólise.

Quadro clínico

A suspeita clínica de hipotermia sempre deve ser realizada quando a aferição pelo termômetro clínico mostrar temperatura de 35 ºC ou menos.

Em geral, na hipotermia leve constatam-se apatia, taquipneia, taquicardia, dificuldade de julgamento, tremores generalizados, queda sem justificativa, pele fria, fala empastada, incompreensível e lentificada.

Na moderada ocorrem bradiarritmias, fibrilação atrial, piora das manifestações neurológicas e sensoriais, hipoventilação, oligúria, arreflexia e diminuição dos tremores musculares. **A presença da onda de Osborne (onda J) aparece quando a temperatura central está menor que 32 ºC.** Outras alterações ocorrem no ECG, tais como aumento do espaço PR, RR, QRS e QT, em virtude de menor velocidade de condução dos impulsos pelos canais de potássio. Praticamente todas essas alterações regridem com o aquecimento.

Na forma grave observam-se sinais clínicos secundários às reduções do fluxo sanguíneo para o cérebro, com depressão grave do nível de consciência, alucinações, coma, arritmias complexas, congestão pulmonar e apneia.

É importante lembrar que o limiar para arritmias no paciente hipotérmico é muito baixo e isto limita manobras bruscas com ele, bem como uso de drogas hiper-

tônicas, inotrópicas, passagem de cateteres centrais que possam atingir o miocárdio, instalação precipitada de marca-passo cardíaco, pois são procedimentos que podem desencadear fibrilação ventricular e óbito.

No hipotérmico em estado grave podem-se encontrar sinais clínicos que simulam a morte, porém não se deve considerar o indivíduo morto até que se tenha uma cuidadosa e completa avaliação da função e frequência cardíaca, e as manobras de ressuscitação cardiopulmonar devem ser realizadas até que o paciente esteja suficientemente aquecido.

Pacientes que permaneceram durante períodos prolongados em temperaturas inferiores a 28 °C, com acentuada redução da frequência cardíaca e respiratória, após reanimação, não tiveram nenhuma sequela neurológica.

Alterações laboratoriais são encontradas com frequência, assim como alterações eletrolíticas inconsistentes, acidose metabólica, alcalose respiratória, hipoglicemia, leucopenia, hemoconcentração, amilase elevada, inibição da cascata da coagulação, elevação das enzimas musculares indicando presença de rabdomiólise, alterações da PO2 e eletrocardiográficas já discutidas.

Alterações clínicas durante a hipotermia					
Grau de hipotermia	**Sistema nervoso central (SNC)**	**Sistema cardiovascular**	**Sistema respiratório**	**Sistema neuromuscular**	**Sistema renal/ gastrointestinal (GI)**
Leve * (Fase excitatória)	Apatia ou desorientação	Taquicardia	Taquipneia	Tremores musculares**	Diurese induzida pelo frio - tubulopatia distal
	Hiperrreflexia	Hipertensão	Broncorreia	Vasoconstrição	Diminuição da motilidade GI
	Disartria	Aumento do DC	Broncoespasmo	Rigidez muscular	Constipação
Moderada (Fase de depressão)	EEG anormal, lentificação de ondas	Bradicardia	Bradipneia	Cessam os tremores	Íleo paralítico
	Hiporreflexia	Hipotensão	Diminuição da FR	Espasmo muscular	Erosões GI
	Pupilas não reativas	Arritmias atriais	Diminuição do consumo de O_2	–	Necrose hepática
	Alucinações	–	–	–	Pancreatite
Grave	Coma profundo	Fibrilação ventricular	Edema pulmonar	Rigidez	Oligúria
	Arreflexia	Assistolia	Apneia	Síndrome compartimental	Diminuição do fluxo sanguíneo renal
	EEG silente	–	–	–	–

Tabela 7.3 DC: débito cardíaco; EEG: eletroencefalograma; FR: frequência respiratória. (*) Veja a Tabela 4.2. (**) Tremor é um mecanismo de reaquecimento fisiológico eficaz e não deve ser suprimido farmacologicamente.

Achados laboratoriais	
Raio X de tórax	Pode mostrar congestão pulmonar, pneumonia ou aspiração.
Eletrólitos	As alterações encontradas em geral não são consistentes, os exames devem ser repetidos quando a temperatura corpórea estiver acima de 35 °C.
Glicemia	Pode haver hipo ou hiperglicemia. Em geral, a glicemia é normal.
Hemograma	Ocorre a elevação do hematócrito em razão da hemoconcentração, há leucopenia e plaquetopenia em resposta ao sequestro esplênico.
Amilase	Pode estar aumentada, pois a hipotermia pode induzir pancreatite.
Coagulograma	Em geral, o TP e o TTPA estão alargados em razão da inibição da cascata de coagulação; retornam ao normal com o reaquecimento.
Gasometria arterial	Acidose metabólica, alcalose respiratória ou ambas as alterações.

Tabela 7.4

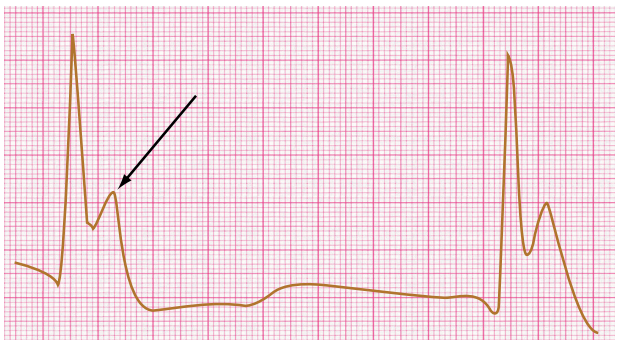

Figura 7.1 Onda J (de Osborne).

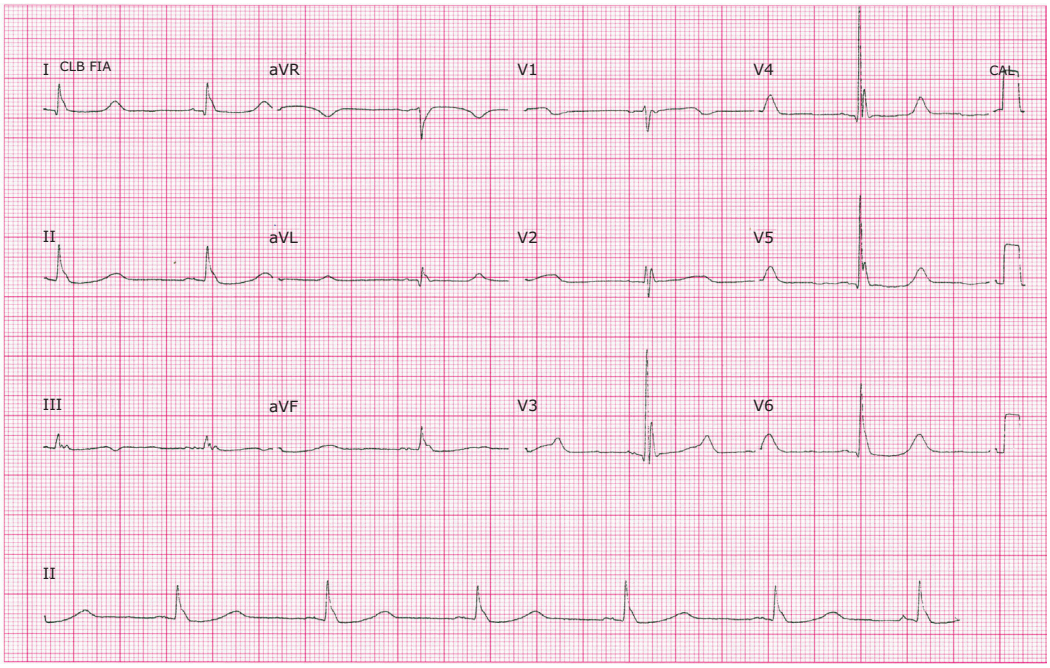

Figura 7.2 Bradicardia sinusal com FC: 38 bpm. QRS alargado pela presença de uma deflexão em sua porção final (onda J) de maior amplitude nas derivações precordiais. Intervalo QT aumentado (QT = 720 ms e QTc = 576 ms). As ondas J acompanhadas de bradicardia sinusal e de intervalo QT prolongado são alterações características do ECG que surgem na hipotermia.

Medidas de aferição da temperatura corpórea

Vários são os locais de monitoração da temperatura corporal. A temperatura esofágica capta a temperatura sanguínea central, com sensor térmico atingindo o mediastino inferior, entre o coração e a aorta descendente.

A temperatura timpânica reflete com exatidão a temperatura do sangue que flui através do cérebro e correlaciona-se com a temperatura esofágica.

A temperatura nasofaríngea é uma variação da temperatura esofágica e timpânica, e é utilizada em cirurgia cardíaca com pacientes em circulação extracorpórea.

A temperatura do sangue é aferida por meio de um sensor térmico próximo à extremidade distal do cateter de monitoração cardíaca tipo "*Swan-Ganz*".

A temperatura da bexiga é aferida por meio de um cateter urinário com sensor térmico próprio. Se o fluxo urinário for inferior a 270 mL/h, a resposta de mudança é lenta.

A temperatura retal pode ser influenciada pelo calor produzido pela flora retal e também pelas fezes. É mais elevada (0,5 °C a 1,0 °C) e responde mais vagarosamente à alteração da temperatura do que aos outros métodos.

Tratamento

Considerar os principais fundamentos para manter o paciente aquecido, conservar o calor interno, repor nutrientes e elevar a temperatura de 1 °C a 2 °C por hora, evitar aquecimento externo excessivo nos casos graves, porque se pode provocar vasodilatação periférica, com prejuízo para a nutrição de órgãos e, especialmente, do encéfalo.

O reaquecimento externo passivo é a técnica menos invasiva e que fornece o aquecimento mais lento, devendo ser utilizada em casos de hipotermia leve. Ele requer que o paciente esteja seco em um ambiente aquecido, protegido de correntes de ar e usando cobertores para reduzir a perda de calor, desta forma, permitindo que o organismo recupere pela termogênese

a temperatura corpórea. Em geral, pessoas jovens recuperam mais rápido a temperatura com esse método de reaquecimento. A taxa média de reaquecimento nessa técnica é de 0,3 °C a 0,4 °C por hora.

O reaquecimento externo ativo é a técnica mais controversa. Nessa técnica a elevação da temperatura central se dá por meio do aquecimento da pele com cobertores aquecidos, pás de aquecimento elétricas e bolsas com água quente ou imersão em banheiras com água quente. Entretanto, técnicas como a imersão dificultam o manuseio e a monitorização desses pacientes. Essas técnicas funcionam, contudo, a mortalidade é maior nessa técnica do que com as outras duas. Porém, a utilização de um cobertor de plástico com ar aquecido circulando em seu interior parece ser efetiva no reaquecimento de pacientes hipotérmicos, principalmente em pacientes no pós-operatório. Esta última parece ser uma técnica eficaz e isenta de complicações, sendo a técnica de aquecimento ativo externo, atualmente, preconizada.

O reaquecimento interno ativo é a técnica mais invasiva e que promove uma elevação da temperatura central de maneira mais rápida, devendo ser usada em casos de hipotermia grave. Essas técnicas envolvem a administração de oxigênio umidificado e aquecido até 41 °C pelo tubo endotraqueal ou máscara facial preferencialmente em aparelho de ventilação não invasiva (CPAP); essa técnica eleva a temperatura em 1 °C a 2 °C por hora. Outra técnica possível é a irrigação peritoneal feita com 2 litros de solução salina ou fluido de diálise aquecido, entre 40 °C e 45 °C com trocas a cada 15 ou 20 minutos, que eleva a temperatura entre 1°C e 3 °C por hora. A lavagem gástrica com soluções aquecidas deve ser desencorajada, pela pequena área de troca e pelos riscos inerentes ao procedimento, como perfuração esofágica, aspiração e indução de arritmias cardíacas e pela pouca resposta em termos de aquecimento corpóreo. A irrigação da bexiga pode ser usada, porém, apresenta baixa resposta na elevação da temperatura corpórea.

Nos pacientes que não responderam e que evoluíram com arritmias ventriculares graves ou paradas cardiorrespiratórias, recomenda-se as medidas anteriores com:

- Banho peritoneal ou torácico, utilizando solução salina ou dialisante aquecida a 42 °C (idealmente até três litros de solução salina, trocadas a cada 30 minutos).

A hemodiálise a 41 °C e a circulação extracorpórea proporcionam recuperação rápida da temperatura (ganho de 1 °C a 2 °C cada cinco minutos). São indicadas, principalmente, nos casos muito graves, com resposta inadequada às medidas anteriores.

Opções para o reaquecimento sanguíneo extracorpóreo	
Técnica de reaquecimento extracorpóreo (REC)	**Considerações**
Venovenosa (VV)	Circuito – cateter VC para cateter VC ou periférico. Nenhum suporte circulatório/oxigenador. Taxas de fluxo de 150 a 400 mL/min. TDR de 2 °C a 3 °C/h.
Hemodiálise (HD)	Circuito – canulação de um ou dois vasos. Estabiliza as anormalidades eletrolíticas ou toxicológicas. Volumes do ciclo de troca de 200 a 500 mL/min. TDR de 2 °C a 3 °C/h.
Reaquecimento arteriovenoso contínuo (RAVC)	Circuito – cateteres femorais n. 8,5 percutâneos. Requer PA sistólica de 60 mmHg. Nenhum perfusionista/bomba/anticoagulação. Taxas de fluxo de 225 a 375 mL/min. TDR de 3 °C a 4 °C/h.
Circulação extracorpórea (CEC)	Circuito – suporte circulatório completo com bomba e oxigenador. Gradiente de temperatura do sangue perfundido (5 °C a 10 °C). Taxas de fluxo de 2 a 7 L/min. (média de 3 a 4). TDR de até 9,5 °C/h.

Tabela 7.5 PA: pressão arterial; VC: venoso central; e TDR: taxa de reaquecimento.

Quando a fibrilação ventricular está presente, choques elétricos repetidos não devem ser tentados até que a vítima tenha sido reaquecida a uma temperatura central acima de 30 °C; em lugar deles, ressuscitação cardiopulmonar deve ser mantida durante este período. Arritmias podem ser tratadas com lidocaína, propanolol ou bretílio. **Medidas específicas como marca-passo não são necessárias, uma vez que as arritmias atriais, geralmente, remetem com as medidas de reaquecimento.** Resfriamento corporal induz diurese de frio, de modo que o volume plasmático necessita ser restabelecido para suportar perfusão adequada: os pacientes devem receber uma infusão intravenosa de 250 a 1.000 mL de glicose a 5% em soro fisiológico aquecido (40 °C a 42 °C). **Solução de Ringer lactato deve ser evitada porque o fígado não é capaz de metabolizar lactato eficientemente durante a hipotermia.** Os pacientes devem ser monitorados quanto a perturbações no potássio e glicose. Se hipoglicemia, intoxicação por álcool ou opiáceo estiverem contribuindo para a hipotermia, pode ser indicada glicose intravenosa (10 a 25 g), tiamina (100 mg) ou naloxona (1 a 2 mg).

CAPÍTULO 8

HEMATOMA DA BAINHA DO MÚSCULO RETO ABDOMINAL

Introdução

O hematoma da bainha do músculo reto abdominal (HBRA) é tão antigo quanto a história da medicina, foi descrito por Hipócrates. Virchow, em 1857 documentou com mais clareza este diagnóstico e, em 1937, Cullen e Brodel demonstraram anatomicamente a lesão. **É considerada uma entidade rara, com acometimento de cerca de 1/10.000 de todas as urgências.**

Anatomia da parede abdominal

As estruturas anatômicas da parede abdominal são representadas por oito camadas, consideradas a partir do exterior: pele; tela subcutânea, que contém, além de tecido adiposo em maior ou menor grau, a **fáscia de Camper**, que é mais externa, e a **fáscia de Scarpa,** mais profunda; músculo oblíquo externo; músculo oblíquo interno; músculo transverso; fáscia endoabdominal, também conhecida por fáscia transversal ou *fascia transversalis*; tecido adiposo pré-peritoneal; peritônio.

Os músculos de cada lado da parede abdominal anterior são dois: o resto do abdome e o piramidal, e três na parede anterolateral: oblíquo externo, oblíquo interno e transverso. Há, ainda, os músculos intercostais inferiores. As fibras dos músculos da parede abdominal dispõe-se, de tal forma, que dão à cavidade o máximo de reforço de contenção e a maior elasticidade possível.

O músculo reto do abdome caracteriza-se por possuir a forma de fita, ou seja, é longo, delgado e relativamente largo. Fixa-se, acima, no processo xifoide e na quinta e sétima cartilagens costais, e abaixo, na crista púbica e sínfise púbica. Há três ou mais intersecções tendíneas, que cruzam o músculo anteriormente e fundem-se com a lâmina anterior da bainha. **A borda medial de cada reto, em sua parte superior, se encontra naturalmente aderida à linha Alba. O músculo piramidal é pouco importante e frequentemente ausente.** Está contido em uma loja formada pela lâmina anterior da bainha do músculo reto e fixado ao corpo do púbis e à linha Alba. O músculo oblíquo externo do abdome é o mais superficial dos três músculos da parede anterolateral do abdome. Suas fibras se dirigem obliquamente, de cima para baixo e de trás para frente, terminando em uma forte aponeurose que constitui a sua inserção. O músculo oblíquo interno do abdome situa-se imediatamente debaixo do oblíquo externo, e proteja suas fibras obliquamente para cima e para frente, em direção cruzada com as fibras do oblíquo externo. O músculo transverso do abdome, o mais profundo dos três, tem suas fibras dispostas transversalmente, dirigindo-se de trás para frente, partindo horizontalmente da coluna vertebral e se direcionando para a linha média do abdome.

Abaixo dos músculos da parede anterolateral do abdome encontra-se a fáscia transversal. Esta é considerada uma das mais importantes camadas da parede abdominal, situa-se entre o complexo músculo-aponeurótico e o tecido adiposo pré-peritoneal e cobre a superfície profunda do músculo transverso do abdome.

A linha Alba corresponde a uma rafe tendinosa que se estende do processo xifoide à sínfise púbica. É formada pela fusão, na linha mediana, das lâminas anterior e posterior, de cada lado, que constituem as bainhas dos músculos retos, ou, em outras palavras, pela fusão das aponeuroses dos músculos oblíquo externo, oblíquo interno e transverso do abdome. É dividida, pelo umbigo, em segmentos supra e infraumbilical. No corpo do osso púbis, ela se fixa ao ligamento pubiano superior, por meio de uma expansão triangular denominada adminículo da linha Alba. O umbigo é uma cicatriz deprimida na linha mediana, formada pela fusão de todas as camadas da parede abdominal. Localiza-se, geralmente, um pouco mais próximo do púbis que do processo xifoide.

A bainha do reto consiste em uma lâmina anterior e uma posterior, que envolvem o músculo. De maneira resumida, pode-se afirmar que acima da linha arqueada, também conhecida por linha semicircular de Douglas, a lâmina anterior é formada pelas aponeuroses do oblíquo externo e oblíquo interno. Abaixo da linha arqueada, a lâmina anterior é constituída pelas aponeuroses do oblíquo externo, oblíquo interno e transverso. A lâmina posterior é formada, ao nível do processo xifoide, pelo músculo transverso e sua aponeurose, e abaixo, até a linha arqueada, pelas aponeuroses do oblíquo interno e do transverso.

O músculo reto abdominal é irrigado em sua porção superior pela artéria epigástrica superior (ramo da artéria mamária interna) **e em sua porção inferior pela artéria epigástrica inferior, que se origina da artéria ilíaca externa. A artéria espigástrica inferior se anastomosa com a artéria epigástrica superior e origina vários ramos musculares em sua face posterior. Duas veias epigástricas inferiores acompanham a artéria, para se anastomosar com as veias epigástricas superiores.**

Os vasos linfáticos da parte superior da parede abdominal drenam para os linfonodos axilares, e os da inferior para os linfonodos inguinais e, destes, para os linfonodos ilíacos. O fluxo linfático periumbilical pode também drenar, pelo ligamento redondo do fígado, para o hilo hepático, cuja nomenclatura oficial é porta do fígado.

A parede abdominal é inervada pelos nervos intercostais, do 7º ao 11º, e pelos nervos ílio-hipogástrico e ilioinguinal. Os nervos intercostais deixam os espaços intercostais e se dirigem, inferior e anteriormente, entre os músculos transverso e oblíquo interno, inervando os dois músculos e também o oblíquo externo. Continuando, penetram na bainha do reto, onde se ramificam em sentido anterior, para iner-

var o músculo reto e a pele suprajacente. Uma incisão longitudinal, que passe pela borda lateral do reto, como na laparotomia paramediana pararretal externa, desenervará o músculo; uma realizada entre as bordas lateral e medial do reto, como na laparotomia paramediana transretal, desenervará a parte medial do músculo.

Etiopatogenia

O HBRA representa 1% a 2% dos casos de dor abdominal de etiologia desconhecida. **É mais comum em mulheres** (2 a 3:1), após a quinta década de vida, embora possa ocorrer em qualquer faixa etária. **A raça negra é mais acometida.** A incidência maior nas mulheres pode ser explicada pela menor massa muscular do reto abdominal e multiparidade.

O evento inicial parece ser a lesão do músculo ou rotura dos vasos epigástricos inferiores.

HBRA é o acúmulo de sangue dentro da bainha do músculo reto anterior do abdome e, em consequência, da ruptura dos vasos epigástricos ou do próprio músculo.

A localização mais frequente do HBRA é abaixo do umbigo (90% dos casos) onde existe um pequeno suporte para o músculo. A porção inferior da bainha do reto é mais extensa e fraca e possui ramos vasculares mais longos. **A maioria dos casos é unilateral, a apresentação pode ser aguda ou crônica.**

Fatores precipitantes

Em toda a literatura, **o fator predisponente mais frequentemente citado é o uso da terapia anticoagulante profilática**. No entanto, qualquer contratura muscular mais intensa ou abrupta, como a desencadeada por tosse persistente, esforço físico, ou mesmo um trauma, podem provocar solução de continuidade nos vasos epigástricos com consequente sangramento para dentro do músculo ou entre este e sua bainha aponeurótica.

Em pacientes cirróticos, o HBRA tem sido relatado como complicação da doença subjacente e, nesta população, se associa a maior morbimortalidade.

Na gestação os casos documentados ocorreram em multíparas com mais de 30 anos e no terceiro trimestre, provavelmente, pela contração brusca das fibras musculares com lacerações de pequenos vasos intercostais ou mesmo da artéria epigástrica.

Há casos relatados nos quais o HBRA ocorreu de forma espontânea sem um fator precipitador, sendo, então, denominados idiopáticos.

Quadro clínico

A manifestação clínica mais comum desses hematomas é a **dor e/ou massa abdominal**, eventualmente, com febre e sinais de irritação peritoneal e, menos frequentemente, com choque hipovolêmico. **Raramente é uma doença que ameaça a vida**, entretanto, visto a sua similaridade na forma de apresentação com outras condições abdominais agudas, o hematoma dos músculos retos deve fazer parte do diagnóstico diferencial do abdome agudo, evitando-se, assim, laparotomias desnecessárias.

O exame físico identifica massa dolorosa em 95% a 100% dos casos.

A pesquisa do sinal de Fothergill faz parte do exame físico destes pacientes.

O sinal de Fothergill consiste na elevação do tronco e na contração simultânea da musculatura da parede abdominal, estando o paciente em decúbito dorsal; a massa tumoral persiste palpável e bem definida, ou se tornando mais proeminente e unilateral, o que não ocorre com massas intra-abdominais. Esta massa não pode ser movida de um lado para o outro. É possível sentir ranhuras entre a porção final retraída do músculo rompido. Sensibilidade e espasmo mais frequentemente estão presentes.

Sinal de Nadeau, que representa o aumento da dor com a elevação da cabeça ou do membro inferior e o **sinal de Laffond**, equimose sobre a massa ou periumbilical, finda a fase aguda, são outros achados físicos.

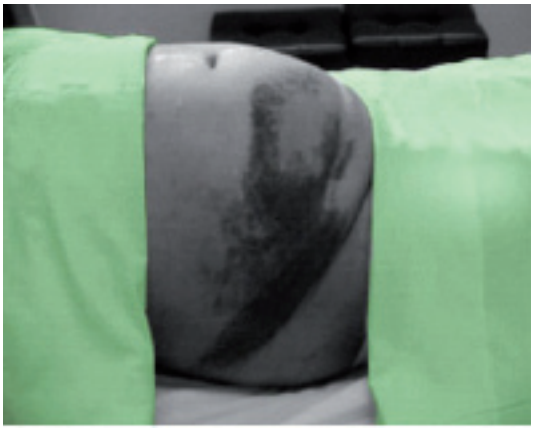

Figura 8.1 Sinal de Laffond.

Diagnóstico

O exame clínico aliado à TC do abdome (principal método de diagnóstico) define a maior totalidade dos casos. À TC observa-se alargamento do músculo reto abdominal, presença de conteúdo fluido dentro da bainha e coágulos confinados à parede abdominal.



Figura 8.2 Tomografia computadorizada de abdome, evidenciando coleção no músculo reto abdominal esquerdo (seta).

A punção diagnóstica não é aconselhada em razão do risco de contaminação da coleção.

Tratamento

Quanto ao tratamento do HBRA, alguns autores defendem o tratamento conservador com controles radiológicos seriados. Outros autores defendem o tratamento cirúrgico na admissão, com drenagem do hematoma e ligadura dos vasos sangrantes.

O tratamento conservador, usualmente, preconizado consiste de: repouso, medidas locais, analgesia, anti-inflamatórios e cobertura antibiótica. Em nossa opinião, o uso de antibióticos torna-se absolutamente dispensável, a menos que criemos uma porta de entrada através de punção diagnóstica, que deve ser evitada exatamente pelo risco inexorável da colonização bacteriana do hematoma.

As principais indicações para o tratamento cirúrgico são: choque hipovolêmico, falha do tratamento conservador e infecção do hematoma. A mortalidade da cirurgia varia de 4% a 18%, sendo creditada, principalmente, à infecção, cuja incidência se eleva nos casos de drenagem externa.

CAPÍTULO 9

TUMORES DA PAREDE ABDOMINAL

Introdução

Aproximadamente **80% das lesões neoplásicas da parede abdominal são benignas, e o tumor benigno mais comum é o lipoma** (paníclo adiposo). Lesões como papilomas, hemangiomas e fibromas são menos frequentes. Vale destacar os neurofibromas, que quando múltiplos podem compor o diagnóstico da neurofibromatose, doença de von Recklinghausen.

Tumores malignos

Cerca de 20% dos tumores da parede abdominal são malignos. Estes podem ser primários (os sarcomas e o tumor desmoide representam 50% dos casos) ou secundários, em geral, metástases de carcinoma de ovários, estômago, útero, rins, cólons, pulmão e mamas. Obviamente as lesões secundárias representam doença avançada e, na maioria das vezes, a lesão localiza-se na região umbilical. As lesões metastáticas umbilicais são conhecidas pelo epônimo **"nódulo da irmã Mary Joseph"**, em homenagem à irmã Mary Joseph, enfermeira que trabalhava com o Dr. William Mayo, e que foi a primeira profissional a identificar que um nódulo umbilical duro, firme, era frequentemente associado à neoplasia maligna intra-abdominal.



Figura 9.1 Sinal da irmã Mary Joseph.



Figura 9.2 Sinal da irmã Mary Joseph.

Sarcoma da parede abdominal

Os subtipos histológicos incluem lipossarcoma, fibrossarcoma, leiomiossarcoma, rabdomiossarcoma e histiossarcoma fibroso maligno.

Na maioria dos casos, se expressa como massa indolor e o comportamento clínico é determinado mais pelo sítio anatômico, grau e tamanho do tumor.

As características clínicas que sugerem um tumor maligno da parede abdominal são:

1. Lesões irredutíveis localizadas abaixo da fáscia superficial.
2. Tamanho maior que 5 cm.
3. Aumento recente de tamanho.
4. Fixação à parede abdominal.
5. Fixação a órgãos abdominais.

Diagnóstico

Os exames de imagem mais relevantes são TC e RNM. Este último fornece informações a respeito da localização e extensão desse tumor, bem como se há comprometimento de estruturas contíguas.

O diagnóstico definitivo exige biópsia, e a biópsia incisional é historicamente considerada o padrão-ouro para a obtenção de tecido diagnóstico, em massas de tecidos moles suspeitos.

A desvantagem teórica da biópsia incisional é que esta possibilita uma contaminação maior por tecido neoplásico em comparação com as punções com agulha fina ou grossa, já que a maior quantidade de pele e tecido subcutâneo sadio terá de ser ressecado em bloco, no tratamento definitivo, caso seja diagnosticado um sarcoma.

Tratamento

A cirurgia é o principal tratamento dos sarcomas e a única capaz de oferecer cura. Em muitas séries, é observado um pior prognóstico para os pacientes com margens de ressecção comprometidas. São descritas quatro categorias de margens cirúrgicas:

1. Intralesional: margem obtida com transecção do tumor, implicando em persistência do tumor.

2. Marginal: margem delimitada por pseudocápsula tumoral. A recidiva local é elevada, principalmente, por causa das lesões satélites na zona de reatividade.

3. Alargada: margem de tecido normal, porém, no mesmo compartimento. Apresentam taxas de recidiva local baixas, provavelmente, por causa das lesões satélites no mesmo compartimento.

4. Radical: o tumor é removido incluindo todo o compartimento afetado, e o risco de recidiva é muito baixo.

A reconstrução dos defeitos da parede abdominal pode ser realizada, primariamente, por meio de retalhos miocutâneos ou com telas protéticas, dependendo do sítio e da extensão da ressecção.

Tumor desmoide (TD)

Os TD, também conhecidos como **fibromatoses músculo-aponeuróticas,** são neoplasias não encapsuladas originárias do tecido conjuntivo, **caracterizadas por apresentarem baixo potencial metastático e exuberante crescimento locorregional, além de elevados índices de recidiva**.

Os TD são neoplasias raramente descritas, representando **0,03% a 0,13% dos tumores de partes moles e a incidência é estimada em 2,4 a 4,3 casos novos por 100.000 habitantes por ano**. Na maioria dos casos descritos **encontram-se associados à polipose adenomatosa familial (PAF)**, sobretudo, na variante clínica denominada **síndrome de Gardner**, em que, além da polipose cólica, ocorrem concomitantemente tumores cutâneos (lipomas, cistos epidermoides), osteomas, malformações dentárias e retinopatia hiperpigmentada congênita. **O aparecimento do TD não associado à PAF** é um evento extremamente raro. Podem surgir em ambos os sexos e qualquer faixa etária, sendo, contudo, **mais frequentemente descritos nas mulheres em idade reprodutiva e, principalmente, durante a gravidez ou período puerperal**.

Apesar de possuírem etiologia pouco conhecida, estudos genéticos recentes em doentes portadores de PAF que desenvolveram TD demonstraram que mutações do gene APC (*adenomatous polyposis coli*) poderiam não só predispor à formação de pólipos no cólon como também a TD. A presença de traumatismo tecidual antecedendo o aparecimento do tumor em boa parte dos casos, além da maior incidência dos TD nas mulheres em período de vida reprodutiva ou durante a gestação, sugerem o possível papel que o trauma tecidual e a estimulação hormonal possam desempenhar no desenvolvimento e crescimento da neoplasia.

Localização

Quanto à localização, podem ser divididos em extra-abdominais, abdominais e intra-abdominais, apresentando variações na sua localização segundo o sexo e a faixa etária. Nas mulheres antes da menarca e nos homens, os TD, geralmente, são extra-abdominais, ao passo que nas **mulheres em idade reprodutiva possuem marcante predisposição pela parede abdominal**. Nos tumores de localização abdominal, a parede anterior, e em particular o músculo reto abdominal, é a região mais frequentemente atingida. Com relação ao tamanho pode ter dimensões variadas, desde poucos centímetros até tumores de grandes proporções que se estendem para a parede do tórax, podendo invadir órgãos das cavidades abdominal e torácica.

Etiopatogenia

No passado, diversas teorias foram propostas para explicar a etiopatogenia dos TD e entre elas merecem destaque a teoria traumática e a endócrina. Na traumática, supõe-se que o traumatismo muscular provocado pela distensão da musculatura abdominal decorrente da gravidez, pelo esforço muscular durante o trabalho de parto ou, ainda, pela incisão cirúrgica levaria à ruptura de fibras musculares. A reação inflamatória necessária para a reparação tecidual se faria de modo desproporcional ao trauma, originando o tumor. O surgimento de TD intra-abdominais, em cerca de 20% dos doentes submetidos a ressecções do cólon para o tratamento cirúrgico da PAF, é evidência irrefutável do papel exercido pelo traumatismo tecidual como fator desencadeante da neoplasia.

Quadro clínico e diagnóstico

Os pacientes com tumor desmoide apresentam-se com uma massa indolor crescente. Os sintomas locais podem surgir da compressão de órgãos adjacentes ou de estruturas neurovasculares.

A radiografia simples do abdome é de pouca valia nos TD da parede abdominal, pelas dificuldades em definir precisamente a localização do tumor e o envolvimento de tecidos ou órgãos próximos. A ultrassonografia do abdome possui melhor acuidade diagnóstica, porém, quando comparada à TC e RM apresenta menor precisão na avaliação do comprometimento de tecidos e órgãos vizinhos. Na paciente, do presente relato, a TC não só permitiu a correta localização do tumor como excluiu o comprometimento de órgãos intra-abdominais.

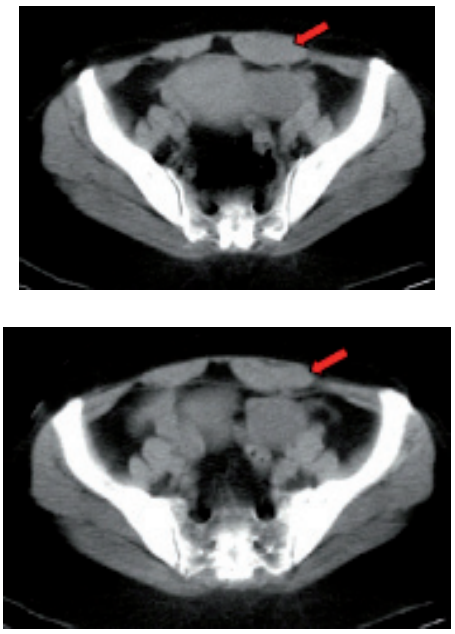

Figura 9.3 Imagem mal delimitada de aproximadamente 3,8 cm de diâmetro transverso por 2,6 cm de diâmetro anteroposterior com densidade de partes moles (seta).

O exame histopatológico estabelece o diagnóstico definitivo. A biópsia percutânea deve ser evitada pela possibilidade, em caso de sarcomas, de disseminar o tumor no trajeto da punção, optando-se, sempre que possível, pela biópsia cirúrgica com remoção completa da lesão, respeitando as margens de pelo menos dois centímetros. O exame macroscópico geralmente demonstra tumor de consistência firme, desprovido de cápsula, com abundante neoformação vascular na superfície externa. A superfície de corte apresenta características semelhantes às externas, podendo existir áreas de aspecto gelatinoso, principalmente, no centro do tumor. A microscopia mos-

tra que a neoplasia é constituída de células fusiformes com pequenos núcleos em fuso distribuídos longitudinal e transversalmente, com raras figuras de mitose, imersas em abundante substância amorfa rica em colágeno. Observa-se maior população celular nas zonas periféricas do tumor, enquanto a região central é preenchida por maior quantidade de colágeno. A presença de fibras musculares comprimidas e células gigantes é um achado comum nas zonas mais periféricas da neoplasia.

Tratamento

Em relação ao tratamento a observação rigorosa é uma estratégia aceitável, visto que alguns tumores apresentam crescimento muito lento ou permanecem estáveis, as elevadas taxas de recidiva, necessidade de cirurgias de grande porte e pelo benefício duvidoso no ganho de sobrevida nos pacientes submetidos à ressecção completa. Assim, seriam evitadas morbidades maiores com a realização de cirurgias desnecessárias, sem prejudicar o prognóstico. Os pacientes com indicação para essa conduta devem apresentar doença estável e estar assintomáticos.

O *guidaline* americano para tratamento de tumores sugere tratamento conservador nos tumores pequenos e não localizados no tronco e nos casos em que a cirurgia poderá causar excessiva morbidade.



Figura 9.4 Tumor desmoide aderido à aponeurose do músculo reto anterior do abdome.

Quando se optar por tratamento conservador, este pode ser apenas observacional com realização de exames com frequência determinada ou pelo uso de terapia sistêmica. A utilização de AINES e hormônios (por exemplo, tamoxifen) pode ser benéfica, porém, ainda com dados conflitantes sobre sua eficácia, podendo apresentar bons resultados iniciais, entretanto, com benefício mínimo em longo prazo.

O tratamento padrão para os tumores desmoides, quando possível, é a cirurgia com margens negativas. A cirurgia no tumor desmoide é complexa e, muitas vezes, necessitam de reconstrução com enxertos e retalhos (nos casos de parede abdominal e tumores extra-abdominais), como também ressecções multiorgânicas (colectomias, enterectomias, nefrectomias, esplenectomias, entre outros) por sua natureza infiltrativa.

Tumores desmoides apresentam altas taxas de recidiva local, mesmo após ressecção cirúrgica completa (16% a 75%), e a contribuição nas taxas de recidiva, após ressecção com margens positivas, não está clara.

Em resumo, o tratamento do desmoide deve ser individualizado:

Tumores intra-abdominais: a cirurgia é indicada como tratamento padrão nos tumores ressecáveis intra-abdominais. Nos tumores grandes, de crescimento lento e comprometendo vasos ou órgãos, o tratamento conservador deve ser o preferido.

Nos casos de síndrome de Gardner, alguns autores sugerem o tratamento cirúrgico, se doença ressecável, enquanto outros defendem a não cirurgia fundamentados na característica mais agressiva dos tumores na recidiva.

Tumores extra-abdominais e de parede abdominal: os tumores extra-abdominais (extremidade e tórax) e de parede abdominal são mais passíveis de ressecção que os intra-abdominais. O tratamento cirúrgico está indicado nas lesões pequenas e nas passíveis de ressecção sem grande morbidade (disfunção funcional ou estética). Nas lesões que implicam em procedimento de grande porte (por exemplo, amputação), deve ser indicado tratamento conservador.

A radioterapia é uma opção terapêutica nos pacientes sem condições para realização de cirurgia, para os que não aceitam realizar a cirurgia e naqueles em que a cirurgia implicará em grane morbidade. O tempo de regressão, após o término da radioterapia, é variável e pode levar muitos anos.

Não está comprovado o benefício da radioterapia adjuvante, após ressecção completa do tumor. Contudo, existe grande controvérsia sobre sua utilização, após ressecção com margem comprometida (microscópica ou macroscópica). Alguns autores relatam melhor controle com uso de radioterapia, porém, outras séries não veem benefício, visto que, como dito anteriormente, a recidiva pode não ser alterada em razão do *status* da margem. Uma alternativa é a não utilização da radioterapia adjuvante nos casos com margem microscopicamente positiva, deixando seu uso apenas nos casos de margem macroscopicamente comprometida.

A radioterapia pode promover controle local nos tumores irressecáveis e nos casos de doença recorrente, como adjuvante. A quimioterapia é indicada nos tumores de crescimento rápido e com critérios de irressecabilidade.

Uma nova modalidade de tratamento com utilização da radioterapia e quimioterapia neoadjuvante, combinadas ou isoladas, para tumor desmoide tem sido descrita com intuito de aumentar a ressecabilidade e reduzir recidiva, porém, os dados são conflitantes e necessitam de confirmação de benefício.

Sempre que possível, a cirurgia é indicada nos casos de recidiva local do tumor, reservando a radioterapia para os casos com alta morbidade utilizando o tratamento cirúrgico. Nos pacientes irradiados previamente, pode-se utilizar terapia sistêmica.

REFERÊNCIAS

Abernathy C, Harken A. Segredos em cirurgia. Porto Alegre: Artes Médicas; 1993.

Carvalho M, Santana E. Técnica cirúrgica. Rio de Janeiro: Guanabara Koogan; 2006.

Coelho J. Manual de clínica cirúrgica - cirurgia geral e especialidades. Volume 1. Rio de Janeiro: Atheneu; 2009.

Gama-Rodrigues JJ, Machado MCC, Rasslan S. Clínica cirúrgica. Barueri: Manole; 2008.

Goffi FS. Técnica cirúrgica: bases anatômicas, fisiopatológicas e técnicas da cirurgia. 4ª ed. São Paulo: Atheneu; 2006.

Goldman L, Schafer AI. Goldman's Cecil Medicine. 24th ed.; 2012.

Jorge Filho I. Cirurgia geral: pré e pós-operatório. 2ª ed. São Paulo: Atheneu; 2011.

Junior RS, et al. Tratado de cirurgia do CBC. São Paulo: Editora Atheneu; 2009.

Machado M, Cerqueira C, et. al. Clínica cirúrgica. Barueri: Manole; 2008.

Mendelssonh P. Controle clínico do paciente cirúrgico. Rio de Janeiro: Atheneu; 2008.

Monteiro E, Santana E. (org.). Técnica cirúrgica. Rio de Janeiro: Guanabara; 2006.

Paola AAV, Barbosa MM, Guimarães JI. Livro texto da Sociedade Brasileira de Cardiologia. Barueri: Manole; 2012.

Saraiva Martins H, et al. Emergências clínicas: abordagem prática. 6ª ed. Barueri: Manole; 2011.

Schettino G, Cardoso LF, Mattar J, Ganem F. Paciente crítico: diagnóstico e tratamento: Hospital Sírio-Libanês. 2ª ed. Barueri: Manole; 2012.

Towsend C. (org.). Sabiston: textbook of surgery. 19th ed. Philadelphia: Elsevier; 2012.

Vieira O. (org.). Clínica cirúrgica: fundamentos teóricos e práticos. São Paulo: Atheneu; 2000.

Way L. (org.). Cirurgia – diagnóstico e tratamento. 9ª ed. Rio de Janeiro: Guanabara Koogan; 1993.

Way L. Current surgical diagnosis and treatment. 13rd ed. McGraw-Hill; 2011.

