Capítulo 61

Accidente cerebrovascular

T. Molina Nieto, R. Calvo Rodríguez, J.J. Ochoa Sepúlveda, L. Jiménez Murillo, S. Castilla Camacho, F.J. Montero Pérez y F. Cañadillas Hidalgo

CONCEPTO

Se entiende por *accidente cerebrovascular* (ACV) la aparición repentina de un déficit neurológico encefálico, focal, causado por una enfermedad vascular. En el mismo sentido se utiliza el término *ictus cerebral* (de *ictus,* golpe) por su similitud con el inglés *stroke*. El ACV engloba tanto el infarto cerebral como la hemorragia intraparenquimatosa no traumática, pero excluye la hemorragia subaracnoidea (HSA) y los hematomas extracerebrales.

Es la enfermedad neurológica más frecuente, con una incidencia de 200 casos/100.000 habitantes/año, y una prevalencia de 600 casos/100.000 habitantes. Representa la primera causa de invalidez y la tercera de fallecimiento.

CÓDIGO *ICTUS*

El código *ictus* es un procedimiento de actuación basado en el reconocimiento precoz de los síntomas y signos de un ACV de posible naturaleza isquémica, con la consiguiente priorización de los cuidados y el traslado inmediato a un centro hospitalario capacitado, de aquellos pacientes candidatos a beneficiarse de una terapia de reperfusión.

Los *objetivos* son los siguientes:

1. Disminuir el tiempo entre el inicio del ictus y el acceso a un diagnóstico y tratamiento rápidos.
2. Incrementar el número de pacientes con ictus tratados con fibrinolisis.
3. Reducir significativamente la dependencia de los pacientes para realizar las actividades de la vida diaria, la necesidad de cuidados permanentes e, incluso, la mortalidad.

CLASIFICACIÓN

Según su naturaleza patológica se divide en: isquémico y hemorrágico.

Accidente cerebrovascular isquémico

Según su *perfil evolutivo* se clasifica en:

1. **Accidente isquémico transitorio** (AIT). Es el déficit neurológico focal, de origen vascular, con resolución completa en menos de 1 h. La importancia de su reconocimiento estriba en que constituye la señal de alarma de una enfermedad vascular que es necesario investigar y así poder acceder a una adecuada prevención secundaria.
2. **Infarto cerebral.** Es un déficit vascular isquémico en el que los síntomas neurológicos persisten más de 1 h.

En función de su *presentación inicial* se clasifica en:

- **Infarto cerebral estable.** Las manifestaciones clínicas permanecen inalteradas más de 24 h en el ACV del territorio carotídeo y más de 72 h en el vertebrobasilar.
- **Infarto cerebral progresivo o en evolución.** Los síntomas iniciales progresan en presencia del médico o en el curso de las 3 h previas a la valoración neurológica.
- **Déficit neurológico isquémico reversible.** Los síntomas neurológicos con que se manifiesta el daño cerebral desaparecen completamente en un período de 3 semanas desde el inicio del proceso. Su significado y sus implicaciones diagnósticas son similares a los del AIT.

Según la *etiología* se clasifica en:

- **Aterotrombótico.**
- **Cardioembólico.**
- **Lipohialinosis de arterias perforantes.** Infartos lacunares (15-20 mm de tamaño) relacionados con la hipertensión arterial y con la diabetes.
- **Infarto venoso.** Lesión de origen venoso causada por la trombosis de los senos venosos durales.
- **Otras causas** raras, como disección arterial, hipercoagulabilidad, etc.

En función de las *características radiológicas* se clasifica en:

- **Infarto isquémico** (pálido, blanco o anémico).
- **Infarto hemorrágico.** Es una lesión del parénquima cerebral en la que se produce extravasación de sangre sobre un área de infarto isquémico, bien por lisis del émbolo o por aporte sanguíneo de arterias vecinas. Es casi exclusivo del ACV embólico.

Accidente cerebrovascular hemorrágico

Es una colección hemática dentro del parénquima encefálico producida por una rotura vascular, con o sin comunicación

© 2015. Elsevier España, S.L. Reservados todos los derechos

con espacios subaracnoideos o el sistema ventricular. Por tanto, se excluyen de este concepto la HSA primaria y los hematomas subdural y epidural.

Según la localización del sangrado, las hemorragias del parénquima cerebral se dividen en *supratentoriales* e *infratentoriales*. A su vez, las primeras se clasifican en *profundas* (afectan a los ganglios de la base) y *lobares*, con significaciones etiológica, clínica y terapéutica distintas.

EVALUACIÓN DIAGNÓSTICA

Ante un paciente con un déficit de perfil vascular debe darse respuesta, por este orden, a las siguientes consideraciones:

1. ¿El proceso es de causa realmente vascular?
2. Si lo es, ¿su naturaleza corresponde a una isquemia o a una hemorragia?
3. Si es isquémico, ¿el mecanismo patogénico es cardioembólico, aterotrombótico u otros menos frecuentes?
4. Si es hemorrágico, ¿cuál es su localización y etiología?

La respuesta ordenada y eficaz a estas cuestiones debe basarse en:

- Anamnesis.
- Exploración neurológica y vascular.
- Exploración sistémica.
- Exploraciones complementarias orientadas por los hallazgos obtenidos en la historia clínica (anamnesis y exploración física).

¿Es de naturaleza vascular?

Es característico su comienzo brusco, y es esencial conocer el momento del inicio de los síntomas. Los pacientes que sufren un *infarto* presentan signos y síntomas de un territorio vascular concreto (cuadro 61.1). Los que sufren una *hemorragia* parenquimatosa tienen más tendencia a sufrir deterioro del estado de conciencia, náuseas, vómitos y cefalea. Sin embargo, para su diagnóstico siempre se precisa una tomografía computarizada (TC) craneal, ya que la clínica no es lo suficientemente específica para diferenciarla.

Cuadro 61.1 Clínica del infarto cerebral establecido según su localización

Arteria carótida interna

Desviación oculocefálica hacia el hemisferio afectado (miran hacia el lado contrario de la hemiparesia)
Hemiparesia o hemiplejía contralateral con paresia facial central
Hemihipoestesia contralateral
Hemianopsia homónima
Amaurosis ipsilateral (a veces)
Disfasia o afasia (si el hemisferio dominante está afectado)
Anosognosia y asomatognosia (si el hemisferio no dominante está afectado)

Arteria cerebral anterior

Hemiparesia y hemihipoestesia contralateral con neto predominio crural
Grasping y/o rigidez paratónica contralateral
Incontinencia urinaria
Modificación del psiquismo (mutismo, abulia, etc.)
Marcha apráxica

Arteria cerebral media

Síndrome silviano profundo (ramas perforantes)
- Desviación oculocefálica igual que en la lesión carotídea
- Hemiplejía global y proporcionada (capsular)
- Leve afección sensitiva
- Sin hemianopsia
- Afasia de predominio expresivo (en la lesión del hemisferio dominante)

Síndrome silviano superficial (ramas corticales y subcorticales)
- Hemiparesia o hemiplejía faciobraquial con grado variable de déficit crural
- Hemihipoestesia faciobraquial
- Afasia motora, sensitiva o global (si el hemisferio dominante está afectado)
- Anosognosia (si el hemisferio no dominante está afectado)
- Hemianopsia homónima

Arteria cerebral posterior

Hemianopsia y cuadrantonopsia homónimas, alucinaciones visuales, alexia, agnosia, anosmia y déficit motor o sensitivo leve (territorio periférico)
Pérdida sensitiva pura con hiperpatía posterior (ramas talamogeniculadas)
Parálisis del III par ipsilateral y hemiplejía contralateral (ramas interpedunculares o mesencefálicas)
Trastornos extrapiramidales: hemicorea, hemibalismo, temblor, etc. (ramas talamoperforantes)

Sistema vertebrobasilar

Síndrome bulbar medial: parálisis homolateral del XI par craneal, hemiplejía y pérdida cenestésica y discriminativa contralateral
Síndrome bulbar lateral (síndrome de Wallenberg): afección sensitiva facial, síndrome de Horner, parálisis del hemivelo y las cuerdas vocales, pérdida del reflejo nauseoso y ataxia apendicular homolaterales. Hemihipoestesia térmica y dolorosa contralateral. Hipo, vómitos y vértigo
Síndrome protuberancial inferior medial: parálisis conjugada de la mirada (ojos desviados hacia el lado contrario de la lesión, «mirando a la hemiplejía»). Parálisis ipsilateral del VI par craneal. Hemiplejía y hemihipoalgesia contralateral
Síndrome protuberancial inferior lateral: parálisis facial nuclear (sordera y acúfenos ipsilaterales). Parálisis conjugada de la mirada similar al síndrome protuberancial inferior medial. Hemiparesia y hemihipoestesia contralateral
Síndrome protuberancial superior medial: hemisíndrome cerebeloso ipsilateral, oftalmoplejía internuclear. Hemiparesia y hemihipoestesia contralateral
Síndrome protuberancial superior lateral: hemisíndrome cerebeloso homolateral

Arteria basilar

Existencia de síntomas bilaterales: cuadriplejía. Parálisis bilateral conjugada horizontal de la mirada. Coma o estado de cautiverio (*locked-in*): el paciente está consciente, y sólo puede comunicarse con movimientos verticales oculares y parpadeo

Dentro de la historia clínica hay una serie de puntos que se consideran de interés para determinar la naturaleza vascular del cuadro clínico, como:

1. **Primer síntoma o signo**, que informa sobre la región encefálica afectada.
2. **Forma de instauración y progresión:** comienza de forma brusca y posteriormente el déficit se mantiene o tiende a mejorar en horas. Aunque se resuelva completamente, puede recurrir.
3. **Alteraciones de la conciencia:**
   a. Brusca, con pérdida inicial y recuperación con déficit: embolia.
   b. Disminución progresiva del estado de conciencia: hemorragia.
4. **Síntomas y signos asociados:** fiebre, cefalea, palpitaciones, movimientos anormales, etc.
5. **Factores desencadenantes:** cambios posturales (aterotrombosis), maniobras de Valsalva (hemorragia, ACV cardioembólico en paciente con foramen oval permeable), traumatismo cervical (disección vascular), entre otros.
6. **Factores de riesgo:** hipertensión arterial, cardiopatía, AIT previos, claudicación intermitente, diabetes, tabaquismo, anticoagulantes, tóxicos y drogas, etc.
7. Realizar un adecuado **diagnóstico diferencial** para descartar las entidades que con más frecuencia se diagnostican erróneamente como ACV. Entre estas destacan:
   a. *Crisis comiciales:* cuando el paciente se examina con un déficit poscrítico.
   b. *Estados confusionales:* tóxicos, alteraciones metabólicas (hipoglucemia), psiquiátricas y postraumáticas.
   c. *Síncopes, aura migrañosa, hipoglucemia, etc.*

Por ello, hay que hacer hincapié en las características clínicas y exploratorias de estos procesos. Así, se investiga la existencia de movimientos anormales, mordedura de lengua, antecedentes de crisis comiciales, migraña, fiebre, ingesta de tóxicos, antidiabéticos orales, alcohol, hipotensión, etc. La mayor parte de las veces debe tenerse en cuenta que el diagnóstico diferencial es puramente clínico, puesto que las exploraciones complementarias habituales y la TC no ayudan en su establecimiento.

¿Es isquémico o hemorrágico?

No hay datos clínicos absolutamente fiables para distinguir con seguridad un ACV isquémico de uno hemorrágico, y la respuesta a esta pregunta la da la TC craneal.

Orientan hacia un *ACV hemorrágico*:

- Cefalea brusca e intensa.
- Deterioro del estado de conciencia mantenido o progresivo.
- Vómitos sin vértigo.
- Rigidez de nuca.
- Antecedentes de hipertensión arterial grave, alcoholismo, tratamiento anticoagulante.
- Cuadro desencadenado por maniobras de Valsalva.

Orientan hacia un *ACV isquémico:*

- Síntomas que aparecen durante la noche, al levantarse por la mañana o en la primera micción.
- Progresión en horas.
- Antecedentes de AIT, cardiopatía isquémica, claudicación intermitente, fibrilación auricular.
- Valvulopatía conocida.

La TC craneal es capaz de diagnosticar el 100% de las hemorragias. Es negativa en un 40% de los ACV isquémicos en las primeras 48 h.

La punción lumbar queda reservada a la alta sospecha clínica de HSA, a pesar de una TC normal, y si se plantea infección del sistema nervioso central (SNC).

Accidente cerebrovascular isquémico: ¿cardioembólico *versus* otras causas?

Es muy importante conocer si un infarto es de naturaleza cardioembólica, en contraposición a aterotrombótico u otra causa, ya que este hecho redunda en la instauración de un tratamiento preventivo específico. Clínicamente debe sospecharse que es *cardioembólico* cuando:

- Es de inicio brusco, con máximo déficit al principio.
- Ausencia de AIT previos.
- Pacientes jóvenes.
- Evidencia de embolia sistémica.
- Coincidencia de síntomas cardíacos (palpitaciones, dolor precordial, etc.).
- Conocimiento de cardiopatía embolígena valvular o no.

En la TC craneal debe sospecharse ante infartos múltiples de localización cortical y ante un infarto hemorrágico. La simple realización de un electrocardiograma (ECG) puede dar el diagnóstico.

Accidente cerebrovascular hemorrágico: ¿cuáles son su etiología y su localización?

El ACV hemorrágico representa el 10-20% del total de ACV. Sus principales factores de riesgo son los siguientes:

- Hipertensión arterial, por la formación de aneurismas miliares de Charcot y Bouchard, principalmente en las arterias lenticuloestriadas. Es la causa más frecuente y se localizan preferentemente en los ganglios de la base, el cerebelo y la protuberancia.
- Malformaciones vasculares: aneurismas y angiomas.
- Tratamiento anticoagulante.
- Sangrado tumoral.
- Angiopatía amiloide cerebral.
- Otros: discrasias sanguíneas, ingesta de fármacos, como anfetaminas, efedrina y derivados, cocaína, etc.

La clínica del ACV hemorrágico depende de su localización (cuadro 61.2), y se suelen añadir síntomas y signos derivados de la hipertensión intracraneal y de la irritación meníngea: cefalea, vómitos, rigidez de nuca, disminución del estado de conciencia y papiledema. Si la hemorragia es *infratentorial* y *cerebelosa,* su diagnóstico debe ser preciso e inmediato, al beneficiarse de tratamiento quirúrgico (derivación y/o evacuación). Hay que pensar en esta posibilidad ante toda cefalea frontal u occipital súbita, acompañada de vértigos, vómitos y ataxia cerebelosa con rápida progresión al coma. Puede

© Elsevier. Fotocopiar sin autorización es un delito.

Cuadro 61.2 Clínica de la hemorragia cerebral según su localización

Hemorragia putaminal
Hemiparesia, hemihipoestesia, hemianopsia, disfasia o síndrome de negligencia (según el hemisferio afectado) y desviación oculocefálica al lado afectado por la hemorragia

Hemorragia talámica
Hemiparesia, hemihipoestesia, mirada forzada hacia abajo en convergencia, ptosis palpebral y miosis

Hemorragia del núcleo caudado
Confusión, trastornos de memoria, hemiparesia y paresia transitoria de la lateralidad de la mirada

Hemorragias lobares
Occipital: dolor ocular ipsilateral y déficit campimétrico *Frontal*: hemiparesia y cefalea frontal. *Parietal*: hemihipoestesia y dolor temporal anterior

Hemorragia pontina
Tetraplejía, coma, pupilas puntiformes. Si está limitada al *tegmentum* lateral: parálisis de lateralidad de la mirada (el paciente mira a los miembros paralizados), oftalmoplejía internuclear, hemiparesia y hemihipoestesia, ataxia, pupilas pequeñas, etc.

Cuadro 61.3 Clínica de la hemorragia y el infarto cerebeloso

Síntomas principales
Inicio brusco con cefalea occipital, vértigo intenso, náuseas y vómitos, marcha inestable y disartria

Signos mayores
Ataxia de tronco y de la marcha. Lateropulsión ipsilateral (por lo general, el paciente es incapaz de mantenerse de pie)

Otros signos
Nistagmo, dismetría apendicular ipsilateral, afección del estado de conciencia, signos de infarto del tronco (debilidad facial y de extremidades, afección del V par y de nervios oculomotores, etc.) y signos de infarto occipital (pérdida de memoria, defectos campimétricos, ceguera cortical, etc.)

Indicación quirúrgica
Cuando exista disminución del estado de conciencia con desaparición del IV ventrículo en la tomografía computarizada y/o hidrocefalia supratentorial. Se practica drenaje ventricular o craniectomía suboccipital

acompañarse de nistagmo, desviación sesgada de la mirada, pupilas pequeñas y reactivas y parálisis de la lateralidad de la mirada. Una TC craneal confirma el proceso y puede detectar, además, desaparición del IV ventrículo e hidrocefalia por bloqueo del líquido cefalorraquídeo (LCR). En el cuadro 61.3 se señala la clínica de la hemorragia cerebelosa.

EXPLORACIONES COMPLEMENTARIAS

En urgencias, deben realizarse las siguientes exploraciones a todos los pacientes con sospecha de ACV:

- Determinación de glucemia mediante tira reactiva (la hipoglucemia puede cursar con focalidad neurológica).
- Saturación arterial de oxígeno (SaO_2) medida por pulsioximetría.
- Hematimetría con fórmula y recuento leucocitarios.
- Bioquímica sanguínea, que incluya glucosa, urea, creatinina, sodio, potasio y troponina.
- Estudio de coagulación.
- ECG.
- TC craneal. Es la única manera fiable de diferenciar el ACV isquémico del hemorrágico. Debe de hacerse de manera inmediata, con prioridad absoluta, a aquellos pacientes que se estime que pueden beneficiarse de tratamiento fibrinolítico.
- Punción lumbar ante la sospecha de HSA y TC craneal normal, y ante la sospecha de infección del SNC.

Si el paciente presenta criterios de ingreso deben realizarse radiografías posteroanterior y lateral de tórax, y si se sospecha crisis comicial, electroencefalograma (EEG).

Dependiendo de la disponibilidad se puede realizar: eco-Doppler, angio-TC y resonancia magnética (RM) multimodal para identificar oclusiones, valorar la viabilidad del tejido cerebral y poder así seleccionar un tratamiento recanalizador.

CRITERIOS DE INGRESO

Todos los ACV requieren un diagnóstico de certeza para valorar la necesidad de tratamiento o de técnicas especiales hospitalarias. La valoración siempre es individualizada (fig. 61.1).

1. Ingresan en el servicio de neurología los pacientes con:
   - **a.** ACV en cualquier edad que pueda beneficiarse de las opciones diagnóstico-terapéuticas intrahospitalarias disponibles, especialmente en pacientes sin taras biológicas ni afecciones crónicas que impidan una recuperación adecuada o la adopción de medidas terapéuticas agresivas.
   - **b.** AIT, cuando no sea posible realizar un estudio vascular en 24 h.
2. En función de las características del hospital, los pacientes con ACV pueden ingresar en el servicio de medicina interna, dado que en la mayoría de los casos, el proceso diagnóstico está estandarizado, pero el médico internista debe estar familiarizado con el manejo de esta patología, conocer bien la rentabilidad diagnóstica de cada exploración complementaria y las particularidades de los diferentes tipos de ACV en lo que se refiere a su diagnóstico y tratamiento.
3. Ingresan en el servicio de neurocirugía los pacientes con:
   - **a.** Hematoma cerebeloso.
   - **b.** ACV que causa hidrocefalia sintomática secundaria: hematomas de ganglios de la base abiertos a ventrículos, infarto cerebeloso extenso.

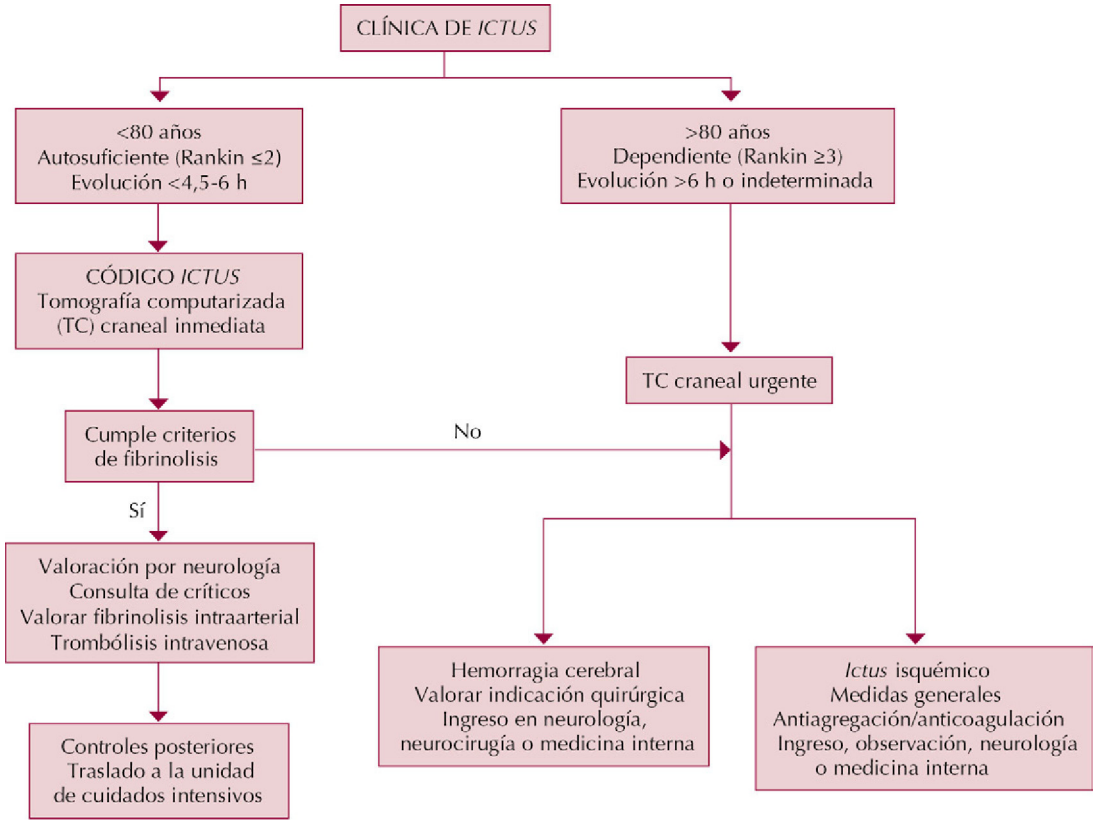

ESCALA MODIFICADA DE RANKIN
- ☐ 0 Sin secuelas, asintomático
- ☐ 1 Secuelas leves que no interfieren en las actividades habituales del paciente.
- ☐ 2 Incapacidad que limita algunas actividades, pero que no las impide. El paciente es capaz de cuidar de sí mismo.
- ☐ 3 Incapacidad que impide algunas actividades del paciente. Precisa ayuda para actividades de aseo o vestirse, o un punto de apoyo para caminar.
- ☐ 4 Incapacidad que provoca dependencia de un cuidador, aunque no requiere atención constante.
- ☐ 5 Requiere atención constante por un cuidador (encamado, sondaje).
- ☐ 6 Muerte.

FIGURA 61.1 Esquema asistencial del accidente cerebrovascular en urgencias.

4. Pueden tratarse en su *domicilio o en un hospital de cuidados mínimos* los pacientes con:
   - **a.** ACV establecido que solo pueda beneficiarse de rehabilitación funcional.
   - **b.** Situación de dependencia (Rankin ≥3).
   - **c.** Neoplasias, taras biológicas graves, etc.
5. No requieren ingreso hospitalario y pueden seguir su evolución en *consultas externas* los pacientes con:
   - **a.** AIT sin sospecha de mecanismo cardioembólico y siempre que se les haya realizado una eco-Doppler de los vasos arteriales supraaórticos, y no se haya detectado estenosis significativa.
   - **b.** ACV isquémicos con deficiencias menores, siempre que no necesiten recibir tratamiento anticoagulante ni cirugía o actuación radiológica invasiva.

TRATAMIENTO

El ACV es una emergencia médica y, como tal, su tratamiento no admite demora.

Medidas generales

El principio básico *primum non nocere* es importante en esta enfermedad, ya que la adopción de medidas inadecuadas puede agravar el déficit neurológico o sus secuelas.

- Reposo en cama, con la cabecera levantada 30° para evitar broncoaspiraciones.
- Oxigenoterapia mediante mascarilla tipo Venturi (**Ventimask®**) o gafas nasales, si la SaO_2 es inferior al 95%. En pacientes con déficit neurológico persistente se recomienda monitorizar la SaO_2 durante 72 h.
- Es recomendable la monitorización continua del ritmo y de la frecuencia cardíacas, y la presión arterial durante las primeras 24 h.
- Aspiración de secreciones y colocación de sonda nasogástrica para evitar la aspiración broncopulmonar si el paciente tuviera disminución del estado de conciencia.
- Intubación orotraqueal y soporte ventilatorio asistido si existe deterioro del estado de conciencia o disfunción bulbar que causen compromiso de la vía aérea.

© Elsevier. Fotocopiar sin autorización es un delito.

- Dieta absoluta si el ACV está en evolución o el paciente presenta problemas de deglución. En cualquier otro caso, se instaura una dieta blanda.
- Canalización de una vía venosa periférica, en el miembro no parético y, si el paciente está en dieta absoluta, se administra suero fisiológico a razón de 1.500 ml/24 h.
- Si el paciente no controla esfínteres, se coloca preferentemente un colector o un empapador; si no es posible, se procede al sondaje vesical.
- Medidas antiescara, mediante cambios posturales frecuentes y rehabilitación precoz de los miembros paréticos.
- Tratamiento de los factores de riesgo y trastornos metabólicos intercurrentes, en especial del metabolismo hidrocarbonado. Debe evitarse y tratar la hiperglucemia (v. caps. 66 y 67), ya que esta aumenta la mortalidad y las secuelas. La hiponatremia, si la hay, debe corregirse a un ritmo inferior a 10 mEq/l/24 h, como se describe en el capítulo 78.
- Medicación habitual de vital importancia para la afección de base del paciente: hipertensión arterial, diabetes, enfermedad pulmonar obstructiva crónica (EPOC), cardiopatía isquémica, etc.
- Debe prevenirse la hemorragia digestiva de estrés con pantoprazol (**Anagastra**®, viales con 40 mg) en dosis de 40 mg/24 h por vía intravenosa.
- En los ACV isquémicos en los que no esté indicada la anticoagulación en dosis terapéuticas se realiza prevención de la tromboembolia pulmonar (TEP) mediante la administración de una heparina de bajo peso molecular, en dosis profilácticas, como una de las siguientes:
  - Bemiparina (**Hibor**®, jeringas precargadas con 2.500, 3.500, 5.000, 7.500, 10.000 y 12.500 UI anti-Xa) en dosis de 3.500 UI/ 24 h por vía subcutánea.
  - Enoxaparina (**Clexane**®, jeringas precargadas con 20, 40, 60, 80, 100, 120 y 150 mg) en dosis de 1 mg/kg/24 h por vía subcutánea.
- Administración de vitamina B_1 (tiamina) (**Benerva**®, ampollas con 100 mg) en dosis de 100 mg/24 h, por vía intramuscular, en el paciente con sospecha o certeza de etilismo crónico o desnutrición.
- Tratamiento de la hipertermia para mantener la temperatura corporal inferior a 37,5 °C. Para ello puede administrarse:
  - Paracetamol (**Perfalgan**®, viales de 100 ml con 1 g) en dosis de 1 g/6 h, por vía intravenosa, perfundido en 15 min.
  - Metamizol magnésico (**Nolotil**®, ampollas con 2 g) en dosis de 2 g/6 h por vía intravenosa, para lo cual se diluye 1 ampolla del preparado comercial en 100 ml de suero fisiológico o glucosado al 5%, y se perfunde en 20 min.

Manejo de la presión arterial en el accidente cerebrovascular

Un hallazgo común en la fase aguda del *ictus* es la hipertensión arterial, que aparece como reacción al ataque y se normaliza de forma espontánea en los días siguientes; por ello, un descenso brusco puede ser desastroso para el paciente. La presión arterial debe mantenerse moderadamente alta para asegurar la adecuada perfusión del área isquémica y la zona encefálica que rodea a los hematomas, ya que en estas zonas, al perderse la autorregulación, el flujo sanguíneo depende de la presión de perfusión.

- En el contexto de un ACV, la presión arterial sistólica (PAS)/presión arterial diastólica (PAD) ideal en pacientes normotensos es de 160-170/95-100 mmHg, y en hipertensos de 180-190/105-110 mmHg.
- Inicialmente no se tratan las presiones arteriales inferiores a 220/110 mmHg (PAS/PAD) en el ACV isquémico, ya que podría extenderse la zona de penumbra isquémica, o valores de presión arterial inferiores a 185/110 mmHg en el ACV hemorrágico, ya que suelen controlarse con las medidas generales. Si la presión arterial se mantiene en este límite 60 min después de la primera medición o si la PAS es superior a 185 mmHg en el ACV hemorrágico, se inicia tratamiento hipotensor por vía oral (deben evitarse las vías sublingual e intravenosa). Puede administrarse uno de los siguientes fármacos: labetalol (**Trandate**®, comprimidos de 100 y 200 mg) en dosis de 100 mg/12 h; o irbesartán (**Aprovel**®, comprimidos de 75, 150 y 300 mg) en dosis de 150 mg/8 h.
- Una excepción a la norma anterior la constituye la coexistencia con otra entidad, como infarto agudo de miocardio (IAM), insuficiencia renal, disección aórtica aguda, insuficiencia cardíaca grave, encefalopatía hipertensiva o importante transformación hemorrágica de un ACV isquémico. Asimismo, los pacientes con ACV isquémico que van a recibir tratamiento fibrinolítico deben mantener valores de presión arterial inferiores a 185/110 mmHg.
- Si no es posible la vía oral o si la presión arterial es superior a 230/120 mmHg en dos lecturas separadas 5 min, se requiere tratamiento hipotensor urgente por vía intravenosa. Puede utilizarse:
  - Labetalol (**Trandate**®, ampollas de 20 ml con 100 mg) en dosis inicial de 20 mg (4 ml)/5 min en bolo intravenoso lento hasta el control de las cifras tensionales o hasta la administración de 100 mg (1 ampolla). Si es necesario, se inicia perfusión intravenosa de una dosis inicial de 0,5-2 mg/min, para lo cual se diluyen 2 ampollas (200 mg) del preparado comercial en 200 ml de suero glucosado al 5%, y se perfunde a un ritmo de 12-48 gotas/min (36-144 ml/h) hasta la normalización de la presión arterial, sin sobrepasar la dosis total de 300 mg. Este fármaco está contraindicado en la insuficiencia cardíaca con fallo sistólico, isquemia arterial periférica y EPOC.
  - Urapidil (**Elgadil**®, ampollas de 10 ml con 50 mg) en dosis inicial de 25 mg (½ ampolla) por vía intravenosa en 20 s; si no se obtiene una respuesta adecuada, se repite a los 5 min la misma dosis y por idéntica vía. Si una vez transcurridos 15 min de esta segunda dosis aún no se han controlado las cifras tensionales del paciente, se administran 50 mg (1 ampolla) por vía intravenosa, en 20 s. Esta dosis de ataque suele ser suficiente para yugular una crisis hipertensiva; sin embargo, en determinadas situaciones puede ser

necesario establecer una terapia de mantenimiento. Para ello se diluyen 5 ampollas (250 mg) del preparado comercial de esta sustancia en 500 ml de suero glucosado al 5%, y se perfunde a un ritmo inicial de 7 gotas/min (21 ml/h), que puede incrementarse hasta alcanzar las 21 gotas/min (63 ml/h). Este fármaco debe administrarse con precaución en pacientes con insuficiencia hepática grave. No debe usarse en el IAM ni en la estenosis aórtica, y está totalmente contraindicado en el embarazo.

- Si la PAD es superior a 140 mmHg se requiere el ingreso del paciente en una unidad de cuidados intensivos para la administración de nitroprusiato sódico (**Nitroprussiat Fides®**, viales con 50 mg) en dosis de 1 μg/kg/min por vía intravenosa, para lo que se diluye 1 ampolla (50 mg) del preparado comercial de esta sustancia en 250 ml de suero glucosado al 5%, y se perfunde a una velocidad de 7 gotas/min (21 ml/h) para un paciente de 70 kg de peso. La solución donde se diluye debe estar protegida de la luz.
- El nifedipino, la clonidina, el diazóxido y la alfametildopa están contraindicados.

La hipotensión arterial en un paciente con ACV obliga a descartar IAM, TEP, sepsis, hipovolemia, hemorragia interna o disección aórtica, y a administrar la terapia apropiada (cristaloides, hematíes, dopamina, etc.).

Medidas antiedema cerebral

Deben aplicarse ante signos o síntomas de hipertensión intracraneal, herniación cerebral y aumento del grado de coma, independientemente de que el ACV sea hemorrágico o isquémico, aunque en este último es menos frecuente el desarrollo de edema cerebral.

El tratamiento se basa en la administración de:

- Diuréticos osmóticos, como manitol (**Manitol Mein® 20%**, frascos de 250 y 500 ml) en dosis de carga de 1 g/kg por vía intravenosa, equivalentes a 350 ml de manitol al 20%, perfundidos en 20 min; la dosis puede repetirse cada 6 h.
- Hiperventilación mecánica, manteniendo una $PaCO_2$ de 28-35 mmHg. Tiene un efecto rápido, pero solo dura unas horas. Puede ser de utilidad, como primera medida, ante una descompensación aguda o previa al tratamiento quirúrgico.
- Barbitúricos, como tiopental sódico (**Tiopental Braun®**, viales con 0,5 y 1 g) en dosis de 1-5 mg/kg por vía intravenosa, para inducir un coma barbitúrico, previa intubación endotraqueal.
- Otras medidas disponibles, previa valoración por el neurocirujano, son: evacuación quirúrgica, colocación de catéter ventricular y cirugía descompresiva.

Tratamiento específico

Accidente cerebrovascular isquémico

Trombólisis intravenosa

La recanalización del vaso obstruido, mediante la lisis del trombo infundiendo un trombolítico por vía intravenosa, es una medida realmente eficaz para mejorar el pronóstico de los pacientes con ACV isquémico.

- Las *indicaciones* de trombólisis o fibrinolisis se exponen en el cuadro 61.4. La ventana terapéutica es de hasta 4,5 h, pero cuanto antes se administre, mayor será la probabilidad de mejorar. El cuadro 61.5 muestra la escala de ACV del National Institute of Health (NIHSS), que se aplica antes y después del tratamiento de forma periódica para valorar su eficacia. El médico de urgencias debe de estar familiarizado con esta escala para aplicarla de manera rápida y exacta.
- *Fibrinolítico* de elección: el rtPA o alteplasa (**Actilyse®**, viales con 20 y 50 mg) es el único fibrinolítico aprobado para este fin. Se prepara una dilución de 100 mg en 100 ml de suero fisiológico (1 mg equivale a 1 ml) y se administra en dosis total de 0,9 mg/kg (dosis máxima de 90 mg). El 10% de la cantidad calculada se administra en bolo intravenoso (1 min), y el resto, después de transcurridos 3-5 min, en perfusión intravenosa continua durante 60 min.

Cuadro 61.4 Indicaciones y contraindicaciones de la trombólisis intravenosa con rtPA

Criterios de inclusión

Paciente diagnosticado de *ictus* isquémico que presenta un déficit neurológico significativo que persiste al menos 30 min sin mejora perceptible antes del tratamiento (NIHSS: 5-24. En general, un «déficit discapacitante si persistiera»)
Comienzo del tratamiento dentro de las primeras 4,5 h del inicio de los síntomas
Edad del paciente entre 19 y 79 años
Consentimiento informado del paciente o familiares

Criterios de exclusión

Evidencia de hemorragia en la tomografía computarizada (TC)
La TC muestra signos de infarto extenso (hipodensidad >1/3 de un hemisferio cerebral)
Ictus o traumatismo craneoencefálico en los 3 meses previos
Historia de hemorragia intracraneal
Hemorragia gastrointestinal o urinaria en los 21 días previos
Cirugía mayor en los 14 días previos
Punción arterial en un sitio no compresible o punción lumbar en los últimos 7 días
Evidencia de sangrado activo o fracturas en la exploración física
Toma de anticoagulantes orales con INR >1,7
Tratamiento con heparina las 48 h previas y TTPa alterado
Plaquetas <100.000/μl

Contraindicaciones relativas

Presión arterial sistólica/diastólica >185/110 mmHg
Crisis comicial al inicio del *ictus*
Infarto agudo de miocardio en los 3 meses previos
Glucemia <50 mg/dl o >400 mg/dl

© Elsevier. Fotocopiar sin autorización es un delito.

Cuadro 61.5 Escala NIHSS (National Institutes of Health Stroke Scale)

1a. Nivel de conciencia
0 Alerta
1 Se despierta fácilmente
2 Requiere estímulos enérgicos
3 Coma

1b. Preguntas (edad, mes)
0 Responde ambas adecuadamente
1 Una correcta
2 Incorrectas las dos

1c. Órdenes (abra/cierre los ojos, abra/cierre un puño)
0 Ambas correctas
1 Una correcta
2 Ambas incorrectas

2. Movimientos horizontales de la mirada
0 Normal
1 Parálisis sin desviación forzada
2 Desviación forzada

3. Campos visuales
0 No pérdida
1 Hemianopsia parcial
2 Hemianopsia completa
3 Hemianopsia bilateral (ceguera completa o ceguera cortical)

4. Parálisis facial
0 Normal
1 Paresia leve (asimetría del surco nasogeniano)
2 Parálisis inferior o supranuclear
3 Parálisis facial completa uni o bilateral

5. Función motora de los brazos (5a brazo derecho; 5b brazo izquierdo)
0 normal (mantiene el brazo durante 10 s a 90° sentado, 45° decúbito)
1 Claudica
2 Algún esfuerzo contra la gravedad
3 Algún movimiento, no vence la gravedad
4 Sin movimiento
5 No valorable (artrodesis o amputación)

6. Función motora de las piernas (6a derecha; 6b pierna izquierda)
0 Mantiene la pierna a 30° durante 5 s sin caer
1 Claudica
2 Algún esfuerzo contra gravedad
3 Ningún esfuerzo contra gravedad
4 Sin movimiento
5 No valorable (artrodesis o amputación)

7. Ataxia de miembros
0 Sin ataxia
1 En una extremidad
2 En dos extremidades

8. Sensibilidad
0 Normal
1 Hipoalgesia leve-moderada
2 Pérdida grave o total

9. Lenguaje
0 Normal
1 Afasia leve-moderada
2 Afasia grave
3 Afasia global o mutismo

10. Disartria
0 Articulación normal
1 Leve-moderada
2 Habla casi ininteligible o anartria
3 Intubado

11. Extinción, inatención
0 Normal
1 En una de las modalidades sensitivas
2 Hemiinatención grave o en más de una modalidad

- *Precauciones*:
  - No administrar antiagregantes, heparina u otros anticoagulantes en las siguientes 24 h. Una vez transcurrido ese tiempo, si es necesario utilizarlos, debe realizarse TC craneal.
  - No colocar sonda nasogástrica ni uretral en las primeras 12 h.
  - Si el paciente presenta cefalea intensa, hipertensión aguda, náuseas o vómitos, hay que detener la infusión y solicitar una TC urgente.
  - Repetir frecuentemente la exploración neurológica durante el procedimiento y en las horas siguientes.
  - Mantener la presión arterial dentro de los márgenes recomendados (<185/110 mmHg). Se mide cada 15 min las primeras 2 h, cada 30 min las siguientes 6 h y cada hora hasta cumplir las primeras 24 h.
- *Tratamiento de la transformación hemorrágica,* si existe. Es una complicación de la trombólisis intravenosa. Si aparece, se procede de la siguiente forma:
  - Detener la infusión si no se había completado.
  - Extraer sangre para realizar hematimetría con fórmula y recuento leucocitarios, y estudio de coagulación con fibrinógeno.
  - Administrar, inicialmente, 6-8 unidades de crioprecipitados (o plasma leucodeplecionado) y solicitar la colaboración del servicio de hematología hasta conseguir un nivel sérico de fibrinógeno superior a 100 mg/dl. Si es necesario, se transfunden unidades de plaquetas.
  - Valorar la evacuación quirúrgica del hematoma una vez corregidas las alteraciones de la coagulación.
- *Tratamiento del angioedema* (v. cap. 145). Su incidencia es del 1-2%, y más frecuente en pacientes en tratamiento con inhibidores de la enzima convertidora de angiotensina (IECA). Suele aparecer hacia el final de la infusión de rtPA. El diagnóstico precoz es importante, por lo que hay que inspeccionar la lengua media hora después del inicio del tratamiento y, posteriormente, cada 20 min, hasta media hora después de finalizada la administración del fármaco. Puede detectarse solo en un lado de la lengua. Si aparece, se administra icatibant (**Firazyr®**, jeringas precargadas con 30 mg) en dosis de 30 mg por vía subcutánea, preferiblemente en la región abdominal. Esta dosis puede repetirse cada 6 h, en caso de recurrencia o persistencia de los síntomas, sin sobrepasar los 90 mg (3 jeringas) cada 24 h.

Trombólisis intraarterial

Se realiza en centros que disponen de radiólogo intervencionista y consiste en la disrupción del trombo a través de

una arteriografía, mediante la infusión de trombolítico local o dispositivos mecánicos. En ningún caso debe sustituir a la infusión de rtPA por vía intravenosa y, aunque mediante esta técnica se amplía la ventana terapéutica, siempre hay que tener en cuenta que los resultados clínicos dependen de lo que se tarde en restaurar el flujo sanguíneo.

- *Indicaciones:*
  - ACV en territorio anterior con oclusión de grandes arterias de menos de 6 h de evolución y en los que la trombólisis intravenosa no está indicada.
  - ACV en territorio posterior con oclusión de grandes arterias de hasta 12 h de evolución, o incluso más tiempo si el déficit es escalonado.
- *Criterios de exclusión:* alergia a contrastes e imposibilidad de hacer arteriografía, junto a los de la trombólisis intravenosa. Solo en casos seleccionados de antecedentes de hemorragia cerebral, lesiones intracraneales potencialmente sangrantes, sangrado potencial, uso de heparina y anticoagulantes, se puede emplear individualizando el riesgo y realizando trombectomía mecánica.

Accidente isquémico transitorio

Antiagregantes plaquetarios

Puede administrarse uno de los siguientes:

- Ácido acetilsalicílico (**Adiro 300®**, comprimidos de 300 mg; **Tromalyt®**, comprimidos de 150 y 300 mg) en dosis de 300 mg/24 h por vía oral. Se considera el tratamiento de elección.
- Clopidogrel (**Plavix®**, comprimidos de 75 y 300 mg) en dosis de 75 mg/24 h por vía oral. Este fármaco debe utilizarse cuando el paciente presente un nuevo episodio isquémico a pesar del tratamiento con ácido acetilsalicílico o cuando este fármaco esté contraindicado, si bien puede ser ligeramente más eficaz en pacientes con claudicación intermitente o cardiopatía isquémica concurrentes. Ambos fármacos solo se utilizan, simultáneamente, en los pacientes a los que se les va a implantar un *stent,* suspendiendo uno de ellos al mes de tratamiento.

Anticoagulantes

La anticoagulación está indicada en la prevención secundaria del AIT de origen cardioembólico, en estados de hipercoagulabilidad y en la disección extracraneal (contraindicada en la intracraneal). Hay que tener presente que, antes de iniciar el tratamiento anticoagulante, la presión arterial debe estar controlada. Puede administrarse una heparina de bajo peso molecular (HBPM), como enoxaparina, o heparina sódica.

- La enoxaparina (**Clexane®**, jeringas precargadas con 20, 40, 60, 80, 100, 120 y 150 mg) se administra en dosis de 1 mg/kg/12 h por vía subcutánea.
- La heparina sódica (**Heparina sódica Chiesi®**, viales de 5 ml al 1% con 5.000 UI y al 5% con 25.000 UI) se administra en una dosis inicial de 5.000 UI (5 ml de la dilución al 1% o 1 ml de la dilución al 5%) por vía intravenosa en bolo, seguida de una perfusión intravenosa continua de 4,8 mg/kg/24 h, que equivalen, para un paciente de 70 kg, a 336 mg (33.600 UI) de heparina sódica al día. Para ello, se diluyen 7 ml de heparina sódica al 5% o 35 ml de este fármaco al 1%, en 500 ml de suero fisiológico, y se perfunde a un ritmo de 21 ml/h. El control de la coagulación se realiza a las 6 h, mediante el tiempo de tromboplastina parcial activada (TTPa), que debe mantenerse 1,5 a 2,5 veces más prolongado que el normal.
- Independientemente del fármaco anticoagulante elegido (HBPM o heparina sódica), el tratamiento debe mantenerse, por lo menos, durante 5 días. Desde el primer día se añaden anticoagulantes orales, como acenocumarol (**Sintrom®**, comprimidos de 4 mg; **Sintrom uno®**, comprimidos de 1 mg), en dosis de 2-4 mg/24 h, en una sola toma nocturna. Una vez se hayan administrado dos dosis, se solicita estudio de coagulación e interconsulta al servicio de hematología, para ajustarla. El objetivo es mantener un tiempo de protrombina o de Quick entre 2 y 3 veces el valor de los testigos (razón normalizada internacional [INR] entre 2,0 y 3,0).

Estatinas

Se ha demostrado una disminución de la recurrencia de estos episodios, en pacientes con *ictus* previo o AIT, cuando se tratan con atorvastatina (**Cardyl®**, **Zarator®**, comprimidos de 10, 20, 40 y 80 mg) en dosis de 80 mg/24 h por vía oral, o rosuvastatina (**Provisacor®**, comprimidos de 5, 10 y 20 mg) en dosis de 20 mg/24 h por vía oral. Asimismo, la suspensión del tratamiento con estatinas en la fase aguda del *ictus* puede asociarse a un aumento del riesgo de muerte.

Endarterectomía carotídea

El mejor candidato es el paciente con estenosis carotídea unilateral de alto grado (>70%), sin enfermedad coronaria, que se encuentra en un centro hospitalario y con morbimortalidad inferior al 6%. Se recomienda realizarla en las 2 semanas siguientes al episodio isquémico transitorio.

Angioplastia e implantación intravascular de **stent**

Sus indicaciones teóricas son las mismas que para la endarterectomía en la estenosis carotídea. En el sistema vertebrobasilar e intracranealmente se realiza cuando existe una estenosis crítica y el déficit recurre, a pesar de un tratamiento médico óptimo.

Infarto cerebral estable

Aterotrombótico

El tratamiento se basa en:

1. Antiagregantes plaquetarios, cuyos preparados, dosis y vías de administración ya se han comentado.
2. En las estenosis arteriales críticas se realiza endarterectomía o angioplastia, como ya se ha descrito, esperando generalmente 4 semanas entre el evento vascular y el procedimiento, para evitar hemorragia por reperfusión.
3. Medicación vasodilatadora y neuroprotectora, con el fin de aumentar el flujo sanguíneo cerebral y limitar el daño neuronal. Su prescripción es opcional, ya que la eficacia no está fehacientemente demostrada. Se puede administrar uno de los siguientes fármacos:
   a. Citicolina (**Somazina®**, ampollas con 500 mg y 1 g, sobres de 1 g) en dosis de 1 g/12 h, por vía oral o intravenosa, para lo que se diluye en este caso 2 ampollas de 1 g en 500 ml de suero glucosalino o fisiológico y se perfunde a un ritmo de 7 gotas/min (21 ml/h).

© Elsevier. Fotocopiar sin autorización es un delito.

b. Antagonistas del calcio, especialmente nimodipino (**Brainal**®, comprimidos de 30 mg) en dosis de 30 mg/6 h por vía oral.
c. Piracetam (**Nootropil**®, ampollas con 3 g; comprimidos de 800 y 1.200 mg) en dosis de 3 g/8 h por vía oral o intravenosa en tratamientos agudos.

Cardioembólico

Cuando se sospecha la existencia de una embolia de origen cardíaco se procede a una anticoagulación precoz (el mismo día del *ictus*), salvo que la clínica o la TC hagan sospechar un infarto extenso o exista transformación hemorrágica, en cuyo caso debe retrasarse la anticoagulación, aproximadamente 1-2 semanas, con controles de TC ante un posible empeoramiento.

Se administra HBPM o heparina sódica, y acenocumarol, como se ha descrito para el AIT, si bien, cuando es secundario a fibrilación auricular no valvular, se pueden utilizar los nuevos anticoagulantes orales, como:

- Apixabán (**Eliquis**®, comprimidos de 2,5 y 5 mg) en dosis inicial de 5 mg/12 h. En pacientes con insuficiencia renal grave (aclaración de creatinina [CrCl] de 15-29 ml/min) o en aquellos que cumplan al menos 2 de los siguientes criterios: edad ≥80 años, peso corporal ≤60 kg, creatinina sérica ≥1,5 mg/dl, la dosis se reduce a 2,5 mg/12 h.
- Rivaroxabán (**Xarelto**®, comprimidos de 10, 15 y 20 mg) en dosis de 20 mg/24 h. En pacientes con insuficiencia renal moderada (CrCl de 30-49 ml/min) o grave (CrCl de 15-29 ml/min) la dosis recomendada es de 15 mg/24 h. No se recomienda en pacientes con CrCl <15 ml/min.
- Davigatrán (**Pradaxa**®, cápsulas de 75, 110 y 150 mg) en dosis de 150 mg/12 h. Se inicia su tratamiento después de llevar 5-10 días con HBPM o heparina sódica. En pacientes mayores de 80 años, en tratamiento con verapamilo o con riesgo de sangrado digestivo, se administra en dosis inicial de 110 mg/12 h. Está contraindicado en la insuficiencia renal grave (CrCl <30 ml/min).

Ictus lacunar

El tratamiento se basa en el control estricto de la presión arterial y de la glucemia, y en la anticoagulación durante 6 meses o hasta que desaparezca el factor desencadenante, como ya se ha indicado.

Infarto cerebeloso

Es un caso especial, ya que puede beneficiarse de tratamiento quirúrgico (resección y/o derivación) si causa hidrocefalia sintomática o compresión del tronco cerebral. En el resto de los casos se administran antiagregantes o anticoagulantes, según el mecanismo que se sospeche.

Accidente cerebrovascular hemorrágico

Se adoptan las medidas generales, antiedema cerebral e hipotensoras que ya se han expuesto. En este tipo de ACV es imprescindible establecer o descartar la indicación quirúrgica. La valoración por parte del neurocirujano se establece ante:

- Hematomas cerebelosos que cursen con disminución del estado de conciencia o signos de compresión del tronco encefálico (generalmente, >3 cm de diámetro) o que desarrollen hidrocefalia obstructiva. En cualquier otro caso se mantiene una actitud conservadora expectante.
- Hematomas lobares superficiales con deterioro neurológico progresivo. Los hematomas pequeños bien tolerados, los profundos del hipertenso y los muy extensos no son candidatos para el tratamiento quirúrgico.
- Hematomas encapsulados que se comporten como una masa cerebral.
- Hematomas abiertos a ventrículos que produzcan hidrocefalia.

Tratamiento de las complicaciones

Crisis epilépticas

El tratamiento de las crisis epilépticas, aisladas o en estatus es similar al descrito en el capítulo 59.

Agitación

Debe evitarse la administración de benzodiacepinas. Puede utilizarse por vía intravenosa o intramuscular (evitar en pacientes anticoagulados):

- Haloperidol (**Haloperidol Esteve**®, ampollas con 5 mg) en dosis de 5 mg/8 h.
- Clorpromazina (**Largactil**®, ampollas con 25 mg) en dosis de 25 mg/8 h. Para la administración intravenosa se diluye 1 ampolla del preparado comercial en 100 ml de suero fisiológico, y se perfunde en 30 min.

BIBLIOGRAFÍA RECOMENDADA

European Stroke Organization(ESO). Guidelines for the early management of adults with ischemic stroke. Stroke 2007;38:1655-711.
European Stroke Organization(ESO). Guidelines for Management of Ischaemic Stroke and Transient Ischaemic Attack 2008. Cerebrovasc Dis 2008;25:457-507.
García-Castrillo Riesgo L, Jiménez Murillo L, Piñera Salmerón P, Sánchez Sánchez M. Vías clínicas en Urgencias Grupo Ictus (SEMES). Madrid: Saned; 2008.
Jauch EC, Saver JL, Adams HP Jr, et al. Guidelines for the early management of patients with acute ischemic stroke: a guideline for healthcare professionals from the American Heart Association (AHA) /American Stroke Association. Stroke 2013;44:870.
Khaja AM, Grotta JC. Established treatment for acute ischemic stroke. Lancet 2007;369:319-30.
Kathri P, Levine J, Jovin T. Intravenous thrombolytic therapy for acute ischemic stroke. Continuum Lifelong Learning Neurology 2008;14:46-60.
Lansberg MG, O'Donnell MJ, Khatri P, et al. Antithrombotic and thrombolytic therapy for ischemic stroke: Antithrombotic Therapy and Prevention of Thrombosis 9th ed: American College of Chest Physicians Evidence-Based Clinical Practice Guidelines. Chest 2012;141:e601S.
Saver JL. Citicoline: update on a promising and widely available agent for neuroprotection and neurorepair. Rev Neurol Dis 2008;5:167-77.
Uchino K, Pary J, Grotta J. Acute stroke care. Manual from the University of Texas-Houston stroke team: Cambridge University Press; 2011.