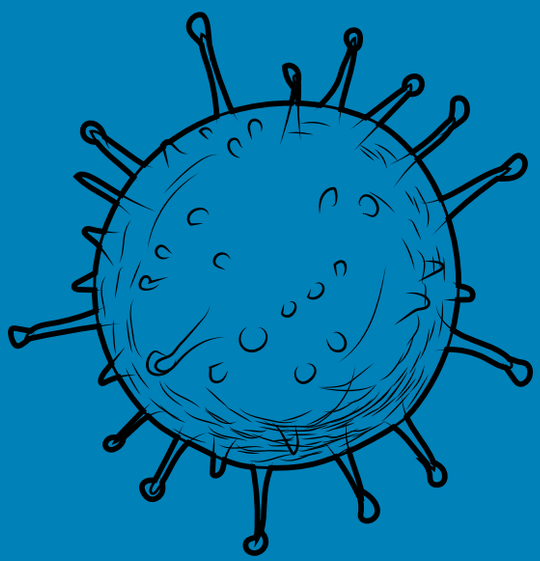

Enfermedades infecciosas

DESGLOSES MIR

IF

T01 Bacterias. Características generales. Métodos diagnósticos en microbiología

P060 MIR 2018-2019

Cuando se realiza un antibiograma en caldo a una bacteria, ¿qué entendemos por concentración mínima inhibitoria o CMI?

1) Es aquella concentración mínima de antimicrobiano que inhibe el crecimiento del 50% del inóculo inicial bacteriano.
2) Es aquella concentración mínima de antimicrobiano que inhibe la proliferación (visual) en el caldo de crecimiento.
3) Es la concentración de bacterias que se inhiben con una dosis concreta de antibiótico.
4) Es la mínima concentración bacteriana que produce infección en el ser humano.

Respuesta correcta: 2

P109 MIR 2016-2017

Un paciente VIH positivo regresa de Guatemala con diarrea acuosa sin productos patológicos y sin otra sintomatología. En la tinción de Kinyoun de las heces se observan unas estructuras de color rojo ovalado de unas 9 micras de diámetro. Lo más probable es que se trate de:

1) *Cyclospora* spp.
2) *Giardia lamblia.*
3) *Acanthamoeba* spp.
4) *Ascaris lumbricoides.*

Respuesta correcta: 1

P223 MIR 2014-2015

¿Cuál de las siguientes especies bacterianas no es una enterobacteria?

1) *Escherichia coli.*
2) *Proteus vulgaris.*
3) *Klebsiella pneumoniae.*
4) *Pseudomonas aeruginosa.*
5) *Salmonella enteritidis.*

Respuesta correcta: 4

P203 MIR 2009-2010

El mecanismo subyacente de la resistencia a meticilina en *Staphylococcus aureus* es:

1) La presencia de bombas de expulsión activa.
2) La producción de beta-lactamasas que inactivan a las penicilinas.
3) La presencia de mutaciones ribosómicas.
4) La presencia de alteraciones en las proteínas fijadoras de penicilina.
5) La presencia de proteínas de protección ribosomal.

Respuesta correcta: 4

T02 Antibióticos

P041 MIR 2018-2019

Hombre de 65 años con cardiopatía isquémica y estenosis aórtica reumática, por lo que recibe betabloqueantes, antiagregantes y estatinas, que comienza con un cuadro de fiebre y modificación de las cualidades del soplo aórtico, por lo que se sospecha endocarditis. Se extraen hemocultivos en los que crece *Staphylococcus aureus* meticilin resistente, por lo que recibe tratamiento antibiótico. En una analítica de control se constata importante elevación de CPK. ¿Cuál cree que es el antibiótico con el que se le ha tratado?

1) Daptomicina.
2) Dalfopristina.
3) Linezolid.
4) Cloxacilina.

Respuesta correcta: 1

P061 MIR 2018-2019

Paciente oncológico portador de una sonda vesical con sospecha de una infección urinaria complicada que recibe tratamiento empírico con cefotaxima i.v. El laboratorio de microbiología informa del crecimiento en los hemocultivos de *Pseudomonas aeruginosa*, pendiente del antibiograma. Con esta información preliminar, ¿qué afirmación de las siguientes es CORRECTA?

Para más contenido ir a "www.BMpdf.com"

1) A la espera de que se confirme la sensibilidad de cefotaxima, mantener el tratamiento con esta cefalosporina de amplio espectro.
2) Retirar la cefotaxima e iniciar tratamiento con ertapenem.
3) Cambiar el tratamiento a piperacilina-tazobactam.
4) Añadir trimetoprim-sulfametoxazol para conseguir sinergia y una mayor cobertura antimicrobiana.

Respuesta correcta: 3

P062 MIR 2018-2019

Hombre de 60 años hospitalizado que es diagnosticado de una bacteriemia relacionada con el catéter venoso central. El laboratorio de microbiología informa que en todos los frascos de hemocultivos se observan cocos grampositivos en racimos. La PCR directa de la sangre del hemocultivo detecta la presencia de ADN específico de *Staphylococcus aureus* y la positividad del gen mecA. Ante esta información, ¿cuál es la interpretación CORRECTA?

1) Se trata de un microorganismo productor de betalactamasa, por lo que se puede iniciar tratamiento con cualquier antibiótico betalactámico menos penicilina/amoxicilina.
2) A la hora de decidir el tratamiento habría que asumir la resistencia a todos los antibióticos betalactámicos y carbapenémicos con excepción de ceftarolina.
3) El tratamiento con amoxicilina-ácido clavulánico intravenoso es la opción de tratamiento más recomendable.
4) En este caso se puede iniciar tratamiento con un antibiótico de amplio espectro como el meropenem.

Respuesta correcta: 2

P044 MIR 2017-2018

Los beta-lactámicos son el grupo más numeroso de antibióticos. Uno de los aspectos NEGATIVOS de este grupo de antibióticos es:

1) La ausencia de derivados que se absorban bien por vía oral.
2) La falta de derivados con actividad antibacteriana sobre *Pseudomona aeruginosa*.
3) La posibilidad de cualquiera ele sus derivados, de producir reacciones alérgicas graves.
4) La necesidad de asociar inhibidores de betalactamasas, a cualquier derivado, para evitar las resistencias bacterianas.

Respuesta correcta: 3

P061 MIR 2017-2018

Hombre de 62 años que acude a urgencias del hospital por presentar fiebre de 38,3 ºC y escalofríos. Está taquicárdico y taquipnéico. Analítica de sangre: leucocitosis con desviación izquierda. La presión arterial es de 90/60 mmHg. No se escuchan soplos en la auscultación cardíaca y la RX de tórax descarta una neumonía. Como historial de interés refiere infecciones del tracto urinario de repetición. Hace una semana el médico de cabecera le recetó cefuroxima, fármaco que está tomando actualmente. Se le extraen dos hemocultivos y se remite orina para examen del sedimento y cultivo microbiológico. El sedimento es patológico, con intensa piuria, pero nitritos negativos. A las 24 horas se informa desde el laboratorio de microbiología que tanto la orina como los hemocultivos remitidos son positivos y en ellos se observa cocos grampositivos agrupados en cadenas, pendientes de identificación y antibiograma. A la espera del resultado definitivo, ¿qué recomendaría usted?

1) Continuar con cefuroxima a la espera del resultado definitivo, pues el paciente ha llevado múltiples tratamientos y no deberíamos equivocarnos en su tratamiento actual.
2) Cambiar a ertapenem, pensando en la posibilidad de microorganismos multirresistentes.
3) Cambiar a un tratamiento antimicrobiano de amplio espectro que cubra *Enterococcus* spp.
4) Cambiar a un tratamiento antimicrobiano de amplio espectro que contenga imipenem, pensando en la posibilidad de *Staphylococcus aureus,* ya que nuestro hospital tiene una elevada incidencia de *S. aureus* resistente a meticilina (SARM).

Respuesta correcta: 3

P117 MIR 2017-2018

Hombre de 85 años portador de catéter venoso periférico que, una semana después de estar hospitalizado por un ictus, comienza con tiritona y fiebre. Se realizan hemocultivos y desde microbiología se informa que están creciendo cocos gram positivos en racimos. En espera del antibiograma, ¿cuál es el tratamiento antibiótico más adecuado?

1) Cefazolina.
2) Cloxacilina.
3) Vancomicina.
4) Linezolid.

Respuesta correcta: 3

P053 MIR 2016-2017

Paciente de 80 años procedente de una residencia de ancianos. Presenta sepsis de origen urinario que no responde al tratamiento empírico con ceftriaxona. En los hemocultivos y urocultivos crece *E. coli* resistente a cefalosporinas. El laboratorio nos informa que es una cepa productora de betalactamasas de espectro ampliado. ¿Qué antibiótico, entre los siguientes, debe utilizarse?

1) Ertapenem.
2) Amoxicilina/clavulánico.
3) Piperacilina/tazobactam.
4) Ciprofloxacino.

Respuesta correcta: 1

P057 MIR 2016-2017

De la siguiente lista de antimicrobianos, ¿cuál NO elegiría como tratamiento secuencial en un paciente al que va a dar de alta a su domicilio?

1) Amoxicilina-clavulánico.
2) Claritromicina.
3) Gentamicina.
4) Ciprofloxacino.

Respuesta correcta: 3

P106 MIR 2016-2017

¿Cuál es el antimicrobiano más activo en la endocarditis y bacteriemia por *Staphylococcus aureus* resistente a oxacilina?

1) Imipenem.
2) Cefazolina.
3) Vancomicina.
4) Daptomicina.

Respuesta correcta: 4

Para más contenido ir a "www.BMpdf.com"

P207 MIR 2014-2015

En las infecciones del sistema nervioso central la elección de un antibiótico debe tener en cuenta no sólo la sensibilidad del microorganismo responsable sino también su capacidad de atravesar la barrera hematoencefálica. La inflamación de las meninges favorece el paso de algunos antibióticos que no la atraviesan normalmente. ¿Cuál de los siguientes fármacos no debe usarse por vía sistémica por no atravesar esta barrera, ni en el caso de meningitis?

1) Penicilina G.
2) Vancomicina.
3) Rifampicina.
4) Cloramfenicol.
5) Sulfametoxazol.

Respuesta correcta: ANU

P224 MIR 2014-2015

Mujer de 69 años que consulta por disuria y polaquiuria, síntomas que ha sufrido en numerosas ocasiones en los últimos dos años. Cuenta que desde hace 3 meses está tomando cotrimoxazol en dosis diaria nocturna, recetado por su médico de cabecera. En el servicio de urgencias del hospital se le cursó un sedimento y un cultivo de orina. El sedimento urinario fue patológico (piuria significativa, nitritos positivos). Se le prescribió ciprofloxacino, y se le citó de nuevo con su médico de Atención Primaria. El urocultivo resultó positivo *(Escherichia coli* > 10 (5) UFC/ml) y el resultado del antibiograma informaba de resistencia a ampicilina, cotrimoxazol y quinolonas, pero sensibilidad a fosfomicina, antimicrobiano que usted le prescribe. ¿Cuál de las siguientes respuestas es FALSA?

1) El cambio de ciprofloxacino por norfloxacino hubiera sido correcto, según los resultados del antibiograma.
2) Cotrimoxazol estaba siendo empleado como una profilaxis.
3) La elección de fosfomicina constituye un tratamiento dirigido.
4) La elección de ciprofloxacino constituye un tratamiento empírico.
5) El cambio de ciprofloxacino por fosfomicina fue correcto, según los resultados del antibiograma.

Respuesta correcta: 1

P216 MIR 2012-2013

Paciente politraumatizado ingresado en la UCI que presenta neumonía asociada a ventilación mecánica. El hemocultivo es positivo a *Acinetobacter baumannii* resistente a carbapenem y ampicilina/sulbactan. ¿Cuál de los siguientes antibióticos sería de elección?

1) Cefepima.
2) Vancomicina.
3) Linezolid.
4) Amikacina.
5) Colistina.

Respuesta correcta: 5

P220 MIR 2012-2013

¿Cuál de las siguientes afirmaciones es la correcta?

1) Los glicopéptidos son unos antibióticos de amplio espectro, con una más que aceptable actividad frente a bacterias Gram (+) y Gram (-).
2) Ciprofloxacino es un buen antibiótico para tratar todas las infecciones producidas por bacterias Gram (+).
3) Los aminoglucósidos son unos antibióticos con una magnífica biodisponibilidad oral.
4) La rifampicina es un medicamento que hay que administrarlo con otros antibióticos, para reducir el riesgo de una rápida selección de resistencias.
5) Las cefalosporinas son unos magníficos antibióticos con una buena actividad frente a *Enterococcus faecalis.*

Respuesta correcta: 4

P225 MIR 2012-2013

¿Cuál de las siguientes afirmaciones es FALSA respecto a los antibióticos betalactámicos?

1) Actúan inhibiendo la formación de la pared celular.
2) Su principal vía de excreción es la renal.
3) El principal mecanismo de resistencia frente a ellos es su inactivación por betalactamasas.
4) La amoxicilina tiene una biodisponibilidad por vía oral cercana al 100%.
5) En general son bacteriostáticos.

Respuesta correcta: 5

P202 MIR 2010-2011

Indique en cuál de los ejemplos que se citan a continuación el riesgo de resistencia cruzada entre los antibióticos que se mencionan y, por tanto, de fracaso del tratamiento es mayor:

1) Si ante el fracaso del tratamiento con amoxicilina se utiliza posteriormente la combinación amoxicilina/ácido clavulánico.
2) Si ante el fracaso del tratamiento con claritromicina se utiliza posteriormente clindamicina.
3) Si ante el fracaso del tratamiento con cloxacilina se utiliza posteriormente vancomicina.
4) Si ante el fracaso del tratamiento con clindamicina se utiliza posteriormente daptomicina.
5) Si ante el fracaso del tratamiento con penicilinas se utiliza posteriormente un antibiótico aminoglucósido.

Respuesta correcta: 2

P212 MIR 2010-2011

Mujer de 35 años de edad que acude a urgencias por presentar orina turbio-hemática y síndrome miccional agudo. El laboratorio de microbiología informa en la tinción de Gram de la orina de cocos gram positivos en cadenas. A las 24 horas el cultivo indica la presencia del microorganismo *Enterococcus faecalis.* Si no dispone de antibiograma ¿qué antibiótico administraría?

1) Estreptomicina.
2) Cefuroxima.
3) Colistina.
4) Quinupristina-dalfopristina.
5) Ampicilina.

Respuesta correcta: 5

P116 MIR 2009-2010

Ante un paciente en el que sospechemos participación etiológica de la flora Gram positiva, ¿qué antimicrobiano NO utilizaremos?

1) Tigeciclina.
2) Linezolid.
3) Vancomicina.
4) Colistina.
5) Daptomicina.

Respuesta correcta: 4

Para más contenido ir a "www.BMpdf.com"

P119 **MIR 2009-2010**

¿Qué tipo de paciente tiene menos riesgo de desarrollar tuberculosis activa?

1) Varón de 40 años con infección por el virus de la inmunodeficiencia humana con linfocitos CD4 del 1%.
2) Mujer de 65 años con artritis reumatoide en tratamiento con fármacos antiTNF.
3) Mujer de 50 años con trasplante renal.
4) Niño de 12 años con padre diagnosticado de tuberculosis bacilífera y que en el estudio de contactos presenta Mantoux positivo de 20 mm.
5) Varón de 45 años, no vacunado de BCG, que al comenzar un nuevo trabajo le detectan un Mantoux de 12 mm.

Respuesta correcta: 5

T04 Bacteriemias y sepsis. Infección nosocomial

P125 **MIR 2014-2015**

Una mujer de 73 años es traída a urgencias, acompañada por la familia, por un cuadro de escalofríos y tos productiva de moco purulento de unos 2 días de evolución; además refieren tendencia a la somnolencia con disminución de la ingesta oral tanto a líquidos como a sólidos. Como antecedentes nos informan que la paciente está diagnosticada de HTA, DM tipo 2 y demencia incipiente. A la exploración física destaca una paciente delgada, con discreta sequedad mucosa, somnolienta pero reactiva a órdenes verbales. No se objetiva meningismo ni focalidad motora ni sensitiva. Temperatura 35,9 ºC. Frecuencia cardíaca 118 lpm, TA 84/50 mmHg, frecuencia respiratoria 22 rpm. Saturación O_2 93%. Auscultación cardíaca taquirrítmica sin soplos. Auscultación respiratoria con crepitantes en base derecha. Señale la respuesta VERDADERA:

1) Entre las medidas a tomar cuando se sospecha una sepsis, se encuentra la administración de antibioterapia en la 1.ª hora de su llegada, aunque no se ha conseguido relacionar esta actitud con una disminución de la mortalidad.
2) La administración precoz de fluidos i.v. es esencial para mantener adecuada perfusión tisular, siendo la meta a conseguir mantener una presión arterial media > 65 mmHg.
3) Entre las pruebas complementarias que se reciben observamos un lactato > 5,6 mmol/l; hay que tenerlo en cuenta pero mientras mantenga la estabilidad hemodinámica no debemos preocupamos.
4) En realidad no es correcto el diagnóstico de sepsis ya que la ausencia de fiebre la descarta.
5) La paciente presenta hipotensión a pesar de administración intensiva de fluidoterapia endovenosa; es el momento de administrar drogas vasoactivas, siendo de elección el isoproterenol.

Respuesta correcta: 2

P218 **MIR 2012-2013**

Durante el postoperatorio de una cirugía programada por adenocarcinoma de colon, un paciente portador de catéter venoso central presenta fiebre y escalofríos. La exploración es normal con excepción de signos inflamatorios en la zona de tunelización del catéter central. En los hemocultivos se identifican cocos Gram positivos. Señale cuál sería el patógeno más probable:

1) *Staphylococcus aureus.*
2) *Streptococcus pneumoniae.*
3) Meningococo.
4) *Streptococcus viridans.*
5) *Streptococcus pyogenes.*

Respuesta correcta: 1

P119 **MIR 2011-2012**

La sepsis grave se define como la sepsis que presenta uno o más signos de disfunción de órganos. Entre los siguientes señale el incorrecto.

1) Hipotensión.
2) Oliguria (diuresis < 0,5 ml/kg).
3) Niveles plasmáticos elevados de proteína C reactiva o procalcitonina.
4) Hipoxemia con PaO_2/FiO_2 < 250.
5) Hiperlactoacidemia.

Respuesta correcta: 3

P232 **MIR 2009-2010**

Dentro del cuadro clínico de la sepsis, señale la afirmación que MENOS se ajusta a la realidad:

1) Alrededor del 50% de los pacientes con sepsis grave o *shock* séptico desarrollan un síndrome de *distress* respiratorio del adulto (SDRA).
2) Por definición la sepsis se acompaña de bacteriemia.
3) La hiperventilación es un signo precoz.
4) La lesión del endotelio vascular es el mecanismo principal de la disfunción de órganos.
5) El patrón hemodinámico del *shock* séptico incluye un gasto cardiaco normal o elevado y una disminución de las resistencias vasculares periféricas.

Respuesta correcta: 2

T05 Endocarditis infecciosa

P019 **MIR 2018-2019**

Pregunta vinculada a la imagen n.º 19.

Hombre de 71 años con antecedentes personales de recambio valvular con plastia mitral por prolapso mitral en octubre 2010, flutter auricular que requirió cardioversión en 2017, y anemia microcítica que requirió ferroterapia unos meses antes. En tratamiento con sintrom y pantoprazol. Refiere un cuadro de pérdida de peso de 6 kg en los últimos tres meses acompañado de astenia e hiporexia con fiebre vespertina entre 37,5 ºC y 38,2 ºC y sudoración nocturna. En la exploración física está estable hemodinámicamente, con saturación de 97% basal y temperatura de 37,9 ºC. En la auscultación se aprecian tonos rítmicos con soplo sistólico en borde esternal izquierdo. El abdomen está blando y depresible, sin hepatomegalia. No tiene edemas. En la analítica destacan Hb 8,7 g/dL con VCM 83,2 fL, VSG 79 mm/h, hierro 16 ug/dL, transaminasas y LDH en rango, PCR 7,72 mg/dL (normal hasta 0,5), ferritina 271 ng/mL, INR 3,4. A raíz de los hallazgos radiológicos (imagen vinculada), ¿cuál de las siguientes pruebas realizaría a continuación?

1) Una esofagogastroduodenoscopia con toma de biopsia gástrica.

Para más contenido ir a "www.BMpdf.com"

2) Un drenaje guiado por ecografía de absceso hepático.
3) Una colonoscopia por sospecha de neoplasia de colon.
4) Un ecocardiograma para descartar endocarditis bacteriana.

Respuesta correcta: 4

P110 MIR 2012-2013

Hombre de 60 años, con antecedentes de comisurotomía mitral por estenosis mitral reumática. Ingresa por fiebre de 10 días de evolución, en 3 hemocultivos se aisla *Streptococcus* del grupo viridans, y en un ecocardiograma se observa una vegetación mitral. Se inicia tratamiento con penicilina G y gentamicina. Una semana después de iniciar tratamiento, persiste la fiebre, presenta disnea de pequeños esfuerzos, la presión venosa yugular es de 6 cm y se auscultan estertores húmedos en bases pulmonares. En este momento, ¿cuál sería la actitud más correcta?

1) Continuar con el mismo tratamiento hasta completar el tiempo recomendado.
2) Continuar con el mismo tratamiento y realizar valoración de cirugía cardiovascular.
3) Cambiar el tratamiento antimicrobiano a vancomicina y rifampicina, y realizar valoración de cirugía cardiovascular.
4) Cambiar el tratamiento antimicrobiano a vancomicina y rifampicina.
5) Cambiar el tratamiento antimicrobiano a ceftriaxona.

Respuesta correcta: 2

P023 MIR 2011-2012

Pregunta vinculada a la imagen n.º 12.

La radiografía que se adjunta corresponde a un paciente de 24 años de edad, adicto a drogas por vía parenteral, que presenta un cuadro clínico de tres semanas de evolución de disnea, fiebre, tos y dolor torácico, sugerente de un proceso infeccioso. ¿Cuál sería, entre los siguientes, el primer diagnóstico a considerar?

1) Aspergilosis pulmonar angio-invasora.
2) Tuberculosis pulmonar bilateral.
3) Embolismo séptico pulmonar por *Staphylococcus aureus*.
4) Infección pulmonar por *Nocardia*.
5) Neumonía bilateral por *Pseudomonas*.

Respuesta correcta: 3

P024 MIR 2011-2012

Pregunta vinculada a la imagen n.º 12.

¿Qué sustrato clínico o inmunológico tiene, entre los siguientes, una relación etiopatogénica más estrecha con el proceso actual de este paciente?

1) Alteración profunda de la inmunidad humoral.
2) Endocarditis tricuspídea.
3) Hepatitis por virus C.
4) Síndrome de inmunodeficiencia adquirida.
5) Leucopenia grave.

Respuesta correcta: 2

P115 MIR 2010-2011

Un hombre de 68 años es evaluado por presentar fiebre, pérdida de peso y disnea de esfuerzo. La exploración física revela un nuevo soplo diastólico aórtico y estigmas de embolismos periféricos. El ecocardiograma muestra una vegetación de 1 cm en la válvula aórtica y en dos de dos hemocultivos, se aísla *Streptococcus bovis* sensible a penicilina. Tras iniciar tratamiento de endocarditis, ¿cuál de las siguientes exploraciones nos podría ayudar en el diagnóstico?

1) Prueba de tolerancia a la glucosa.
2) Radiografía de tórax.
3) Endoscopia digestiva alta.
4) Colonoscopia.
5) Ecografía abdominal.

Respuesta correcta: 4

T06 Infecciones del tracto respiratorio

P016 MIR 2017-2018

Pregunta vinculada a la imagen n.º 16.

Mujer de 45 años de edad, fumadora de 20 cig/día. Acude a urgencias por cuadro clínico de 10 días de evolución de tos mucopurulenta, dolor en hemitórax derecho, astenia y sudoración nocturna. Auscultación pulmonar con murmullo vesicular disminuido a nivel del tercio superior del pulmón derecho con roncus abundantes por ambos campos. Analítica: Hb 10 g/dL, plaquetas 629.000/µL y leucocitos 16.000/µL con 83% neutrófilos. Se realiza una RX tórax. ¿Cuál es la actitud más correcta?

1) Punción transtorácica aspirativa guiada por TC.
2) Broncoscopia con lavado broncoalveolar.
3) Antibioterapia empírica con cobertura para anaerobios.
4) Drenaje percutáneo.

Respuesta correcta: 3

P064 MIR 2017-2018

¿Cuál es el agente bacteriano más común de la neumonía adquirida en la comunidad en la infancia?

1) *Streptococcus pneumoniae.*
2) *Haemophilus influenzae* B.
3) *Mycoplasma pneumoniae.*
4) *Staphylococcus aureus.*

Respuesta correcta: 1

P121 MIR 2017-2018

Hombre de 45 años que consulta por tos productiva, dolor pleurítico en costado derecho y fiebre de 48 h de evolución. Se aprecia una saturación basal de O_2 del 88% y estertores en base derecha. La Rx de tórax muestra una consolidación basal derecha. Tiene antecedentes de infección por VIH bien controlada con antirretrovirales (linfocitos CD4 550 cél/µl y carga viral de VIH indetectable. ¿Cuál de los tratamientos antimicrobianos empíricos que se citan a continuación le parece más adecuado?

1) Ceftriaxona 2 g y azitromicina 500 mg cada 24 h.
2) Ceftriaxona 2 g, azitromicina 500 mg cada 24 horas y trimetoprim-sulfametoxazol 5 mg/kg/8 h (basado en dosis de trimetoprim).
3) Metil-prednisolona 40 mg/día, ceftriaxona 2 g i.v. /24 h y trimetoprim-sulfametoxazol 5 mg/kg/8 h (basado en dosis de trimetoprim).
4) Meropenem 1 g/8 h y vancomicina 1 g/12 h.

Respuesta correcta: 1

Para más contenido ir a "www.BMpdf.com"

P124 MIR 2014-2015

Paciente de 60 años que acude a urgencias del hospital por cuadro de dolor torácico izquierdo, con tos y expectoración amarillenta, temperatura de 38,7 ºC, sensación de falta de aire. Saturación arterial de O_2 80%. Hemograma leucocitos 12.000/µl con 86% de polimorfonucleares. Rx de tórax: infiltrado alveolar en base izquierda con broncograma aéreo. Ante la sospecha de neumonía, se hace Ag de neumococo en orina que es positivo y se envía cultivo de esputo al servicio de Microbiología. ¿Qué tratamiento antibiótico empírico de los indicados es más correcto en espera de resultados microbiológicos?

1) Ceftazidima.
2) Claritromicina.
3) Azitromicina.
4) Ceftriaxona.
5) Doxiciclina.

Respuesta correcta: 4

P111 MIR 2013-2014

Hombre de 50 años, bronquítico crónico que ingresa por cuadro neumónico con hemocultivo positivo a *Streptococcus pneumoniae,* con una CMI a la penicilina de 0,0125 mg/l. Se inicia tratamiento con penicilina 2 millones cada 4 horas. Al quinto día sigue con fiebre de 38 °C. ¿Cuál de las siguientes decisiones le parece correcta?

1) Cambiaría el tratamiento a ceftriaxona por su mayor eficacia.
2) Añadiría al tratamiento una quinolona.
3) Cambiaría a amoxicilina/clavulánico.
4) Descartaría la presencia de un empiema pleural.
5) Seguiría con el mismo tratamiento, suponiendo que simplemente es un problema de tiempo.

Respuesta correcta: 4

P112 MIR 2013-2014

Paciente de 70 años de edad diagnosticado hace tres años de mieloma múltiple que está en periodo de neutropenia tras un ciclo de quimioterapia. Ingresa por fiebre, tos y expectoración amarillenta. La radiografía de tórax muestra una imagen de condensación en hemitórax derecho. El diagnóstico más probable es:

1) Neumonitis tóxica postquimioterapia.
2) Neumonía neumocócica.
3) Neumonía por aspergillus.
4) Neumonía vírica por virus respiratorio comunitario.
5) Neumonía por citomegalovirus.

Respuesta correcta: 2

P117 MIR 2013-2014

Acude a la consulta de un centro de salud un chico de 17 años refiriendo fiebre de 39º C de 48 h de evolución con dolor de garganta. El médico de familia consulta la historia del paciente donde no costa ninguna enfermedad previa. El paciente no refiere tos y a la exploración realizada por su médico de familia revela presencia de exudado amigdalar blanquecino bilateral y adenopatías cervicales anteriores aumentadas de tamaño y dolorosas a la palpación. ¿Cuál sería tratamiento de elección de este paciente?

1) Penicilina V o amoxicilina.
2) Amoxicilina/clavulánico.
3) Doxicilina.
4) Ciproflixacino.
5) Metronizadol.

Respuesta correcta: 1

P111 MIR 2012-2013

Hombre de 72 años, no fumador ni bebedor, diabético controlado con metformina. Acude al Servicio de Urgencias por presentar un cuadro de dos días de evolución de tos, expectoración purulenta y fiebre de 38,5°C. En la exploración física, el paciente está consciente y orientado en tiempo y espacio, y presenta una TA 100/70 mm Hg, una frecuencia cardíaca de 110 lpm y una frecuencia respiratoria de 30 rpm. La auscultación pulmonar pone de manifiesto la presencia de estertores crepitantes gruesos y un soplo tubárico en el campo anterosuperior derecho. El hemograma muestra la existencia de 18.000 leucocitos por mm^3 con desviación a la izquierda. Las determinaciones bioquímicas de urgencia, incluida función renal e iones, son normales, a excepción de una glucemia de 180 mg/dl. ¿Cuál de los siguientes pautas terapéuticas le parece más correcta?

1) Paracetamol 1 gramo por vía oral cada 8 horas y vigilancia en su domicilio.
2) Claritromicina oral, 1 gr cada 24 horas.
3) Ceftriaxona intravenosa, 1 gramo cada 24 horas asociada a azitromizina intravenosa, 500 mg/24 horas.
4) Amoxicilina/ácido clavulánico oral, 875/125 mg cada 8 horas.
5) Ceftazidima intravenosa, 1 gramo cada 8 horas asociada a tobramicina intravenosa, 6 mg/Kg cada 24 horas.

Respuesta correcta: 3

P204 MIR 2011-2012

Acinetobacter baumannii es un microorganismo asociado a infección nosocomial que se caracteriza por:

1) Ser un bacilo gram positivo fermentador de azúcares.
2) Ser un parásito obligado de células de riñón humanas.
3) Su facilidad para mantenerse y diseminarse en el hospital exclusivamente a través de las conducciones de aire.
4) Ser sensible a todos los antibióticos betalactámicos.
5) Su facilidad para adquirir resistencia a los antibióticos unido a su capacidad de generar infecciones en pacientes inmunocomprometidos.

Respuesta correcta: 5

P110 MIR 2010-2011

Paciente de 40 años de edad, fumador desde los 18 años y sin antecedentes patológicos de interés. Consulta por cuadro de 24 horas de evolución de escalofríos, fiebre termometrada de 39 ºC y tos con expectoración. La radiografía simple de tórax pone de manifiesto un aumento de densidad con patrón alveolar en el lóbulo superior derecho y el paciente es diagnosticado de neumonía adquirida en la comunidad. ¿Cuál es el agente etiológico más frecuente y por lo tanto de obligada cobertura al elegir el tratamiento antibiótico empírico?

1) *Mycoplasma pneumoniae.*
2) *Chlamydia pneumoniae.*
3) *Streptococcus pneumoniae.*
4) *Legionella pneumophila* serogrupo 1.
5) *Haemophilus influenzae.*

Respuesta correcta: 3

Para más contenido ir a "www.BMpdf.com"

P139 MIR 2010-2011

Ante un paciente con mal estado general, fiebre (temperatura axilar 39,5 °C), tumefacción submandibular bilateral de seis días de evolución, dolor bucal y trismus, ¿cuál de las siguientes afirmaciones es correcta?

1) La primera probabilidad diagnóstica es de carcinoma de suelo de boca con metástasis cervicales bilaterales.
2) La prioridad terapéutica es garantizar la alimentación del paciente.
3) Nos encontramos casi con seguridad ante una mediastinitis.
4) Debemos considerar de forma prioritaria el riesgo de obstrucción de la vía aérea.
5) Debemos realizar como primera medida diagnóstica una citología mediante punción aspiración con aguja fina.

Respuesta correcta: 4

P011 MIR 2009-2010

Pregunta vinculada a la imagen n.° 6.

La radiografía de la imagen 6 corresponde a un hombre de 72 años bebedor habitual y con descuido importante en el aseo personal. Desde hace 1 mes, sensación distérmica que se acompaña de tos y expectoración purulenta. No refiere dolor torácico, náuseas ni vómitos. Qué cabe NO esperar en la exploración del paciente:

1) Abolición del sonido en el lóbulo superior izquierdo.
2) Soplo anfótero en el lóbulo superior izquierdo.
3) *Roncus.*
4) Crepitantes.
5) Aliento fétido.

Respuesta correcta: 1

P012 MIR 2009-2010

Pregunta vinculada a la imagen n.° 6

Este paciente precisa ingreso hospitalario para recibir tratamiento antibiótico intravenoso durante varias semanas, ¿cuál de los siguientes tratamientos cree que es el más adecuado?

1) Amoxicilina 2 g cada 6 horas.
2) Amoxicilina/clavulánico 2/0,2 g cada 8 horas.
3) Ceftriaxona 2 g cada 24 h.
4) Levofloxacino 0,5 g cada 24 h.
5) Metronidazol 1,5 g cada 24 h.

Respuesta correcta: 2

P115 MIR 2009-2010

Ante un paciente anciano, con trastornos de la deglución y que sufre un cuadro febril con escalofríos y es diagnosticado tras una Rx de tórax de neumonía, ¿qué tratamiento antimicrobiano de los siguientes NO le prescribiría en monoterapia?

1) Amoxicilina-clavulánico.
2) Imipenem.
3) Ciprofloxacino.
4) Ertapenem.
5) Piperacilina-tazobactam.

Respuesta correcta: 3

T07 Tuberculosis

P108 MIR 2018-2019

Respecto al tratamiento de la tuberculosis, una de las siguientes afirmaciones es FALSA:

1) El tratamiento de la enfermedad tuberculosa incluye varios fármacos con el fin de prevenir el desarrollo de cepas resistentes y el fracaso terapéutico.
2) El tratamiento de la infección tuberculosa latente incluirá isoniacida durante 6 a 9 meses o rifampicina durante 4 meses.
3) Bedaquilina es un fármaco nuevo, indicado en la tuberculosis multisensible.
4) Cicloserina, estreptomicina, PAS y levofloxacino son fármacos indicados en la tuberculosis multirresistente.

Respuesta correcta: 3

P035 MIR 2017-2018

Pregunta vinculada a la imagen n.º 35.

Mujer de 25 años, sin antecedentes de interés, que presenta una adenopatía cervical indolora de 3 cm de diámetro, de crecimiento lento y de dos meses de evolución. La enferma refiere fiebre y sudoración nocturna. Se le practica biopsia de la adenopatía. ¿Cuál es el diagnóstico más probable?

1) Sarcoidosis.
2) Toxoplasmosis.
3) Tuberculosis.
4) Linfoma.

Respuesta correcta: 3

P063 MIR 2017-2018

¿Cuál de estas micobacterias NO pertenece al complejo *Mycobacterium tuberculosis?*

1) *Mycobacterium bovis.*
2) *Mycobacterium kansasii.*
3) *Mycobacterium africanum.*
4) Bacilo de Calmette-Guerin (BCG).

Respuesta correcta: 2

P120 MIR 2017-2018

¿Cuál es la pauta estándar actual, en nuestro medio, de tratamiento de la tuberculosis pulmonar?

1) Isoniazida + rifampicina + pirazinamida (6 meses).
2) Isoniazida + rifampicina + pirazinamida + etambutol (2 meses) seguido de isoniazida + rifampicina (4 meses).
3) Isoniazida + rifabutina + etambutol (9 meses).
4) Isoniazida + rifampicina + pirazinamida (2 meses) seguido de isoniazida + rifampicina (4 meses).

Respuesta correcta: 2

P108 MIR 2016-2017

¿Cuál de las siguientes constituye una ventaja de los ensayos de liberación de gamma interferón (IGRA) frente a la prueba cutánea de la tuberculina en el diagnóstico de infección tuberculosa latente?

1) Evita los falsos positivos de la vacunación previa con BCG.
2) Tiene mayor capacidad para predecir las tuberculosis de reactivación.
3) Tiene mayor capacidad de predecir la eficacia de la profilaxis con isoniazida.

Para más contenido ir a "www.BMIpdf.com"

4) Evita los falsos negativos por anergia en pacientes muy inmunosuprimidos.

Respuesta correcta: 1

P005 MIR 2015-2016

Pregunta vinculada a la imagen n.º 5.

Un hombre de 29 años acude a la consulta por presentar aumento de tamaño de un ganglio linfático en axila desde hace tres meses. No hay otros antecedentes personales de interés, salvo un diagnóstico previo, hace 9 meses, de eritema indurado. La exploración no ofrece datos relevantes. El diagnóstico más probable de esta biopsia del ganglio linfático es:

1) Linfadenitis dermatopática.
2) Linfadenitis tuberculosa.
3) Sarcoidosis.
4) Linfadenitis sifilítica.

Respuesta correcta: 2

P106 MIR 2015-2016

Un hombre de 32 años, natural de Camerún, consulta por fiebre, tos y dolor en hemitórax izquierdo de 1 mes de evolución. Tomó durante 1 semana amoxicilina-clavulánico, sin mejoría de los síntomas. Se le realiza un análisis donde destaca una cifra de leucocitos de 8.000/microL y una hemoglobina de 12,8 g/dL. En la radiografía de tórax se observa un derrame pleural izquierdo loculado que ocupa un tercio del hemitórax. Una toracocentesis muestra un líquido amarillento con las siguientes características: hematíes 2.000/µL, leucocitos 2.500/µL con 90% de linfocitos, proteínas 4,9 g/dL, lactato deshidrogenasa 550 U/L, glucosa 67 mg/dL y ausencia de células malignas en estudio citológico. ¿Cuál de las siguientes pruebas sería más útil para diagnosticar la causa del derrame pleural?

1) Una tomografía computarizada (TC) torácica.
2) Medición del pH del líquido pleural.
3) Medición de adenosina desaminasa del líquido pleural.
4) Prueba de la tuberculina.

Respuesta correcta: 3

P126 MIR 2014-2015

La principal indicación para utilizar 4 fármacos en el tratamiento inicial de la tuberculosis es:

1) Afectación del sistema nervioso central.
2) Alta prevalencia de resistencia primaria a isoniacida.
3) Tuberculosis pulmonar cavitada y extensa con gran carga bacilar.
4) Tuberculosis diseminada asociada a la infección por VIH.
5) Tuberculosis extrapulmonar en inmunodeprimidos de cualquier origen.

Respuesta correcta: 2

P038 MIR 2013-2014

El complejo *Mycobacterium turberculosis* inluye el bacilo causante de la tuberculosis humana (*Mycobacterium tuberculosis hominis,* bacilo de Koch), así como otras micobacterias, entre las que se encuentran las siguientes, EXCEPTO una:

1) *Mycobacterium bovis.*
2) *Mycobacterium africanum.*
3) Bacilo de Calmette-Guerin (BCG).
4) *Mycobacterium microti.*
5) *Mycobacterium avium-intracellulare.*

Respuesta correcta: 5

P115 MIR 2013-2014

Un paciente con historia de consumo excesivo de alcohol ha sido diagnosticado de tuberculosis pulmonar por un cuadro de tos, fiebre, expectoración, aislándose en el cultivo de esputo *Mycobacterium tuberculosis.* El paciente ha iniciado tratamiento con isoniacida, rifampicina, etambutol y pirazinamida, con adecuada tolerancia. A los 20 días del inicio del tratamiento se recibe un informe de resistencia a rifampicina del *M. tuberculosis* aislado en el esputo. ¿Qué régimen seleccionaría en función de este informe?

1) Isoniacida, etambutol, pirazinamida durante 12 meses.
2) Isoniacida, etambutol, pirazinamida durante 12 meses y estreptomicina por dos meses.
3) Isoniacida, etambutol, pirazinamida durante 12 meses y una quinola por dos meses.
4) Isoniacida, etambutol, pirazinamida y una quinola durante 18 meses.
5) Isoniacida, etambutol, pirazinamida durante 18 meses y estreptomicina y una quinolona durante dos meses.

Respuesta correcta: 4

P113 MIR 2012-2013

Joven de 26 años natural de Guayaquil (Ecuador), residente en España desde hace 10 años, diagnosticado de psoriasis severa que ha recibido diversos tratamientos en Dermatología con falta de respuesta, por lo que deciden en sesión clínica iniciar tratamiento con infliximab (anticuerpo monoclonal dirigido contra el factor de necrosis tumoral alfa). Por este motivo, se le realiza una prueba de tuberculina con una induración de 16 mm, una radiografía de tórax que es normal y es remitido a la consulta de Medicina Interna para valoración. ¿Cuál es el manejo más adecuado de este paciente?

1) Iniciar tratamiento con isoniacida durante 9 meses.
2) Iniciar tratamiento con isoniacida, rifampicina, pirazinamida y etambutol.
3) Remitir nuevamente al paciente a dermatología por el bajo riesgo de desarrollo de enfermedad tuberculosa, en este caso.
4) Realizar prueba de imagen con tomografía computarizada del tórax y posteriormente fibrobroncoscopia para obtención de muestras microbiológicas para cultivo de micobacterias.
5) Iniciar tratamiento con rifampicina y pirazinamida durante 9 meses.

Respuesta correcta: 1

P114 MIR 2011-2012

En la relación con las pautas de tratamiento de la tuberculosis en pacientes con infección por el virus de la inmunodeficiencia humana (VIH), ¿cuál de las siguientes respuestas es la correcta?

1) Son más prolongadas que en los pacientes sin VIH.
2) Deben incluir más fármacos que en los pacientes sin VIH.
3) Son las mismas que en los pacientes sin VIH.

Para más contenido ir a "www.BMpdf.com"

4) No presentan interacciones farmacológicas con los antirretrovirales.
5) El tratamiento debe ser indefinido.

Respuesta correcta: 3

P115 MIR 2011-2012

A un joven asintomático de 14 años cuyo padre acaba de ser diagnosticado de tuberculosis pulmonar se le realiza un Mantoux, con resultado negativo. ¿Qué actitud es la adecuada?

1) Tranquilizarle, ya que no tiene ningún riesgo.
2) Realizarle una radiografía de tórax.
3) Iniciar quimioprofilaxis y repetir la prueba cutánea a los 3 meses.
4) Repetir la prueba cutánea al mes.
5) Habría que realizar estudio del esputo antes de iniciar quimioprofilaxis con isoniacida durante 1 año.

Respuesta correcta: 3

P009 MIR 2010-2011

Pregunta vinculada a la imagen n.º 5

Hombre de 45 años de edad, indigente, bebedor habitual y fumador de 20 cigarrillos/día. No manifiesta otros antecedentes de interés. Refiere tos, expectoración habitual y disnea a moderados esfuerzos. Se realiza un examen radiológico en el que se detecta la imagen que se muestra en la figura 5. ¿Cómo la definiría desde el punto de vista radiológico?

1) Condensación pulmonar bilateral.
2) Infiltrados pulmonares bilaterales e hiperclaridad lateral y basal izquierda.
3) Patrón intersticial bilateral difuso e hiperclaridad pulmonar basal bilateral.
4) Patrón reticulonodular bilateral.
5) Patrón alveolar bilateral e hiperclaridad bilateral.

Respuesta correcta: 2

P010 MIR 2010-2011

Pregunta vinculada a la imagen n.º 5.

Con respecto a la etiología de la imagen radiológica en cuestión, ¿cuál de estas afirmaciones le parece correcta?

1) Neumonía bilateral.
2) Neumotórax espontáneo bilateral.
3) Neumotórax espontáneo izquierdo secundario a tuberculosis con afectación bilateral.
4) Neumotórax espontáneo primario izquierdo.
5) Neumotórax bilateral secundario a neumonía bilateral.

Respuesta correcta: 3

P111 MIR 2010-2011

Un hombre de 32 años, adicto a drogas por vía parenteral y que ha salido recientemente de la cárcel, tiene una prueba cutánea con derivado proteico purificado (PPD), con 10 mm de indu-ración. Hace un año el PPD fue negativo, actualmente está asintomático; la serología de VIH es negativa y su radiografía de tórax es normal. ¿Qué actitud entre las siguientes le parece más adecuada?

1) No realizar tratamiento y control anual de radiografía de tórax.
2) Cultivos de esputo inducidos para micobacterias y tratar sólo si son positivos.
3) Isoniacida diaria durante 9 meses.
4) Tratamiento con 4 drogas durante 4 meses.
5) Tratamiento con rifampicina y piracinamida durante 2 meses.

Respuesta correcta: 3

P155 MIR 2010-2011

Niño de un año de edad cuya madre acaba de ser diagnosticada de tuberculosis pulmonar bacilífera, habiendo iniciado tratamiento correcto. El niño está asintomático, con una exploración normal, prueba de tuberculina (PT) negativa, y RX de tórax normal. ¿Cuál sería la actitud a adoptar en el niño?

1) Sólo separarlo de la madre hasta que ésta concluya su tratamiento (al menos 6 meses).
2) Realizar una TC de alta resolución pulmonar y si es normal, repetir la PT a las 8-12 semanas.
3) Quimioprofilaxis con isoniacida (INH), hasta que la baciloscopia de la madre sea negativa.
4) Quimioprofilaxis con INH, 6-9 meses. Nueva PT y Rx tórax al finalizarlo, para decidir si concluir, o no, el tratamiento.
5) Quimioprofilaxis con INH, 8-12 semanas. Repetir PT. Si negativa, cesar el tratamiento. Si positiva, realizar Rx tórax, para decidir si hay o no enfermedad.

Respuesta correcta: 5

T08 Infecciones del tracto digestivo y del abdomen

P052 MIR 2015-2016

¿Cuál es el reservorio de *Salmonella typhi* A en una persona portadora?

1) Los divertículos del colon.
2) La vesícula biliar.
3) El intestino delgado.
4) El intestino grueso.

Respuesta correcta: 2

P077 MIR 2015-2016

Un paciente con gastroenteritis por *Salmonella* acude a la consulta. El paciente está deshidratado. ¿Qué tratamiento le daría, sabiendo que, previamente, el paciente no tenía ninguna enfermedad?

1) Amoxicilina endovenosa.
2) Ciprofloxacino oral.
3) Ceftriaxona intramuscular.
4) Hidratación oral o endovenosa.

Respuesta correcta: 4

P044 MIR 2014-2015

El tratamiento antibiótico recomendado en una diarrea aguda por *Clostridium difficile* es:

1) Administrar vancomicina por vía oral.
2) Administrar vancomicina por vía intravenosa.
3) Administrar ciprofloxacino por vía oral.
4) Administrar metronidazol por vía oral.
5) Administrar rifaximina por vía oral.

Respuesta correcta: 4

Para más contenido ir a "www.BMpdf.com"

P206 **MIR 2011-2012**

Paciente de 15 años que acude por la noche al servicio de Urgencias con un cuadro de náuseas, vómitos, molestias abdominales y diarrea acuosa (5 episodios) que se inició hace unas 5-6 horas. No presenta fiebre. En la anamnesis refiere que su madre y otros 3 familiares padecen síntomas similares. Todos los afectados comieron durante una excursión ensaladilla con mahonesa y hamburguesas de pollo. ¿Cuál es el agente etiológico más probable de la infección?

1) *Staphylococcus aureus.*
2) *Salmonella.*
3) *Escherichia coli* enterotoxigénica.
4) Rotavirus.
5) *Campylobacter jejunii.*

Respuesta correcta: 1

P203 **MIR 2010-2011**

Un paciente de 52 años ingresa en el hospital por neumonía grave. Con tratamiento antibiótico adecuado mejora del cuadro respiratorio. Tras 4 días de estancia en planta se complica su evolución clínica por la aparición de un proceso diarreico grave. ¿Cuál sería el microorganismo más frecuentemente responsable de este cuadro?

1) *Salmonella enterica.*
2) La propia bacteria causante de la neumonía que se ha hecho resistente al antibiótico.
3) *Campylobacter jejuni.*
4) *Clostridium difficile.*
5) *Yersinia enterocolitica.*

Respuesta correcta: 4

T09 Infecciones de partes blandas. Infecciones por mordeduras y arañazos

P104 **MIR 2015-2016**

Hombre de 46 años, usuario de drogas por vía parenteral, que acude a urgencias presentando fiebre con escalofríos, confusión mental, mialgias difusas y dolor intenso en mano izquierda de 24 horas de evolución, sin claros signos flogóticos locales. No refiere ningún antecedente traumático. A la exploración destaca: temperatura 38,9 ºC, 120 latidos por minuto, frecuencia respiratoria 30/min, presión arterial 90/54 mmHg. En la analítica destaca una leucocitosis con desviación izquierda (25.000 leucocitos mm^3, 80% neutrófilos); aumento de las cifras de creatinina (1,6 mg/dL) y de CK (138 U/L). De entre los siguientes, ¿cuál es el diagnóstico más probable?

1) Fascitis necrotizante estreptocócica.
2) Gangrena por *Clostridium* spp.
3) Celulitis por micobacterias.
4) Erisipela.

Respuesta correcta: 1

P222 **MIR 2014-2015**

Niño de 8 años que acude a urgencias porque le ha mordido un niño mientras jugaban, hace unas 6 horas. Presenta una leve herida incisocontusa en el antebrazo derecho. Además de plantearse otras medidas, ¿qué antimicrobiano pautaría usted?

1) Ciprofloxacino, pensando en que la flora oral está compuesta por flora mixta con predominio de flora anaerobia.
2) Aztreonam, pensando en que la flora oral está compuesta por flora mixta con predominio de enterobacterias.
3) Amoxicilina-clavulánico, pensando en que la flora oral está compuesta por flora mixta con predominio de flora grampositiva y anaerobia.
4) Fluconazol, pensando en que la flora oral está compuesta por flora mixta con predominio de las levaduras como *Candida albicans.*
5) Metronidazol, pensando en que la flora oral está compuesta por flora mixta con predominio de flora anaerobia.

Respuesta correcta: 3

T10 Infecciones del sistema nervioso

P059 **MIR 2018-2019**

En la tinción de Gram del líquido cefalorraquídeo de un paciente inmunodeprimido con sospecha de meningitis, se observan abundantes células polimorfonucleares y escasos bacilos grampositivos de pequeño tamaño. Indique el POSIBLE microorganismo responsable de la infección:

1) *Neisseria meningitidis.*
2) *Haemophilus influenzae.*
3) *Streptococcus agalactiae.*
4) *Listeria monocytogenes.*

Respuesta correcta: 4

P101 **MIR 2015-2016**

Hombre de 52 años que acude al servicio de Urgencias por cefalea y fiebre (37,8ºC) de 2 días de evolución. En las últimas horas, asocia además dificultad para la nominación y comprensión. En la exploración realizada no se observa rigidez de nuca, siendo lo más llamativo la presencia de una afasia mixta. El fondo de ojo es normal. La TC craneal muestra una tenue hipodensidad en lóbulo temporal izquierdo, sin efecto de masa y sin captación de contraste. ¿Cuál de las siguientes afirmaciones es la correcta?

1) Una meningitis bacteriana es la primera impresión diagnóstica, y hay que iniciar cuanto antes tratamiento con cefalosporina de 3ª generación.
2) Lo más probable es que el LCR de este paciente nos muestre una pleocitosis de predominio linfocitario con glucorraquia normal.
3) Sospecharíamos una encefalitis límbica.
4) Se trata de un absceso cerebral en fase inicial.

Respuesta correcta: 2

P105 **MIR 2015-2016**

Ante un paciente de 65 años, sin antecedentes de interés, que acude a la urgencia de un hospital, con fiebre de 39ºC, síndrome meníngeo y signos de gravedad (coma, PA 80/60 mmHg, mal perfundido), ¿cuál de las siguientes actuaciones considera más correcta en este momento?

1) Extraer hemocultivos, perfundir suero salino y administrar tratamiento con dexametasona, ceftriaxona, vancomicina y ampicilina intravenosos, y después hacer TAC craneal y punción lumbar, si no hay contraindicación, y reevaluar el tratamiento tras el TAC.

Para más contenido ir a "www.BMpdf.com"

2) Hacer TAC con la urgencia que se pueda, fondo de ojo, posterior cultivo del LCR y tratamiento antibiótico dirigido según los datos del GRAM del LCR.
3) Poner antitérmico iv, iniciar tratamiento con dopamina iv en dosis alfa, y cuando esté estable hemodinámicamente, hacer TAC craneal, punción lumbar e iniciar tratamiento antibiótico guiado según los datos analíticos del LCR.
4) Iniciar tratamiento con ceftazidima + aciclovir + vancomicina intravenosos.

Respuesta correcta: 1

P174 MIR 2014-2015

¿Cuál es la complicación evolutiva más frecuente en las meningitis bacterianas en la edad pediátrica?

1) Hipoacusia.
2) Epilepsia residual.
3) Retraso mental.
4) Hidrocefalia.
5) Defectos visuales.

Respuesta correcta: 1

P221 MIR 2014-2015

¿En qué situación clínica emplearía un tratamiento antimicrobiano combinado?

1) En una faringoamigdalitis aguda en un niño.
2) En una neumonía comunitaria por *Mycoplasma pneumoniae* en un adolescente.
3) En una meningitis aguda en un paciente anciano.
4) En una paciente posmenopáusica con una infección urinaria recidivante.
5) En un absceso cutáneo en una paciente joven.

Respuesta correcta: 3

P116 MIR 2012-2013

Paciente de 48 años que consulta por un cuadro de fiebre, cefalea frontal intensa y sensación nauseosa de 48 horas de evolución. En la exploración física presenta un estado general conservado. No tiene lesiones cutáneas. Se aprecia una discreta rigidez de nuca con signo de Kernig positivo. Ante la sospecha de meningitis se practica una punción lumbar que da salida a un líquido de aspecto claro, con proteínas 170 mg/dl, glucosa 54 mg/dl (glucosa plasmática 98 mg/dl) y células 280 con un 89% de linfocitos. ADA 4 UI/L. ¿Cuál es la causa más probable de la meningitis de este paciente?

1) *Neisseria meningitidis*.
2) *Mycobacterium tuberculosis*.
3) *Streptococcus pneumoniae*.
4) Enterovirus.
5) Virus herpes 6.

Respuesta correcta: 4

P140 MIR 2011-2012

Ante un niño de 7 meses con fiebre e irritabilidad, fontanela abombada y un estudio de líquido cefalorraquídeo con 110 células/mm³ (75% linfocitos), proteínas 120 mg/dl y glucosa 28 mg/dl (glucemia sérica 89 mg/dl), ¿cuál es la sospecha diagnóstica más razonable?

1) Meningitis vírica.
2) Meningitis bacteriana.
3) Meningitis tuberculosa.
4) Síndrome mononucleósico.
5) Síndrome de Guillain Barré.

Respuesta correcta: 3

T11 Infecciones de transmisión sexual

P105 MIR 2018-2019

Un hombre de 45 años consulta por un exantema maculopapular eritematoso, no pruriginoso, en tronco y raíz de extremidades, así como alteraciones visuales del ojo izquierdo con una exploración oftalmológica con lámpara de hendidura compatible con uveítis anterior. Seis semanas antes había presentado una úlcera escrotal no dolorosa, que curó espontáneamente en el curso de tres semanas. Un título elevado de anticuerpos treponémicos y reaganínicos confirma el diagnóstico de sífilis. La serología para VIH es negativa. ¿Cuál es la actitud terapéutica MÁS correcta?

1) Administración única intramuscular de penicilina G benzatina 2,4 millones de unidades.
2) Penicilina G benzatina 2,4 millones de unidades, 1 inyección intramuscular semanal durante 3 semanas.
3) Penicilina acuosa, 24 millones de unidades al día (en 6 dosis intravenosas), durante 2 semanas.
4) No puede tomarse una decisión terapéutica en este caso sin realizar antes una punción lumbar.

Respuesta correcta: 3

P114 MIR 2017-2018

Hombre de 34 años que consulta en el servicio de urgencias por disuria y quemazón en el meato uretral, con presencia de una secreción blanquecina y espesa que sale a través del meato desde hace 3 días. ¿Cuál de las siguientes respuestas es FALSA?

1) Hay que obtener una muestra del exudado uretral para realizar el diagnóstico etiológico.
2) Se realizará tratamiento empírico con ceftriaxona intramuscular y azitromicina vía oral en dosis únicas, en espera de los resultados microbiológicos.
3) Hay que realizar antigiograma en los casos en que se aísle *N. gonorrhoeae*.
4) A las 2-3 semanas de la administración del tratamiento hay que obtener nuevas muestras uretrales para confirmar la curación microbiológica.

Respuesta correcta: 4

P229 MIR 2017-2018

¿Cuál de las siguientes entidades NO es una enfermedad de transmisión sexual producida por *Chlamydia trachomatis?*

1) Perihepatitis.
2) Uretritis.
3) Chancroide.
4) Linfogranuloma venéreo.

Respuesta correcta: 3

P102 MIR 2016-2017

Un paciente acude a su médico por presentar secreción matinal uretral de aspecto purulento desde hace 2 semanas. En el momento que lo atiende no tiene secreción y el paciente se

Para más contenido ir a "www.BMpdf.com"

niega a que se le tome ninguna muestra intrauretral. ¿Cuál de los siguientes tratamientos considera más adecuado?

1) Penicilina benzatina más doxiciclina.
2) Cefixina + doxiciclina.
3) Espectinomicina + clindamicina.
4) Ceftriaxona + metronizadol.

Respuesta correcta: 2

P016 MIR 2015-2016

Pregunta vinculada a la imagen n.º 16.

Una mujer de 38 años sin antecedentes personales de interés, consulta por la aparición de lesiones no pruriginosas en ambas palmas, acompañadas de cefaleas, malestar general y febrícula. En la exploración presenta adenopatías palpables cervicales no dolorosas, lesiones en las palmas (figura) y un *rash* de coloración rosada tenue en el tronco. No recuerda lesiones cutáneo-mucosas en ninguna localización los meses anteriores a la aparición del cuadro actual. En relación al cuadro que presenta la paciente, ¿cuál de las siguientes afirmaciones es correcta?

1) En esta situación está indicado realizar citodiagnóstico de Tzanck y tratamiento con aciclovir 800 mg/l2 horas durante 5 días de la paciente y de las parejas sexuales identificadas.
2) En esta situación está indicado realizar una serología (VDRL, FTA-ABS) y tratar con una monodosis intramuscular de 2,4 millones de UI de penicilina G benzatina.
3) Sospechar una fiebre botonosa mediterránea y prescribir tratamiento con doxiciclina.
4) Habrá que sospechar un lupus eritematoso sistémico con afectación cutánea e iniciar tratamiento con hidroxicloroquina.

Respuesta correcta: 2

P232 MIR 2015-2016

Una mujer de 24 años de edad consulta al haber apreciado adenopatías inguinales. En el interrogatorio no se recoge la presencia de ninguna molestia local ni datos sugerentes de infección de transmisión sexual. En la exploración se aprecian dos adenopatías, una en cada ingle, de 1 cm de diámetro mayor, blandas, móviles, no dolorosas. No se aprecia ninguna lesión cutánea en miembros inferiores, ano o periné. ¿Qué prueba considera imprescindible?

1) Una serología de lúes, puesto que lo más probable es que se trate de una infección por *Treponema pallidum*.
2) Una exploración ginecológica, a fin de descartar un cáncer de ovario.
3) Por las características clínicas, parece tratarse de unos ganglios normales y no deben hacerse exploraciones complementarias.
4) Debe realizarse una prueba de Paul-Bunell a fin de descartar una mononucleosis infecciosa.

Respuesta correcta: 3

P116 MIR 2013-2014

Hombre de 34 años que consulta por fiebre y malestar general. En la historia clínica se recogen como antecedentes relaciones homosexuales desde hace 4 meses con una nueva pareja. 2 meses antes de la consulta actual tuvo una lesión ulcerosa en el glande, indolora, con adenopatías inguinales bilaterales, todo ello autolimitado. Se solicitan estudios serológicos con los siguientes resultados: HIV negativo, RPR 1/320, TPHA 1/128. ¿Qué tratamiento indicaría en este paciente?

1) Ninguno.
2) Penicilina G intravenosa, 24 MU cada día durante 14 días.
3) Penicilina Benzatina 2,4 MU intramuscular, tres dosis en tres semanas consecutivas.
4) Ceftriaxona 2 gramos intramusculares en una única dosis.
5) Penicilina Benzaina 2,4 MU intramuscular en una única dosis.

Respuesta correcta: 5

P217 MIR 2013-2014

Joven de 24 años que a los 3 días de un contacto sexual de riesgo presenta numerosas lesiones pustulosas, pequeñas, muy pruriginosas y que evolucionan a diminutas erosiones afectando todo el glande y cara interna del prepucio. Señale cuál es, entre las siguientes, la orientación diagnóstica más probable:

1) Candidiasis genital.
2) Chancroide.
3) Sífilis secundaria.
4) Balanitis por tricomonas.
5) Infección fúngica por dermatofitos.

Respuesta correcta: 1

P120 MIR 2011-2012

Un varón de 19 años consulta por un cuadro de febrícula, mialgias y odinofagia, acompañado de máculas cutáneas generalizadas no pruriginosas durante los últimos 7 días. En el interrogatorio refiere, como único suceso médico, haber presentado una úlcera anal que le causaba dolor a la defecación en el mes anterior que desapareció progresivamente sin ninguna intervención. ¿Cuál es el germen causante de este cuadro clínico?

1) *Treponema pallidum*.
2) Gonococo.
3) Virus de herpes simple tipo 2.
4) *Chlamydia trachomatis*.
5) *Entamoeba coli*.

Respuesta correcta: 1

P120 MIR 2009-2010

En un paciente luético se sospecha clínicamente una neurolúes. ¿Cuál es la prueba diagnóstica de elección para confirmar la infección del Sistema Nervioso Central?

1) El cultivo del líquido cefalorraquídeo en agar-sangre.
2) La detección de antígeno de *Treponema pallidum* en el líquido cefalorraquídeo.
3) La detección de IgM frente a *T. pallidum* en líquido cefalorraquídeo por una prueba de ELISA.
4) La detección de antígeno de *T. pallidum* en orina.
5) La prueba no treponémica del VDRL *(Venereal Disease Research Laboratoy)* en el líquido cefalorraquídeo.

Respuesta correcta: 5

Para más contenido ir a "www.BMpdf.com"

T12 Infecciones y profesiones

P103 MIR 2015-2016

Hombre de 25 años sin antecedentes de interés, que acude a urgencias con fiebre, cefalea, mialgias, náuseas, vómitos, dolor abdominal, ictericia e inyección conjuntival, 2 semanas después de haber viajado a Thailandia para participar en una regata de agua dulce. ¿Cuál es el diagnóstico más probable?

1) Malaria.
2) Esquistosomiasis.
3) Leptospirosis.
4) Rabia.

Respuesta correcta: 3

T13 Inmunodeficiencias e infecciones

P115 MIR 2017-2018

Mujer de 65 años, sometida a trasplante de precursores hematopoyéticos hace 30 días y neutropenia grave. Comienza con tos y expectoración hemoptoica además de fiebre y disnea de moderados esfuerzos, que no mejoran a pesar de cinco días de tratamiento con amoxicilina-clavulánico (875/125 mg/8 h) y levofloxacino (500 mg/12 h). En la radiografía de tórax se observan múltiples nódulos pulmonares mal definidos, alguno de ellos cavitado. De entre los siguientes, ¿cuál es el diagnóstico de sospecha más probable?

1) Embolismos sépticos.
2) Aspergilosis pulmonar invasiva.
3) Neumonía por *Staphylococcus aureus.*
4) Candidiasis sistémica.

Respuesta correcta: 2

P118 MIR 2017-2018

Luis es un joven de 25 años que sufrió esplenectomía tras accidente de bicicleta hace 1 año. Tiene un perro que le mordió hace 24 horas y le ha producido una pequeña herida en la mano derecha. Acude a su centro de salud (situado a 3 horas del hospital más cercano) por fiebre de 39 ºC, dolor en la herida y malestar general. A la exploración PA 100/60 mmHg, FC 110 latidos por minuto, ligera inflamación en la herida sin pus. ¿Cuál de las siguientes actuaciones está más indicada en este momento?

1) Enviar al hospital para vacunar de rabia y tétanos y mantener en observación.
2) Limpiar la herida y administrar gammaglobulina inespecífica intramuscular.
3) Dar 400 mg de moxifloxacino oral y enviar al hospital.
4) Dar clindamicina 600 mg oral cada 8 horas y observación.

Respuesta correcta: 3

P055 MIR 2016-2017

Previo a la realización de un trasplante de órganos, se determina de forma sistemática el estatus serológico (presencia de anticuerpos) tanto del donante como del posible receptor, frente a determinados microrganismos, entre los que se incluye citomegalovirus (CMV). ¿En cuál de las siguientes situaciones, se da la mayor incidencia de enfermedad por CMV, en los receptores de un trasplante de órganos sólidos?

1) Cuando tanto el donante como el receptor del órgano tienen serología positiva frente a CMV.
2) Cuando el donante tiene serología negativa frente a CMV y el receptor positiva.
3) Cuando tanto el donante como el receptor del órgano tienen serología negativa frente a CMV.
4) Cuando el donante tiene serología positiva frente a CMV y el receptor negativa.

Respuesta correcta: 4

P107 MIR 2016-2017

Uno de los siguientes patógenos trasmitidos por garrapatas se puede confundir con una malaria, dadas las características clínicas con que suele cursar, que incluye fiebre y hemolisis, así como por su aspecto en el estudio microscópico de frotis de sangre teñido con Giemsa. ¿Cuál de los siguientes corresponde al patógeno descrito?

1) *Borrelia burgdorferi.*
2) *Francisella tularensis.*
3) *Rickettsia conorii.*
4) *Babesia* spp.

Respuesta correcta: 4

P048 MIR 2013-2014

La reactivación de un citomegalovirus latente, en un paciente inmunodeprimido puede dar lugar a un cuadro sistémico grave. ¿Cómo haría el diagnóstico etológico?

1) Detectando las Ig G específicas en el suero.
2) Por cultivo de la orina en una línea celular avanzada.
3) Por reacción en cadena de la polimerasa cuantitativa en la sangre.
4) Por detección de antígeno en la orina.
5) Por detección de Ig M específicas en el suero.

Respuesta correcta: 3

P110 MIR 2013-2014

Un paciente en tratamiento quimioterápico por leucemia ingresa por una neumonía para la que se ha prescrito tratamiento con cefepime. En una Rx/TAC tórax se observa un infiltrado con el signo del halo y menisco semilunar. La lesión es periférica y se indica una punción transtorácica para toma de muestras. Hasta tener los resultados histológicos y microbiológicos definitivos, ¿qué antimicrobiano añadiría al tratamiento?

1) Ganciclovir.
2) Caspofungina.
3) Fluconazol.
4) Piperacilina-tazobactam.
5) Voriconazol.

Respuesta correcta: 5

P112 MIR 2010-2011

Un paciente acude al Servicio de Urgencias con fiebre sin focalidad de 24 horas de evolución, hipotensión e impresión de gravedad. Sufrió una esplenectomía dos años antes para estadificación de enfermedad de Hodgkin. ¿Qué microorganismo se implica con mayor frecuencia en este cuadro?

Para más contenido ir a "www.BMpdf.com"

1) *Streptococcus pneumoniae.*
2) *Pseudomonas aeruginosa.*
3) *Salmonella* no *typhi.*
4) *Pneumocystis jiroveci.*
5) *Streptococcus viridans.*

Respuesta correcta: 1

P117 MIR 2010-2011

Un paciente inmunodeficiente que presenta en la radiografía de tórax/TC una neumonía con el signo del halo menisco o contorno semilunar, sugiere infección por:

1) *Staphylococcus aureus.*
2) *Streptococcus pneumoniae.*
3) *Candida albicans.*
4) *Pseudomonas aeruginosa.*
5) *Aspergillus fumigatus.*

Respuesta correcta: 5

T14 *Brucella*, *Nocardia* y *Actinomyces*

P100 MIR 2015-2016

Un paciente de 64 años de edad, agricultor, ex fumador (5 años), EPOC y afecto de artritis reumatoide en tratamiento corticoideo. Consulta en urgencias por presentar cefalea intensa de dos días de evolución, con desviación de comisura bucal. Como antecedente, relata que tras un cuadro gripal hace un mes, persiste tos, expectoración purulenta y ocasionalmente hemoptoica, febrícula, anorexia, astenia y pérdida de peso. A su llegada, se aprecia la existencia de fiebre de 38,2ºC, abscesos cutáneos múltiples en manos, espalda y nalgas (algunos de ellos con trayectos fistulosos) y parálisis facial central derecha, infiltrados apicales con pequeño derrame pleural asociado en la radiografía de tórax y leucocitosis con neutrofilia. Entre los siguientes diagnósticos de sospecha, consideraría MÁS probable:

1) Neoplasia cerebral con metástasis cerebrales.
2) Tuberculosis diseminada.
3) Nocardiosis.
4) Aspergilosis.

Respuesta correcta: 3

P114 MIR 2012-2013

Hombre de 72 años de edad. Antecedentes: ex fumador importante. Hipertenso. Diabetes mellitus tipo 2 en tratamiento con antidiabéticos orales. Infección dentaria que precisó extracción de pieza dental 1 año antes del episodio actual. Ingresa en el servicio de Infecciosas por presentar fiebre y tumoración en ángulo de la mandíbula; refería haber presentado tumefacción en dicha localización en varias ocasiones en el último año, por lo que había acudido al dentista y había recibido varias pautas de tratamiento antibiótico con amoxicilina, con disminución de la tumefacción mientras tomaba el tratamiento antibiótico y reaparición posterior. ¿Qué etiología le sugiere el cuadro clínico del paciente?

1) Osteomielitis mandibular por *Candida.*
2) Tuberculosis ósea.
3) Actinomicosis.
4) Celulitis facial.
5) Carcinoma epidermoide.

Respuesta correcta: 3

T15 Enfermedades por *Rickettsias* y microorganismos históricamente relacionados

P063 MIR 2018-2019

¿Cuál de los siguientes agentes infecciosos NO se asocia a ningún vector para su transmisión?

1) *Coxiella burnetii.*
2) *Rickettsia conorii.*
3) *Borrelia burgdorferi.*
4) *Yersinia pestis.*

Respuesta correcta: 1

P235 MIR 2018-2019

¿Qué es CIERTO respecto a la fiebre Q causada por *Coxiella burnetii?*

1) La infección aguda es causa de neumonía y hepatitis aguda.
2) La endocarditis es frecuente en los niños, aunque rara en adultos.
3) El antecedente de mordedura por un animal doméstico debe hacer pensar en su etiología.
4) Los antibióticos betalactámicos son de elección en el tratamiento.

Respuesta correcta: 1

P119 MIR 2017-2018

Mujer de 38 años de edad de profesión veterinaria, encargada de la vigilancia de animales salvajes y de ayudar a partos de ganado doméstico. Comienza con un cuadro de fiebre alta con escalofríos, cefalea, mialgias y tos no productiva que interpreta como un proceso gripal. Acude por presentar dolor torácico. En la radiografía de tórax se objetivan infiltrados pulmonares bilaterales en campos inferiores. Se realiza una prueba serológica con elevación de títulos de anticuerpos frente a antígenos en fase II. ¿Cuál de las siguientes afirmaciones es CIERTA?

1) La forma de trasmisión de esta entidad es por garrapatas.
2) Tanto la doxiciclina como la hidroxicloroquina son eficaces para tratar las formas agudas de esta enfermedad.
3) En su forma aguda también presenta, generalmente, elevación de anticuerpos frente a antígenos en fase I.
4) La mortalidad en las formas agudas es casi inexistente.

Respuesta correcta: 4

P025 MIR 2014-2015

Pregunta vinculada a la imagen n.º 13.

Un hombre de 31 años refiere una clínica de inicio brusco de escalofríos, fiebre alta, dolores articulares y musculares, exantema maculopapular de predominio en extremidades, dolor de cabeza y fotofobia. No refiere ningún antecedente patológico de interés ni viaje al extranjero en los últimos dos años. No es consciente de la existencia de enfermedades transmisibles en su entorno inmediato. Vive en una zona residencial suburbana del levante español.
En la exploración física destaca la escara de color negruzco que puede observarse en la imagen.

Para más contenido ir a "www.BMpdf.com"

Señale el vector transmisor de la enfermedad que con más probabilidad presenta el paciente.

1) *Ixodes ricinus.*
2) *Rhipicephalus sanguineus.*
3) *Aedes aegypti.*
4) *Pediculosis corporis.*
5) *Dermacentor variabilis.*

Respuesta correcta: 2

P026 MIR 2014-2015

Pregunta vinculada a la imagen n.º 13.

¿Qué tratamiento considera el más indicado?

1) Ceftriaxona, 1 g/día, vía parenteral.
2) Doxiciclina, 100 mg/12 h, vía oral.
3) Paracetamol, 500 mg/6 h, vía oral.
4) Cloranfenicol, 500 mg/6 h, vía oral.
5) Amoxicilina/clavulánico, 1 g/8 h, vía oral.

Respuesta correcta: 2

P045 MIR 2013-2014

¿Cuál de los siguientes patógenos es el causante de la enfermedad por arañazo de gato?

1) *Bartonella henselae.*
2) *Mycobacterium tuberculosis.*
3) *Mycobacterium avium complex.*
4) *Toxoplasma gondii.*
5) Virus de Epstein Barr.

Respuesta correcta: 1

P119 MIR 2013-2014

¿Cuál de las siguientes enfermedades NO se transmite por picaduras de garrapatas?

1) Enfermedad de Lyme.
2) Fiebre recurrente por *Borrelia hispanica.*
3) Fiebre botonosa mediterránea.
4) Fiebre maculosa de las montañas rocosas por *R. rickettsii.*
5) Tifus exantemático.

Respuesta correcta: 5

P027 MIR 2011-2012

Pregunta vinculada a la imagen n.º 14.

Mujer de 46 años que vive en un lugar de la Mancha, acude a Urgencias en el mes de agosto. Refiere que tres días antes, de manera brusca, comienza con fiebre de 40 °C acompañada de cefalea intensa y hoy nota la aparición de manera diseminada de las lesiones que se exponen en la porción inferior de la fotografía, que también afectan palmas y plantas. A la exploración se observa, además de estas lesiones, en cara posterior de muslo derecho otra lesión mostrada en la porción superior de la fotografía. El examen físico no reveló otras anomalías. Los análisis mostraron una hemoglobina de 14,1 g/dl, leucocitos 4.300 mm^3, con discreta linfopenia, GOT 68 U/l, GPT 47 U/l. Las radiografías de tórax fueron normales. ¿Cuál es el agente etiológico que verosímilmente condiciona el cuadro?

1) *Treponema pallidum.*
2) *Borrelia burgdorferi.*
3) *Bartonella henselae.*
4) *Rickettsia conorii.*
5) *Coxiella burnetii.*

Respuesta correcta: 4

P028 MIR 2011-2012

Pregunta vinculada a la imagen n.º 14.

En estas circunstancias el tratamiento más adecuado para esta enferma es:

1) Penicilina G sódica i.v.
2) Doxiciclina.
3) Cotrimoxazol.
4) Gentamicina.
5) Ceftriaxona.

Respuesta correcta: 2

T16 Enfermedades por virus

P110 MIR 2018-2019

¿Cuál de las siguientes entidades NO se asocia con el virus de Epstein-Barr?

1) Carcinoma nasofaríngeo.
2) Leucoplasia oral vellosa.
3) Linfoma de Burkitt.
4) Sarcoma de Kaposi.

Respuesta correcta: 4

P104 MIR 2016-2017

Señale la respuesta falsa:

1) La infección producida por virus Zika puede asociarse a síndrome de Guillain-Barré.
2) El virus Ébola puede transmitir vía sexual.
3) La infección por virus Chikunguya puede producir un cuadro de artritis y artralgias que puede durar varios meses.
4) *Anopheles* es un vector que puede transmitir Zika, Chikunguña o Dengue.

Respuesta correcta: 4

P053 MIR 2015-2016

En pacientes con enfermedades hematológicas, ocasionalmente puede producirse un cuadro de "cistitis hemorrágica". Entre las múltiples etiologías de este proceso se incluyen algunos virus. ¿Cuál de los citados a continuación es el más frecuentemente implicado?

1) Poliomavirus BK.
2) Virus herpes simplex tipo 2.
3) Poxvirus.
4) Enterovirus 71.

Respuesta correcta: 1

P102 MIR 2015-2016

La fiebre de Chikungunya es una enfermedad aguda transmitida por picadura de mosquito. Es endémica en ciertas áreas de África y Asia. En los últimos años se han reconocido casos en Europa y América. En relación con ella, indique la respuesta correcta:

1) El síntoma clínico característico, aparte de la fiebre, es la poliartralgia debilitante.
2) El origen geográfico probable de la enfermedad está en el sur de Asia.
3) El diagnóstico se realiza habitualmente durante la fase virémica mediante PCR.

Para más contenido ir a "www.BMpdf.com"

4) La mortalidad es mayor en adolescentes y jóvenes.

Respuesta correcta: 1

P128 MIR 2014-2015

En relación con el tratamiento de las infecciones por virus del grupo herpes, señalar la respuesta FALSA:

1) El tratamiento con aciclovir de la infección genital primaria causada por virus herpes simplex 2 reduce drásticamente el número de recidivas.
2) La mononucleosis infecciosa en un adulto sano es una enfermedad autolimitada que no requiere tratamiento antiviral específico.
3) Se ha demostrado que aciclovir acorta significativamente la duración y la intensidad de los síntomas en los pacientes con gingivoestomatitis herpética.
4) Tanto ganciclovir i.v. como valganciclovir oral son útiles para el tratamiento de una coriorretinitis por citomegalovirus en un paciente con SIDA.
5) En los pacientes adultos con varicela actualmente está indicado iniciar tratamiento precoz con aciclovir o valganciclovir.

Respuesta correcta: ANU

P129 MIR 2014-2015

El análisis de los datos obtenidos de ios casos de enfermedad por el virus del Ébola en Guinea y Sierra Leona, nos permite afirmar que:

1) La mortalidad de la infección supera el 85%.
2) El tratamiento está basado en medidas de soporte (reposición hidroelectrolítica i.v. y antibióticos).
3) Más de la mitad de los casos corresponde a personal sanitario.
4) La hemorragia gastrointestinal es una causa habitual de mortalidad.
5) La mortalidad es mayor en adolescentes.

Respuesta correcta: 2

P205 MIR 2014-2015

¿En cuál de las siguientes entidades NO está implicado el virus de Epstein-Barr?

1) Mononucleosis infecciosa.
2) Linfoma de Burkitt.
3) Linfoma de células grandes B en pacientes inmunodeprimidos.
4) Carcinoma nasofaríngeo.
5) Carcinoma de cérvix.

Respuesta correcta: 5

P114 MIR 2013-2014

Chico de 16 años que consulta por presentar amigdalitis pultácea, fiebre de hasta 38,5º C, adenopatías cervicales dolorosas, exantema macular no pruriginoso en tórax y hepatoesplenomegalia leves, de 4-5 días de evolución. El test de Paul-Bunnel y la IgM para el virus de Estein-Barr son positivos. Durante su ingreso desarrolla fiebre continúa de hasta 40º C, pancitopenia, hepatitis ictérica y coagulopatía de intensidad progresiva. A la semana del ingreso, se traslada a UCI por confusión e insuficiencia respiratoria. Los hemocultivos y un urocultivo son negativos, el LCR es normal y la placa de tórax no muestra infiltrados. La procalcitonina es normal, pero PCR y ferritina están muy elevados. De los enunciados a continuación, ¿cuál sería el planteamiento diagnóstico y terapéutico más correcto?

1) Tiene una sepsis bacteriana de origen indeterminado y se debe administrar ceftriaxona y tratamiento de soporte.
2) Tiene una sepsis bacteriana de origen indeterminado y se debe administrar vancomicina, ceftacidima y tratamiento de soporte.
3) Se trata de una mononucleosis infecciosa de curso grave y se deben de administrar glucocorticoides.
4) Se trata de una mononucleosis infecciosa de curso grave y se debe iniciar tratamiento con aciclovir.
5) Realizaría una biopsia/aspirado de médula ósea y si se confirma hemofagocitosis, iniciaría tratamiento con inmunosupresores.

Respuesta correcta: 5

P118 MIR 2013-2014

Acude a nuestra consulta un hombre de 54 años diagnosticado de diabetes mellitus tipo 2. Refiere fiebre de 40º C con escalofríos y tiritona, artromialgias y cefalea por lo que ha iniciado tratamiento con paracetamol. El cuadro se inició 24 horas antes de su regreso a España. A los 3 días presenta un exantema máculo-papuloso generalizado que evoluciona a la formación de petequias más intenso en miembros inferiores. Aporta analítica donde destaca leucopenia con 3.200/mm^3 y plaquetas 91.000/mm^3 y elevación leve aminotransferasas. La gota gruesa, extensión de sangre periférica, reacción en cadena de polimerasa (PCR) y antígeno de malaria son negativas. ¿Cuál es el diagnóstico de sospecha más probable?

1) Infección por coronavirus.
2) Coriomeningitis linfocitaria.
3) Dengue.
4) Infección por virus Chikungunya.
5) Encefalitis de Saint Louis.

Respuesta correcta: 3

P217 MIR 2012-2013

¿Cuál de los siguientes virus puede permanecer en latencia después de la infección primaria y reactivarse frecuentemente en un paciente trasplantado?

1) Virus de la hepatitis A.
2) Virus respiratorio sincitial.
3) Citomegalovirus.
4) VIH.
5) Rotavirus.

Respuesta correcta: 3

P116 MIR 2011-2012

Mujer de 17 años de edad acude a Urgencias por un cuadro agudo de fiebre elevada, dolor faríngeo y adenopatías cervicales. Previamente había sido diagnosticada de faringitis aguda y recibió tratamiento con amoxicilina, presentando posteriormente un exantema cutáneo maculoso generalizado. Se realiza analítica que presenta ligera leucocitosis con linfocitosis y presencia de linfocitos activados, ligera trombopenia y transaminasas levemente aumentadas. ¿Cuál sería el diagnóstico más probable de este cuadro clínico?

1) Es un cuadro típico de mononucleosis infecciosa.
2) Infección por virus varicela zoster.
3) Toxoplasmosis aguda.

Para más contenido ir a "www.BMpdf.com"

4) Enfermedad de Lyme.
5) Infección por herpes virus 8.

Respuesta correcta: 1

P205 MIR 2011-2012

¿Cuál de las siguientes afirmaciones referidas a los virus herpes humanos es correcta?

1) Son virus RNA de simetría icosaédrica y desnudos (sin envoltura).
2) Los mecanismos involucrados en la patogenia de las infecciones causadas por los virus del herpes simple tipos 1 y 2 son muy diferentes.
3) La queratitis herpética casi siempre afecta a ambos ojos.
4) El virus de Epstein-Barr presenta una relación etiológica con el linfoma endémico de Burkitt, la enfermedad de Hodgkin y el carcinoma nasofaríngeo.
5) La vía frecuente de transmisión de citomegalovirus es la aérea.

Respuesta correcta: 4

P109 MIR 2010-2011

Una mujer de 32 años ha viajado a Cuba de donde ha llegado hace tres días. Al día siguiente de su regreso acude a su médico de cabecera por fiebre elevada, artromialgias intensas y cefalea que le había comenzado antes de iniciar el viaje de regreso y le prescribe paracetamol. Tres días más tarde, y sin haber experimentado mejoría, presenta por la mañana un exantema maculopapuloso pruriginoso generalizado que es más intenso en miembros inferiores en donde evoluciona a la formación de petequias por lo que acude a Urgencias. En las exploraciones complementarias no se aprecian datos relevantes excepto las plaquetas 75.000 /mm^3 (hematocrito 36%, leucocitos 4.100 79% neutrófilos). ¿Cuál es el diagnóstico más probable?

1) Mononucleosis infecciosa.
2) Exantema alérgico.
3) Malaria por *Plasmodium falciparum*.
4) Fiebre tifoidea.
5) Dengue.

Respuesta correcta: 5

T17 Infección por el virus de la inmunodeficiencia humana

P109 MIR 2018-2019

¿A quién NO pediría una serología de VIH?

1) Recién nacido de madre con infección crónica controlada por VIH.
2) Paciente de 30 años con tuberculosis pulmonar.
3) Paciente de 20 años con fractura de tobillo.
4) Paciente de 60 años con infección por *Pneumocystis jirovecci*.

Respuesta correcta: 1

P056 MIR 2016-2017

En un paciente infectado por el virus de la inmunodeficiencia humana (VIH) se inicia tratamiento antirretroviral. Para el seguimiento evolutivo de la infección y control del tratamiento, cuál de las siguientes determinaciones es más útil:

1) Detección de anticuerpos mediante técnica de Western blot.
2) Detección de antígeno p24.
3) Cuantificación de la carga viral en plasma por técnicas de amplificación genómica.
4) Detección de anticuerpos mediante técnica de ELISA.

Respuesta correcta: 3

P017 MIR 2015-2016

Pregunta vinculada a la imagen n.º 17

Un hombre de 47 años, fumador activo, con historia de abuso de drogas por vía parenteral, acude a Urgencias por un cuadro de 2 horas de evolución de dolor costal izquierdo pleurítico, de inicio agudo y disnea progresiva hasta hacerse de reposo. En las 2 semanas previas había presentado febrícula, malestar general y tos seca. A la exploración, el paciente impresiona de gravedad, está taquipneico a 36 rpm, con tiraje supraclavicular, saturación de oxígeno por pulsioximetría de 81%, cianosis, sudoración, taquicardia a 135 latidos por minuto y PA de 75/47 mm Hg. La tráquea está desviada hacia el lado derecho y la auscultación demuestra ausencia completa de murmullo vesicular en hemitórax izquierdo. Se realiza una serología VIH que resulta positiva y presenta un recuento de linfocitos CD4 de 176 células/ml. ¿Cuál es el diagnóstico más probable?

1) Rotura de bulla enfisematosa subpleural.
2) Neumonía bacteriana necrotizante adquirida en la comunidad.
3) Tuberculosis pulmonar.
4) Neumonía por *Pneumocystis jiroveci*.

Respuesta correcta: 4

P107 MIR 2015-2016

Paciente con diagnóstico de VIH, sin antecedentes neurológicos previos, que es derivado al Servicio de Urgencias por episodio de crisis convulsiva. ¿Cuál es la etiología MENOS probable?

1) Leucoencefalopatía multifocal progresiva.
2) Meningitis criptocócica.
3) Encefalopatía VIH.
4) Linfoma primario del SNC.

Respuesta correcta: 1

P127 MIR 2014-2015

¿Cuál de las siguientes determinaciones analíticas es menos útil para la toma de decisiones en el seguimiento y control de una persona infectada por VIH?

1) Recuento de linfocitos CD4 en sangre periférica.
2) Cuantificación de inmunoglobulina.
3) Medición de la carga viral.
4) Estudios de resistencia del VIH a fármacos antirretrovirales.
5) Análisis del tropismo de correceptores.

Respuesta correcta: 2

P041 MIR 2013-2014

En la práctica clínica habitual, en los pacientes infectados por el virus de la inmunodeficiencia humana (VIH) que están siendo sometidos tratamiento antirretroviral, la herramienta de

Para más contenido ir a "www.BMpdf.com"

laboratorio que se utiliza para, a corto plazo, conocer si el tratamiento está siendo eficaz es:

1) Los niveles de linfocitos T CD4, que aumentan rápidamente si el tratamiento está siendo eficaz.
2) Los niveles de anticuerpos anti VIH, que descienden cuando una combinación de antivirales es efectiva.
3) La antigenemia p24, que aumenta en tratamientos eficaces.
4) La carga viral plasmática (ARN del VIH por ml de plasma), que disminuye hasta niveles indetectables en tratamientos eficaces.
5) La intensidad de las bandas que se observan en el Western-blot, que van desapareciendo si el tratamiento es eficaz.

Respuesta correcta: **4**

P113 MIR 2013-2014

Una chica de 20 años acude a la consulta con un cuadro agudo de fiebre, adenopatías cervicales y rash cutáneo. Según refiere la paciente, hace 3 semanas, tuvo una relación sexual que pudo ser de riesgo para contraer el virus del VIH. ¿Indica cuál de las siguientes respuestas es verdadera?

1) Una serología VIH-1/VIH-2 negativa realizada por medio de la técnica de ELISA, descarta la posibilidad de que la paciente haya sido contagiada con el virus VIH.
2) El proceso clínico que padece la paciente no concuerda con el de la infección aguda por VIH.
3) Si el test de ELISA de la paciente fuera positivo, no sería necesario realizar nada más para el diagnóstico de infección por VIH.
4) La técnica de ELISA tiene una alta sensibilidad para el diagnóstico de infección por VIH, pero su especificidad es aún mayor.
5) Si el test de ELISA para diagnosticar VIH en la paciente fuera negativo, podríamos determinar por la técnica de PCR la carga viral en sangre.

Respuesta correcta: **5**

P202 MIR 2013-2014

Varón homosexual de 30 años de edad VIH (+) que participa como voluntario en un centro de ayuda a pacientes con SIDA. Según su historia clínica recibió toxoide diftérico (Td) hace 6 años, la vacuna triple vírica en la infancia y en la adolescencia, y la hepatitis B hace 3 años. Actualmente se encuentra asintomático con un recuento de CD4 superior a 200 cls/µl. ¿Qué vacunas deberíamos recomendarle?

1) Gripe estacional, neumocócica, meningitis tetravalente y hepatitis A.
2) Gripe estacional, Td, neumocócica y meningitis tetravalente.
3) Meningitis tetravalente, neumocócica y gripe estacional.
4) Td, meningitis tetravalente, neumocócica.
5) Triple vírica, gripe estacional, neumocócica.

Respuesta correcta: **1**

P112 MIR 2012-2013

Un paciente con infección VIH se presentó con 40 linfocitos CD4/µl y una carga viral de 2 millones de copias/ml en el momento del diagnóstico. Inició tratamiento antirretroviral con efavirenz, tenofovir y emtricitabina, y 3 semanas mas tarde desarrolló un cuadro de fiebre, malestar general y adenopatías cervicales bilaterales. El Mantoux fue negativo, en la Rx de tórax se observaban múltiples adenopatías mediastínicas y en los análisis más recientes presentaba 77 linfocitos CD4/µl y una carga viral de VIH-1 de 1000 copias/ml ¿Cuál es el diagnóstico más probable?

1) Tuberculosis ganglionar como síndrome de reconstitución inmune.
2) Linfoma de alto grado.
3) Reacción adversa al tratamiento antirretroviral.
4) Criptococosis sistémica.
5) Infección por *Pneumocystis jirovecii.*

Respuesta correcta: **1**

P115 MIR 2012-2013

Entre los siguientes fluidos corporales sin contenido hemático, ¿cuál de ellos NO se considera potencialmente infeccioso para la transmisión del VIH (Virus de la Inmunodeficiencia Humana)?

1) Líquido cefalorraquídeo.
2) Semen.
3) Secreciones vaginales.
4) Orina.
5) Líquido pleural.

Respuesta correcta: **4**

P113 MIR 2011-2012

Una de las siguientes condiciones no es definitoria de SIDA:

1) Candidiasis oral.
2) Toxoplasmosis cerebral.
3) Tuberculosis pulmonar.
4) Neumonía por *Pneumocystius jiroveci.*
5) Linfoma cerebral primario.

Respuesta correcta: **1**

P027 MIR 2010-2011

Pregunta vinculada a la imagen n.º 14.

Paciente de 46 años de edad que consulta por un cuadro progresivo de hemiparesia derecha y trastorno del habla de 4 semanas de evolución. VIH positivo desde hace 10 años. No infecciones oportunistas. No tratamiento antirretroviral. La exploración demostró un paciente afebril. Afasia mixta, hemiparesia derecha de predominio faciobraquial (fuerza en mano 1/5, pierna 4/5) y hemihipoestesia derecha. La analítica mostraba una carga viral de 207 copias/ml, CD4 204 cel/mm^3. El estudio de LCR demostró líquido acelular con glucosa normal y proteínas elevadas de 60 mg/dl. Se practicó una RM craneal. En las secuencias FLAIR (A de la imagen 14) se observaron varias lesiones hiperintensas, la mayor en la sustancia blanca del lóbulo frontal izquierdo, y otras menores periventriculares y en el esplenio del cuerpo calloso. Estas lesiones no ejercían efecto de masa ni se realzaban tras la administración de gadolinio (B de la imagen). ¿Cuál es el diagnóstico más probable de su proceso cerebral?

1) Toxoplasmosis cerebral.
2) Linfoma cerebral primario.
3) Encefalitis asociada al VIH.
4) Leucoencefalopatía multifocal progresiva.
5) Neurosífilis.

Respuesta correcta: **4**

Para más contenido ir a "www.BMpdf.com"

P028 MIR 2010-2011

Pregunta vinculada a la imagen n.º 14.

En el paciente de la pregunta anterior, ¿qué prueba sería de mayor utilidad para su diagnóstico?

1) Serología de toxoplasma.
2) VDRL en LCR.
3) PCR para virus JC.
4) Citología en LCR.
5) Carga viral de VIH en LCR.

Respuesta correcta: 3

P121 MIR 2009-2010

Las enfermedades definitorias de SIDA (Síndrome de Inmunodeficiencia Adquirida) se suelen presentar cuando los linfocitos $CD4^+$ bajan por debajo de 200 cels/µl. Sin embargo, una de las que a continuación se mencionan, se presenta en muchas ocasiones con más de 300 CD4:

1) Encefalitis por toxoplasma.
2) Retinitis por citomegalovirus.
3) Neumonía por pneumocistis.
4) Tuberculosis pulmonar.
5) Meningitis por *Cryptococcus*.

Respuesta correcta: 4

P122 MIR 2009-2010

En cuanto al tratamiento de la infección por el virus de la inmunodeficiencia humana (VIH), ¿cuál de las siguientes afirmaciones es FALSA?

1) El objetivo del tratamiento en la supresión máxima de la replicación viral.
2) Las mujeres deben recibir tratamiento óptimo sin importar su estado de gestación.
3) Una vez que se alcanza la supresión virológica se puede suspender el tratamiento.
4) El tratamiento antirretroviral se usa en profilaxis postexposición.
5) El tratamiento consiste en combinar tres fármacos activos.

Respuesta correcta: 3

T18 Infecciones por hongos

P106 MIR 2018-2019

Hombre de 55 años, sometido a trasplante alogénico de progenitores hematopoyéticos hace 3 meses. Posteriormente desarrolló enfermedad del injerto contra huésped, por lo que precisó dosis elevadas de glucocorticoides y como consecuencia desarrolló una diabetes, con malos controles glucémicos. Presenta desde hace 3 semanas un cuadro de fiebre, tos seca, dolor torácico y deterioro progresivo del estado general. En la radiografía de tórax se observa un nódulo en lóbulo superior izquierdo, que también puede apreciarse en una TC de tórax acompañado del signo del halo. La mala evolución clínica conduce a la realización de broncoscopia y de biopsia transbronquial que pone de manifiesto la presencia de hifas de grueso tamaño, no septadas, con ocasionales ramificaciones en ángulo recto. ¿Cuál de los siguientes tratamientos es el más adecuado para este paciente?

1) Anfotericina B.
2) Voriconazol.
3) Caspofungina.
4) Anidulafungina.

Respuesta correcta: 1

P062 MIR 2017-2018

¿Qué respuesta es CIERTA respecto a *Candida albicans?*

1) Es el principal agente causante de neumonía asociada a ventilación mecánica en las unidades de críticos.
2) Es un hongo filamentoso que requiere medios con sangre de cordero para su aislamiento en el laboratorio de microbiología.
3) Se destruye masivamente en presencia de fluorquinolonas.
4) Las infecciones causadas por este hongo suelen responder bien a los compuestos azólicos.

Respuesta correcta: 4

P065 MIR 2017-2018

Los antifúngicos equinocandinas poseen un mecanismo de acción basado en:

1) Inhibición de la síntesis proteica por interacción con la subunidad 30S del ribosoma.
2) Alteración de la topoisomerasa II con afectación de la replicación del ADN.
3) Inhibición de la sintasa de 1,3-beta-glucano implicada en la síntesis de la pared celular fúngica.
4) Inhibición de la polimerasa fúngica implicada en la síntesis del ARN del hongo.

Respuesta correcta: 3

P022 MIR 2016-2017

Pregunta vinculada a la imagen n.º 22.

El paciente cuyas radiografías se muestran está siendo seguido en las consultas de neumología por una bronconeumopatía obstructiva crónica. Entre sus antecedentes figura una tuberculosis tratada, sin indicios de reactivación. Consulta por aumento, en el último año, de la tos y más expectoración de la habitual, con ocasionales esputos hemoptoicos. La radiografía simple que se muestra es similar a las realizadas en los controles anuales excepto por un ligero aumento de la radiopacidad sobre la lesión del lóbulo superior derecho. Se decide realizar TC torácica en posición supino y prono cuyas imágenes se muestran en un corte de campos pulmonares superiores. ¿El diagnóstico más probable es?

1) Cáncer de pulmón cavitado.
2) Micetoma en una cavidad existente.
3) Absceso pulmonar.
4) Neumonía necrotizante.

Respuesta correcta: 2

P103 MIR 2016-2017

Ante un paciente con fiebre neutropénica tras quimioterapia por leucemia, con sospecha de aspergilosis por leucemia, con sospecha de aspergilosis invasiva, ¿Cuál de las siguientes pruebas es considerada la más rentable?

1) Cultivo de esputo espontáneo.
2) Fondo de ojo.
3) Resonancia magnética del abdomen y cultivo de orina.
4) Detección de antígeno circulante y TC de tórax.

Respuesta correcta: 4

Para más contenido ir a "www.BMpdf.com"

P050 MIR 2015-2016

Un hombre de 58 años refería una historia de 3 semanas de evolución con lesiones cutáneas progresivas, medianamente dolorosas, en su brazo izquierdo. Había empezado como una lesión eritematosa en su pulgar izquierdo. Tenía unas estrías rojizas visibles como líneas de conexión entre las lesiones. El paciente no presentaba fiebre ni otros síntomas generales. Había estado trabajando en su jardín pero no recordaba haberse hecho ninguna herida. El diagnóstico etiológico se realizó por cultivo de una biopsia cutánea. ¿Cuál es el agente causal más probable de este proceso?

1) Dermatofitosis por *Microsporum gypseum*.
2) Infección cutánea por *Staphylococcus aureus*.
3) Esporotricosis.
4) Infección cutánea por *Mycobacterium marinum*.

Respuesta correcta: 3

P121 MIR 2014-2015

¿Cuál de las siguientes especies de *Candida* spp. suele ser resistente o como mínimo tener una sensibilidad disminuida a fluconazol?

1) *C. albicans*.
2) *C. tropicalis*.
3) *C. parapsilosis*.
4) *C. krusei*.
5) *C. giliermondii*.

Respuesta correcta: 4

P232 MIR 2014-2015

Paciente de 45 años de edad en el 15.° día postrasplante de progenitores hematopeyéticos, con una neutropenia absoluta, plaquetas de 15.000/µl y una hemoglobina de 7 g/dl, que presenta un cuadro clínico de dolor ocular con edema periorbitario con discreta secreción nasal serosanguinolenta. ¿Cuál es el diagnóstico de presunción?

1) Hematoma periorbitario.
2) Reacción alérgica, posiblemente a la medicación.
3) Sinusitis aguda bacteriana, probablemente estafilocócica.
4) Sinusitis por *Aspergillus* spp.
5) Mucomicosis.

Respuesta correcta: 5

P219 MIR 2012-2013

Señale cuál de los siguientes factores NO se asocia a un mayor riesgo de candidemia invasora en un paciente con cáncer:

1) Nutrición parenteral.
2) Neutropenia post-quimioterapia.
3) Portador de reservorio venoso central.
4) Antibioterapia previa de amplio espectro.
5) Candidiasis orofaríngea.

Respuesta correcta: 5

P215 MIR 2010-2011

Indique cuál de los siguientes hongos es dimórfico y patógeno primario, por lo que puede causar enfermedad en personas previamente sanas:

1) *Cryptococcus neoformans* (Criptococosis).
2) *Histoplasma capsulatum* (Histoplasmosis).
3) *Aspergilllus fumigatus* (Aspergilosis invasiva).
4) *Mucorales* (Mucormicosis rinocerebral).
5) *Alternaria alternata* (Feohifomicosis).

Respuesta correcta: 2

P206 MIR 2009-2010

Un excursionista ha regresado a España después de explorar unas cuevas cerca del río Mississippi (USA). No se encuentra bien y acude al médico que documenta radiológicamente una neumonitis. En el estudio microbiológico de un lavado broncoalveolar se aísla e identifica un hongo dimórfico, ya que crece como levadura en agar-sangre incubado a 37 °C y como hongo filamentoso en el medio de Sabouraud incubado a 28 °C. ¿De qué hongo cree que se trata, teniendo en cuenta los datos epidemiológicos y microbiológicos aportados?

1) *Aspergillus fumigatus*.
2) *Histoplasma capsulatum*.
3) *Penicilliuna marneffei*.
4) *Candida albicans*.
5) *Scedosporium apiospermum*.

Respuesta correcta: 2

T19 Infecciones por parásitos

P018 MIR 2018-2019

Pregunta vinculada a la imagen nº 18.

Hombre de 34 años que presenta fiebre de hasta 39,3 ºC desde hace 2 semanas, junto con malestar general, astenia y dolor abdominal. El paciente reside en la zona sur de Madrid, pero es originario de Guinea Ecuatorial, habiendo visitado este país por última vez hace 1 año. A la exploración física destaca esplenomegalia palpable, que por ecografía corresponde a un bazo de 17 cm. En la analítica presenta aumento de PCR y LDH, y un hemograma con Hb 10,1 g/dL, leucocitos 2.900/µL y plaquetas 80.000/µL. En el frotis de sangre periférica no se observan anomalías morfológicas ni parásitos intra o extracelulares. Después de realizar una TC de tórax y abdomen, junto con distintos cultivos y serologías de VIH, VHB y VHC, todos con resultado negativo, se obtiene un aspirado de médula ósea (imagen vinculada). ¿A cuál de los siguientes corresponde la imagen vinculada?

1) Gametocitos de *Plasmodium falciparum*.
2) Amastigotes de *Leishmania infantum*.
3) Tripomastigotes de *Trypanosoma brucei*.
4) Microfilarias de *Loa Loa*.

Respuesta correcta: 2

P116 MIR 2017-2018

Hombre de 38 años que acude a urgencias por cuadro de fiebre por encima de 39 ºC y deterioro del nivel de conciencia tras haber realizado un viaje a Guinea Ecuatorial sin profilaxis antimalárica. En la analítica destaca: creatinina de 3,4 mg/dL, AST 764 U/L, ALT 678 U/L. El laboratorio informa de la visualización en sangre de un *Plasmodium falciparum* con un nivel de parasitemia del 6%. ¿Qué tratamiento instauraría en este momento?

1) Mefloquina por vía oral.
2) Artesunato intravenoso.
3) Doxiciclina por vía oral.
4) Sulfato de quinina por vía oral.

Respuesta correcta: 2

Para más contenido ir a "www.BMpdf.com"

P223 MIR 2017-2018

Mujer boliviana de 35 años de edad, embarazada de 3 meses, que lleva viviendo 10 años en España con su pareja, que es español y no ha viajado nunca a Latinoamérica. La mujer tiene otros dos hijos con su pareja, nacidos en España y un hermano que vive en Bolivia y otro en España. Durante el embarazo le han diagnosticado infección por *Trypanosoma cruzi*. ¿Cuál de las siguientes actuaciones a realizar sobre la enfermedad es INCORRECTA?

1) Recomendar que sus hijos se hagan la serología de *T. cruzi* por el riesgo de transmisión transplacentaria.
2) Informar a la paciente del riesgo de transmisión de *T. cruzi* y de la actitud que se va a tomar durante el embarazo, parto y postparto.
3) Recomendar que su marido se haga la serología de *T. cruzi* por el riesgo de haberle transmitido la enfermedad por vía sexual.
4) Recomendar que sus hermanos se hagan la serología de *T. cruzi* por el riesgo de transmisión vectorial.

Respuesta correcta: 3

P122 MIR 2014-2015

A un paciente de Bolivia diagnosticado de enfermedad de Chagas se le realiza un hemograma que muestra 1.100 eosinófilos/µl (12% de los leucocitos). ¿Cuál de los siguientes diagnósticos es el MENOS probable?

1) Infestación por *Schistosoma haematobium.*
2) Infestación por *Ancylostoma duodenalis.*
3) Infestación por *Strongyloides stercoralis.*
4) Infestación por *Ascaris lumbricoides.*
5) Infestación por *Necator americanus.*

Respuesta correcta: 1

P120 MIR 2013-2014

Mujer de 53 años, consulta por fiebre de 15 días de evolución, sin síntomas de focalidad infecciosa. En la exploración se detecta una hepatomegalia dolorosa a 5 cm del reborde costal y se palpa el bazo a 14 cm del reborde costal izquierdo. En el hemograma se aprecia Hb 8,5 g/dl, Leucocitos 630/ml (linfocitos 63%, monocitos 20%, neutrófilos 17%) y plaquetas 35.000/ml. La bioquímica muestra una elevación moderada de la bioquímica hepática, LDH es normal y se observa en el proteinograma una hipergammaglobulinemia policlonal (3,5 g/dl). Tiene antecedentes de infección por VIH conocida desde hace 10 años y adherencia irregular al tratamiento antirretroviral, con determinaciones recientes de linfocitos CD4 350 cel/ml y carga viral de VIH 154 copias/ml. Durante los últimos 3 meses ha estado tratada por poliartritis simétrica seronegativa con 10-20 mg/día de prednisona. ¿Cuál de las siguientes afirmaciones es correcta?

1) Realizaría una biopsia de médula ósea, ya que el diagnóstico más probable es una leishmaniasis visceral.
2) La pancitopenia se justifica por una cirrosis asociada al virus C y no realizaría más pruebas.
3) Probablemente se trate de una toxicidad medular por prednisona que trataría con retirada del fármaco y filgastrim.
4) Solicitaría una determinación de ANA para descartar lupus sistémico diseminado.
5) Intensificaría el tratamiento antirretroviral, pues es probable que todas las manifestaciones que presenta se deban al VIH.

Respuesta correcta: 1

P005 MIR 2012-2013

Pregunta vinculada a la imagen n.° 3.

Un hombre de 40 años de origen magrebí consultó por molestias inespecíficas en epigastrio de 6 meses de evolución. No tenía historia de consumo de alcohol. En la exploración presentaba una masa palpable epigástrica como único hallazgo. La serología de virus de hepatitis B y C fue negativa. La ecografía y tomografía computarizada hepáticas realizadas se muestran en la imagen n° 3. ¿Qué prueba diagnóstica contribuye a confirmar el diagnóstico?

1) Resonancia magnética nuclear.
2) Determinación de alfa-fetoproteína y antigeno carcinoembrionario.
3) Serología de *Echinococcus granulosus.*
4) Serología de *Entamoeba histolytica.*
5) Biopsia percutánea.

Respuesta correcta: 3

P006 MIR 2012-2013

Pregunta vinculada a la imagen n.° 3.

Respecto al paciente de la pregunta anterior, ¿cuál de las siguientes alteraciones es más probable encontrar?

1) Elevación marcada de los reactantes de fase aguda.
2) Déficit de alfa-1-antitripsina.
3) Anemia ferropénica.
4) Descenso del índice de Quick.
5) Eosinofilia.

Respuesta correcta: 5

P023 MIR 2012-2013

Pregunta vinculada a la imagen n.° 12.

Un paciente de 25 años consulta por una clínica de fiebre de hasta 39°C y diarrea de unos 5 días de evolución. Explica que hace 2 meses realizó un viaje de tres semanas por diversas zonas rurales de la India. Asegura que hizo profilaxis con mefloquina semanal antes, durante y 4 semanas después del viaje, sin olvidar ninguna toma. Entre las diversas pruebas se realiza una extensión de sangre periférica cuyos hallazgos se muestran en la imagen n° 12. ¿Cuál es la mejor de las siguientes afirmaciones?

1) Se pueden apreciar 2 trofozoítos de *P. vivax.*
2) Se observan varios granulocitos en diferentes estadios de maduración.
3) Lo más sugestivo es que se trate de esquizontes de *P. falciparum.*
4) Se observan hematíes fragmentados y cuerpos de Howell-Jolly.
5) Se trata de eritroblastos circulantes.

Respuesta correcta: 1

P024 MIR 2012-2013

Pregunta vinculada a la imagen n.º 12.

Supongamos que se establece el diagnóstico de paludismo. El tratamiento erradicador de los estadios hepáticos para prevenir las recurrencias debe considerarse en las parasitemias por:

Para más contenido ir a "www.BMpdf.com"

1) *P. falciparum* y *P. malarie*.
2) *P. ovale* y *P. vivax*.
3) *P. falciparum* y *P. ovale*.
4) *P. malarie* y *P. vivax*.
5) *P. falciparum* y *P. malariae*.

Respuesta correcta: 2

P162 MIR 2012-2013

Niña de 3 años, procedente de Bangladesh, que consulta por episodios febriles intermitentes de 3 semanas de evolución, asociados a debilidad y pérdida de apetito. A la exploración física llama la atención esplenomegalia marcada y palidez mucocutánea. En las pruebas complementarias destaca: hemoglobina 8,5 mg/dl, hematocrito 26%, VCM 86 fL, HCM 29 pg, leucocitos 2.800/ml con 300 neutrófilos/ml, plaquetas 54.000/ml. GOT 85 U/l, GPT 92 U/l e hipergammaglobulinemia policlonal en proteinograma de suero. Señale el diagnóstico más probable con los datos disponibles hasta este momento:

1) Leucemia linfoblástica aguda.
2) Linfoma de Burkitt.
3) Leishmaniasis visceral.
4) Tuberculosis miliar.
5) Malaria crónica.

Respuesta correcta: 3

P117 MIR 2011-2012

Señale cuál de las siguientes afirmaciones referidas al paludismo o sus agentes causales no es cierta:

1) La infección del ser humano comienza con la picadura del mosquito *Anopheles,* que introduce esporozoitos con su saliva en el sistema circulatorio.
2) *Plasmodium vivax* es selectivo en cuanto a que solo invade hematíes jóvenes inma-duros.
3) *Plasmodium ovale* se encuentra sobre todo en África tropical.
4) La afectación del cerebro (paludismo cerebral) es más frecuente en la infección por *Plasmodium falciparum*.
5) La detección de una infección mixta no tiene influencia directa sobre el tratamiento elegido.

Respuesta correcta: 5

P118 MIR 2011-2012

Mujer de 47 años de edad. Natural de Cochabamba (Bolivia), reside en España desde hace 8 años. A mediados del año 2009 comienza con palpitaciones, disnea y edemas progresivos en extremidades inferiores. Es diagnosticada de insuficiencia cardíaca secundaria a miocardiopatía por Chagas. ¿Cuál es el agente etiológico de esta enfermedad endémica en varios países de Latinoamérica?

1) *Toxoplasma gondii*.
2) *Trypanosoma brucei*.
3) *Leishmania donovani*.
4) *Giardia lamblia*.
5) *Trypanosoma cruzi*.

Respuesta correcta: 5

P216 MIR 2010-2011

Tras la infección, ¿qué plasmodios parásitos humanos persisten como hipnozoitos en el hígado y pueden causar recidivas?

1) *P. falciparum*.
2) *P. vivax* y *P. ovale*.
3) *P. malariae*.
4) *P. cynmology* y *P. knowlesi*.
5) *P. brasilianum*.

Respuesta correcta: 2

P118 MIR 2009-2010

¿Cuál de los siguientes nematodos se transmite por artrópodos (mosquitos)?

1) *Wuchereria bancrofti* (filaria).
2) *Trichinella spiralis* (triquina).
3) *Enterobius vermicularis* (oxiuro).
4) *Anisakis simplex* (anisaquis).
5) *Strongyloides stercoralis* (estrongiloides).

Respuesta correcta: 1

Para más contenido ir a "www.BMpdf.com"

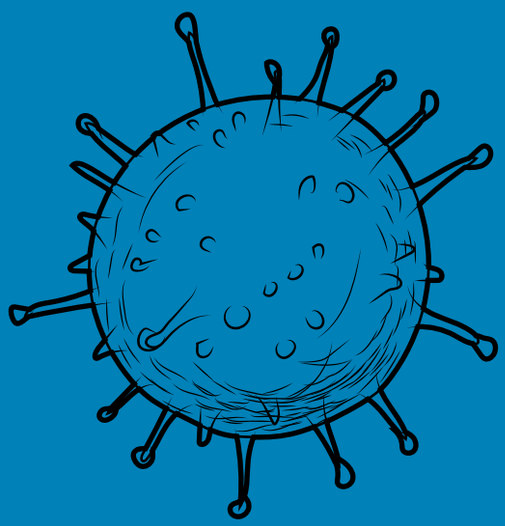

MIR DESGLOSES COMENTADOS

IF

Enfermedades infecciosas

T01 Bacterias. Características generales. Métodos diagnósticos en microbiología

P060 MIR 2018-2019

Pregunta fácil y directa, pues aborda un concepto microbiológico ampliamente utilizado, como es el de la concentración mínima inhibitoria (CMI). Se puede definir la CMI como la menor cantidad de antimicrobiano (expresado habitualmente en µg/ml) capaz de inhibir la proliferación visible de una determinada cepa bacteriana en un medio de cultivo. Por otra parte, se definen CMI-50 y CMI-90 como las menores concentraciones de antimicrobiano capaces de inhibir la proliferación visible del 50% y 90%, respectivamente, de una determinada cepa bacteriana en un medio de cultivo.

P109 MIR 2016-2017

La mayor dificultad de esta prueba radica en recordar que microorganismos son ácido-alcohol resistentes y, por lo tanto, se identificarían en una muestra biológica mediante tinción de Ziehl-Neelsen, auramina-rodamina o Kinyoun. La identificación de *Giardia, Acanthamoeba* o *Ascaris* se realiza por visualización directa en la muestra biológica correspondiente o, en la actualidad, se han desarrollado técnicas de biología molecular o de inmunofluorescencia para mejorar la sensibilidad y especificidad de su identificación.

Además, mencionar que la infección por *Acanthamoeba* spp., ameba de vida libre, no cursa con sintomatología digestiva sino que en la mayoría de los casos el cuadro clínico es en forma de meningoencefalitis aguda fulminante o crónica granulomatosa.

P223 MIR 2014-2015

Pregunta muy sencilla y directa acerca de un tema de microbiología como es el de la clasificación de los bacilos gramnegativos aerobios. Recuerda que *Pseudomonas aeruginosa* es un bacilo gramnegativo no fermentador (es decir, no fermenta la glucosa, a diferencia de las enterobacterias) (opción 4 correcta). Otros bacilos gramnegativos no fermentadores son *Burkholderia* (que es oxidasa-positiva, igual que *P. aeruginosa), Acinetobacter baumannii* y *Stenotrophomonas maltophilia* (estos últimos son oxidasa-negativos).

P203 MIR 2009-2010

Algunos microorganismos, como *Moraxella* o *Haemophilus,* producen enzimas capaces de inactivar las penicilinas, lo que nos obliga a administrarlas con un inhibidor de las betalactamasas, como puede ser el ácido clavulánico. Sin embargo, éste no es el fundamento de la resistencia a meticilina por parte de *S. aureus.*

Para ejercer su acción lítica sobre la bacteria, el betalactámico debe unirse a unas proteínas presentes en la membrana del microorganismo. Estas proteínas son las llamadas PBP *(penicillin-binding protein,* proteínas fijadoras de penicilina). La resistencia a meticilina por parte del estafilococo se basa precisamente en esto, una modificación estructural de estas proteínas, de forma que el antibiótico no pueda fijarse en ellas (respuesta 4 correcta).

Con respecto a esto, recuerda que el neumococo tampoco es productor de betalactamasas. Su mecanismo de resistencia a betalactámicos se basa en el mismo principio: modificaciones de las PBP.

T02 Antibióticos

P041 MIR 2018-2019

En esta pregunta, directa y sencilla, se nos interroga acerca del único efecto adverso reseñable que presenta la daptomicina (un antibiótico lipopéptido con actividad frente a *Staphylococcus aureus* oxacilín-resistente), que es la elevación de la CPK procedente del músculo esquelético. Dicha toxicidad, en muchas ocasiones es asintomática, si bien puede llegar a evolucionar a una rabdomiólisis franca, particularmente en pacientes que reciban de forma concomitante fármacos, como son las estatinas.

P061 MIR 2018-2019

Pregunta fácil y directa. Las cefalosporinas antipseudomónicas se limitan a ceftazidima (asociada o no a avibactam), cefepima y la más reciente ceftolozano-tazobactam. Por ese motivo no es adecuado mantener tratamiento con cefotaxima en el caso que se nos presenta en el enunciado.

Para más contenido ir a "www.BMpdf.com"

Es preciso saber que ertapenem carece de actividad frente a *Pseudomonas aeruginosa,* a pesar de ser un carbapenem. Piperacilina es una penicilina antipseudomónica (concretamente una ureidopenicilina), por lo que piperacilina-tazobactam sí es un antibiótico válido para tratar una infección por este bacilo gramnegativo no fermentador.

P062 MIR 2018-2019

Pregunta relativamente compleja. El gen mecA está presente en las cepas de *Staphylococcus aureus* que codifica una *penicillin-binding protein* (PBP) adicional denominada PBP2a, que tiene escasa afinidad por los antibióticos betalactámicos. Este gen, por tanto, confiere a las cepas de *S. aureus* oxacilín-resistentes (SAOR) resistencia a todos los agentes betalactámicos, con la única excepción de ciertas cefalosporinas de quinta generación como la ceftarolina.

P044 MIR 2017-2018

Una pregunta sencilla acerca de los antibióticos betalactámicos, que en efecto pueden producir reacciones de hipersensibilidad graves, tanto de tipo I (es decir, mediadas por IgE) como de tipo IV (es decir, retardadas o mediadas por células). Recuerda que los carbapenémicos (excepto ertapenem), algunas cefolosporinas de 3.ª, 4.ª y 5.ª generación, piperacilina-tazobactam y aztreonam presentan actividad antipseudomónica.

P061 MIR 2017-2018

En este caso clínico se nos presenta un cuadro de sepsis de probable origen urológico en un paciente con infecciones de tracto urinario de repetición, previamente tratado con cefalosporinas, y en el que se documenta la presencia de CGP en cadenas en los hemocultivos.

Estamos ante una probable pielonefritis por enterococo con bacteriemia asociada, por lo que debemos ajustar en concordancia el tratamiento antibiótico.

Recuerda que los enterococos son morfológicamente similares a los estreptococos (presentan además la particularidad de crecer en medios que contienen bilis y NaCl) y no son capaces de reducir nitratos a nitritos. Por ese motivo, el sedimento mostraba piuria con nitritos negativos (tampoco se positivizan en las infecciones por BGN no fermentadores, por ejemplo).

Por otra parte, son intrínsecamente resistentes a cefalosporinas, por lo que es concordante el antecedente de consumo reciente de cefuroxima que nos indica el enunciado.

P117 MIR 2017-2018

Se nos informa en el enunciado del crecimiento de un estafilococo (CGP en racimos) en los hemocultivos. La causa más frecuente de bacteriemia asociada a catéter intravascular son los estafilococos coagulasa negativos (particularmente *Staphylococcus epidermidis),* resistentes en más del 80% de los casos a los betalactámicos. Por este motivo podemos descartar la cefazolina o la cloxacilina. El linezolid no es un fármaco adecuado en pacientes con bacteriemia, debido a que por su elevado volumen de distribución pasa rápidamente a los tejidos y no mantiene concentraciones adecuadas en el compartimento vascular. Por ese motivo, el tratamiento empírico es la vancomicina. Alternativamente hubiéramos podido emplear daptomicina o dalbavancina (un lipoglucopéptido de elevada vida media y reciente aprobación).

P053 MIR 2016-2017

Para resolver este caso clínico es necesario recordar que en las últimas décadas ha aumentado notablemente la proporción de cepas de enterobacterias productoras de betalactamasa de espectro ampliado (BLEAs, también conocidas como de espectro extendido o BLEEs). La presencia de este mecanismo de resistencia debe ser sospechada ante la resistencia a las cefalosporinas de 3.ª generación (como se nos sugiere en el caso al indicarnos que el paciente no está respondiendo clínicamente al tratamiento con ceftriaxona). Una de las peculiaridades de las BLEAs es que no son inhibidas por los inhibidores de betalactamasas convencionales (ácido clavulánico o tazobactam). Además, son capaces de hidrolizar (inactivar) todos los betalactámicos con la excepción de los carbapenémicos. Por otra parte, estas cepas son casi siempre resistentes a quinolonas (en este caso por un mecanismo independiente de la BLEA). Recuerda, por otra parte, que la tasa de resistencia en *Escherichia coli* a ciprofloxacino en nuestro entorno suele superar al menos el 30%. Por ese motivo, la opción de tratamiento más apropiada es el ertapenem.

P057 MIR 2016-2017

El tratamiento secuencial antibiótico permite completar la pauta antibiótica en el domicilio del paciente, tras un ingreso hospitalario, en el cual ha recibido el antibiótico por vía parenteral. Por tanto, para la terapia antibiótica secuencial se emplean habitualmente antibióticos que se pueden administrar por vía oral después de un tratamiento intravenoso durante el ingreso en el hospital. Los antibióticos propuestos en la pregunta se pueden administrar por vía oral excepto gentamicina (respuesta 3), por lo que este antibiótico es el menos adecuado para ser elegido en una pauta de tratamiento secuencial ambulatorio. Gentamicina pertenece al grupo de los antibióticos aminoglucósidos. Son rápidamente bactericidas y activos frente a bacterias gramnegativas (incluyendo Pseudomonas) y, en menor medida, frente a grampositivas (pero no anaerobios). Son antibióticos que alcanzan altas concentraciones en sangre y esto favorece su acción terapéutica, pero se deben administrar por vía intravenosa o intramuscular, porque su biodisponibilidad por vía oral es nula. Alternativamente se pueden administrar de manera tópica en forma de crema o de colirio, también directamente en el líquido cefalorraquídeo en infecciones graves del SNC por bacterias resistentes a otros antibióticos.

P106 MIR 2016-2017

Las opciones 1 y 2 no ofrecen lugar a dudas: en su condición de carbapenémico, el imipenem es uno de los antibióticos de más amplio espectro, pero carece de actividad frente a Staphylococcus aureus meticilín-resistente (SARM), Enterococcus faecium y Stenotrophomonas maltophilia; la cefazolina es una cefalosporina de 1.ª generación, que si bien tiene actividad frente a cepas de S. aureus sensibles a meticilina, es nula su actividad frente a las cepas resistentes. Las opciones, por tanto, que podrían

Para más contenido ir a "www.BMpdf.com"

ofrecer ciertas dudas son la 3 y la 4, ya que tanto vancomicina (glucopéptido) como daptomicina (lipopéptido) son antibióticos activos frente a grampositivos, especialmente frente a cepas de SARM, y constituyen opciones válidas para su tratamiento. Nos piden, no obstante, el más activo. En base a la evidencia contenida en estudios *in vitro* y observacionales, daptomicina presenta una actividad más rápidamente bactericida y mejores resultados clínicos y tasas de erradicación microbiológica, siendo por ello uno de los tratamientos de elección, tanto en la endocarditis como en la bacteriemia por SARM (o por cepas sensibles a meticilina en pacientes con alergia anafiláctica a betalactámicos). Recuerda en ese sentido que la vancomicina presenta una acción bactericida lenta.

P207 MIR 2014-2015

Esta pregunta fue anulada puesto que la rifampicina, sulfametoxazol y cloranfenicol atraviesan con facilidad la barrera hematoencefálica (BHE); sin embargo, bajo las condiciones que nos plantea el enunciado (meninges inflamadas) también la vancomicina y la penicilina G podrían atravesar la BHE.

P224 MIR 2014-2015

En esta ocasión nos presentan un caso clínico de infección de tracto urinario recurrente, motivo por lo que se prescribe a la paciente profilaxis antibiótica con una dosis única diaria de cotrimoxazol. Ante la persistencia de la clínica, se opta por iniciar de forma empírica ciprofloxacino (recuerda que el tratamiento antibiótico empírico es aquél que se administra antes de disponer de los resultados microbiológicos, particularmente del antibiograma, y cuya elección por tanto se basa en las características epidemiológicas del paciente y del cuadro clínico en un intento de predecir cuál es el microorganismo más probable y su susceptibilidad antibiótica esperable). Una vez que disponemos del antibiograma, el tratamiento se modifica en consecuencia, y pasa a denominarse "dirigido". La opción falsa es la 1, ya que tanto ciprofloxacino como norfloxacino son quinolonas de 2.ª generación frente a las que las bacterias desarrollan resistencia cruzada; es decir, una vez que se hacen resistentes a una fluoroquinolona por mutaciones en las topoisomerasas II (DNA girasa) y IV, pasan a serlo también frente a los demás fármacos de este grupo.

P216 MIR 2012-2013

Frente a infecciones causadas por *Acinetobacter baumannii* resistente a carbapenémicos y a ampicilina-sulbactam, hay pocas opciones terapéuticas. Es resistente a cefalosporinas y aminoglucósidos (de hecho, lo es a la mayor parte de los antibióticos). Vancomicina y linezolid no tienen actividad relevante contra gramnegativos. De ente los mostrados, colistina es el antibiótico más adecuado. Al ser un antibiótico poco utilizado en la práctica clínica, *A. baumannii* ha tenido menos oportunidades de entrar en contacto con él y hacerse resistente (respuesta correcta 5).

P220 MIR 2012-2013

Los glicopéptidos (vancomicina y teicoplanina) tienen actividad exclusiva para bacterias grampositivas y ninguna actividad frente a bacterias gramnegativas. Por otro lado, las quinolonas en general, excepto las de nueva generación como levofloxacino y moxifloxacino, tienen excelente actividad frente a bacterias gramnegativas pero mala para grampositivas. Los aminoglucósidos no se absorben cuando se administran por vía oral, por lo que su biodisponibilidad con la administración oral es nula. La rifampicina, cuando se administra para el tratamiento de infecciones por bacterias distintas a la familia *Mycobacterium,* tiene un efecto sinérgico para algunas infecciones y excelente actividad en biopelículas. Sin embargo, su actividad en monoterapia es inadecuada, por lo que siempre se combina con otros antibióticos. Su uso en tratamiento combinado no es tanto por el riesgo de desarrollo de resistencias, como para conseguir actividad sobre biopelículas. Finalmente, las cefalosporinas no tienen actividad frente a *Enterococcus faecalis.*

P225 MIR 2012-2013

Los betalactámicos son antibióticos bactericidas que actúan inhibiendo la pared bacteriana por su fijación a los enzimas que sintetizan el peptidoglicano llamados *penicillin-binding protein* o PBP. Se eliminan mayoritariamente por vía renal, la mayoría de veces inmodificados. El mecanismo más frecuente de resistencia a los betalactámicos es la síntesis de unas enzimas que fragmentan el anillo betalactámico llamadas betalactamasas. En la actualidad, hay betalactamasas capaces de hidrolizar las cefalosporinas y los carbapenémicos. La amoxicilina es una penicilina con alta biodisponibilidad oral, cercana al 100%. Por último, la excelente actividad bactericida de los betalactámicos hace que sean los antibióticos de elección para el tratamiento de la mayor parte de bacterias susceptibles a los mismos.

P202 MIR 2010-2011

Nos están preguntando cuál de los siguientes antibióticos no deben administrarse consecutivamente. Dado que macrólidos (claritromicina) y lincosamidas (clindamicina) son dos grupos de antibióticos de estructura química diferente, pero con muchas similitudes en su acción (ambos producen una enzima que metila el ARN ribosómico de la subunidad 50S), es lógico que también compartan mecanismos de resistencia (respuesta 2 correcta). Las bacterias (sobre todo estreptococos) que desarrollan este mecanismo de resistencia cruzada inducible presentan un fenotipo denominado MLS_B. En la respuesta 1, el ácido clavulánico es inhibidor enzimático de las β-lactamasas, que impide la destrucción de la amoxicilina. Las respuestas 3, 4 y 5 son antibióticos con diferente mecanismo de acción, no produciendo en este caso resistencia cruzada.

P212 MIR 2010-2011

Una pregunta muy sencilla sobre el enterococo. Si tenemos que recordar algún detalle sobre este microorganismo grampositivo, debería ser su resistencia a los antibióticos. Por ejemplo, posee una resistencia intrínseca a las cefalosporinas que hace que no pueda ser tratado con ningún antibiótico de este grupo, incluyendo los de última generación. Sin embargo, sí suele ser sensible a ampicilina (respuesta correcta 5). Lo habitual es utilizarla junto a un aminoglucósido, que suele ser la gentamicina, buscando la sinergia antibiótica.

P116 MIR 2009-2010

Una pregunta difícil sobre antibióticos de reciente introducción en clíni-

Para más contenido ir a "www.BMpdf.com"

ca. La colistina es un antibiótico de la familia de las polimixinas. Se trata de una familia de péptidos poco difusibles, con frecuente toxicidad cuando se suministran por vía sistémica (neurotóxicos y nefrotóxicos). Como mecanismo de acción, atacan las membranas celulares, destruyéndolas por su efecto surfactante. Su actividad está restringida a bacterias gramnegativas (respuesta 4 correcta), lo mismo que sucede con el aztreonam. En clínica, la colistina se emplea con poca frecuencia. Suele restringirse a infecciones muy graves, con riesgo vital y resistencias frente a otros antibióticos. Dado que apenas se absorbe desde el tracto gastrointestinal, se utiliza por vía parenteral.

P119 MIR 2009-2010

Una pregunta relativamente sencilla, si la enfocas de forma práctica. La tuberculosis es más frecuente en personas con alteraciones de la inmunidad humoral. Lo único que tienes que hacer es buscar al paciente más "sano", en este sentido, y será el menos susceptible de infectarse:

- Las tres primeras respuestas (VIH, anti-TNF y trasplante renal) son causas muy típicas de inmunodepresión celular.
- Los niños son más susceptibles que los adultos, por definición. Además, el niño de la respuesta 4 convive con un paciente bacilífero, lo que aumenta el riesgo exponencialmente. De hecho, presenta un Mantoux intensamente positivo, lo que nos da a entender un riesgo altísimo (niño y conversor reciente). Ante un caso como éste estaría indicado realizar quimioprofilaxis con isoniacida.

Descartadas éstas, sólo nos queda la 5. En ella, te encuentras un varón de mediana edad, sin problemas de salud, cuyo único antecedente es haber sido vacunado con BCG. Esto no se considera un factor de riesgo para desarrollar la enfermedad tuberculosa. De hecho, la vacuna con BCG trata de conseguir todo lo contrario. Por lo tanto, la única respuesta posible sería ésta.

T04 Bacteriemias y sepsis. Infección nosocomial

P125 MIR 2014-2015

Nos describen el caso de una paciente de 73 años con factores de riesgo cardiovascular y demencia inicipiente que presenta una sepsis secundaria una neumonía basal derecha de probable etiología broncoaspirativa. Nos preguntan la conducta a seguir. Es primordial administrar el tratamiento antibiótico lo más precoz posible, dado que se ha demostrado que su administración precoz disminuye la mortalidad (respuesta 1 falsa). Hay que iniciar sueroterapia endovenosa intensiva con el objetivo de mantener una presión arterial media > 65 mmHg y diuresis adecuada y, en caso de no conseguirlo, añadir fármacos vasoactivos, como noradrenalina (de elección), dopamina o dobutamina (respuesta 2 correcta, respuesta 5 falsa). Finalmente, recordar que clásicamente la sepsis se define como síndrome de respuesta inflamatoria sistémica (dos o más de los siguientes: temperatura mayor de 38 ºC o menor de 36 ºC, frecuencia cardiaca mayor de 90 lpm, frecuencia respiratoria superior a 20 rpm o pCO_2 inferior a 32 mmHg, leucocitos superiores a 12.000/mcL o menores de 4.000/mcL o más del 10% de formas inmaduras), desencadenado por un proceso infeccioso. Por lo tanto, la fiebre no es un requisito para el diagnóstico de sepsis (respuesta 4 falsa). Recuerda, no obstante, que en el momento actual se postula una definición diferente de la sepsis (basada en el SOFA) que puedes consultar en el *Manual.*

P218 MIR 2012-2013

La causa más frecuente de bacteriemia en un paciente portador de vía venosa central es una bacteria del género *Staphylococcus* (ya sea *S. aureus* o, aún más frecuentemente, un coagulasanegativo como *S. epidermidis),* por lo que en esta pregunta la respuesta correcta es *S. aureus.* Por otra parte, se nos señala la identificación de cocos grampositivos en los hemocultivos, por lo que podríamos descartar la respuesta 3 *(Neisseria meningitidis).*

P119 MIR 2011-2012

Es una pregunta fácilmente contestable con los datos del *Manual.* Tanto la hipotensión arterial, oliguria, hipoxemia e hiperlactoacidemia son criterios de sepsis grave. Los niveles elevados de proteína C reactiva o procalcitonina no son datos que impliquen disfunción de órgano. Ni siquiera se requiere tener niveles altos de proteína C reactiva o procalcitonina para hacer el diagnóstico de sepsis.

Por otro lado, la mayoría de personas con una infección bacteriana presentarán niveles incrementados de proteína C reactiva o procalcitonina sin que ello suponga necesariamente una mayor gravedad del cuadro infeccioso.

P232 MIR 2009-2010

El SDRA es una enfermedad no muy preguntada en el MIR. En esta ocasión, nos lo plantean en el contexto de la sepsis. No obstante, esta pregunta es bastante fácil y puede acertarse prácticamente por sentido común.

El SDRA es una forma de edema pulmonar producido por aumento de la permeabilidad de la membrana alveolocapilar al ser lesionada, bien de modo directo o indirecto (respuesta 4 cierta). Su causa más frecuente es la sepsis bacteriana (respuesta 1). En el caso de la sepsis, se estimulan los fagocitos monocíticos y los polimorfonucleares, que se adhieren al endotelio, produciendo liberación de mediadores de la inflamación, como leucotrienos, tromboxanos y prostaglandinas. Esto aumenta la permeabilidad alveolocapilar, lo que hace que el líquido intraalveolar sea muy rico en proteínas. Tal líquido interfiere con el surfactante, alterándose su síntesis y su composición, por lesión de los neumocitos II, por lo que puede haber colapso alveolar. Todas estas alteraciones predominan es las partes más declives del pulmón.

Desde el punto de vista clínico, lo esencial es una hipoxemia que no responde al tratamiento con altas concentraciones de oxígeno. Puede haber hipocapnia, por la hiperventilación compensatoria ante la hipoxemia (respuesta 3). Cuando es debido a una sepsis, el patrón hemodinámico del *shock* séptico es un hallazgo posible, tal como ilustra la respuesta 5.

La respuesta falsa es, claramente, la 2. La sepsis no siempre se acompaña de bacteriemia. Piénsalo… ¿No podría un hongo producir sepsis…?

Para más contenido ir a "www.BMpdf.com"

T05 Endocarditis infecciosa

P019 MIR 2018-2019

En este caso clínico un paciente con alto riesgo de endocarditis (al ser portador de una prótesis valvular cardíaca) desarrolla un cuadro de fiebre prolongada, hiporexia, diaforesis nocturna y pérdida ponderal. A la exploración física presenta un soplo de insuficiencia mitral y, analíticamente, anemia de trastorno crónico y elevación de reactantes de fase aguda. En la TC abdominal se observa una imagen compatible con un infarto esplénico. Únicamente el diagnóstico de endocarditis (de evolución subaguda) es concordante con este cuadro clínico, por lo que estaría indicado realizar un ecocardiograma. El resto de la pregunta trata de las diferencias entre el hematoma epidural y subdural. Recuerda que el hematoma epidural radiológicamente presenta morfología lenticular (el subdural lo es en forma de semiluna); típicamente asociada a una fractura craneal que desgarra alguna arteria, fundamentalmente la meníngea media (el sangrado del subdural depende de venas y parénquima cortical). Al estar localizado en el espacio epidural, estas lesiones no se suelen asociar a lesiones corticales con tanta frecuencia como el hematoma subdural, que lo hace desde el principio, lo que explica que el epidural presente un intervalo lúcido antes de dar clínica. Por último, recuerda que la morbimortalidad del epidural es muy baja (con respecto a la demora del diagnóstico y tratamiento, que si es precoz no deja secuelas), mientras que la del subdural es muy elevada (50-90%).

P110 MIR 2012-2013

Se nos presenta el caso de una endocarditis infecciosa sobre válvula mitral nativa por un estreptococo del grupo *viridans* en un paciente con antecedente de cirugía valvular previa (comisurotomía sin implante de material protésico). A pesar del tratamiento antibiótico correcto con penicilina G y gentamicina (los estreptococos del grupo *viridans* son universalmente sensibles a betalactámicos), el paciente comienza al cabo de una semana con clínica de insuficiencia cardíaca congestiva. Se trata de una de las complicaciones más frecuentes de la endocarditis infecciosa sobre cavidades izquierdas: una disfunción valvular aguda con inestabilidad hemodinámica asociada. Esta complicación es de naturaleza mecánica (destrucción valvular y del aparato perivalvular) y debe ser resuelta mediante cirugía urgente. No se trata de un problema de resistencia antimicrobiana ni de espectro antibiótico, por lo que debemos mantener la misma pauta de tratamiento y solicitar lo antes posible una valoración por parte del Servicio de Cirugía Cardíaca, así como un ecocardiograma urgente que permita confirmar nuestra sospecha clínica.

P023 MIR 2011-2012

Respuesta vinculada a la imagen n.º 12 del examen MIR. En la radiografía de tórax se observan nódulos pulmonares en ambos pulmones, de tamaño intermedio, con cavitación. Las cinco respuestas que se proponen pueden producir lesiones pulmonares cavitadas, de modo que deben ser la características clínicas del paciente las que nos orienten hacia la respuesta correcta.

Dado que el paciente es adicto a drogas por vía parenteral (ADVP), lo razonable es que se trate de un cuadro de endocarditis de la válvula tricúspide con liberación secundaria de émbolos sépticos que alcanzan los pulmones a través de las arterias pulmonares. La causa más frecuente de endocarditis en ADVP y el que habitualmente produce este cuadro de embolia séptica pulmonar secundaria es *Staphylococcus aureus.*

P024 MIR 2011-2012

Respuesta vinculada a la imagen n.º 12 del examen MIR. En la radiografía de tórax se observan nódulos pulmonares en ambos pulmones, de tamaño intermedio, con cavitación. Las cinco respuestas que se proponen pueden producir lesiones pulmonares cavitadas, de modo que deben ser la características clínicas del paciente las que nos orienten hacia la respuesta correcta. Dado que el paciente es ADVP lo razonable es que se trate de un cuadro de endocarditis de la válvula tricúspide con liberación secundaria de émbolos sépticos que alcanzan los pulmones a través de las arterias pulmonares. La causa más frecuente de endocarditis en ADVP y el que habitualmente produce este cuadro de embolia séptica pulmonar secundaria es *Staphylococcus aureus.*

P115 MIR 2010-2011

Una pregunta muy típica, repetida en el examen MIR en numerosas ocasiones, por lo que debe considerarse una de las más fáciles de esta convocatoria. Cuando se diagnostica una bacteriemia (o una endocarditis) por *Streptococcus bovis,* debemos descartar cuanto antes un cáncer de colon. Esta bacteria se encuentra con relativa frecuencia en la mucosa colónica, pero no es capaz de invadir la mucosa y penetrar en el torrente sanguíneo, salvo que encuentre una puerta de entrada al mismo. Y este acceso suele consistir en una neoplasia de colon ulcerada, generalmente un cáncer. Por tanto, la actitud prioritaria será la realización de una colonoscopia (respuesta 4 correcta). Recuerda que la denominación taxonómica actual de *S. bovis* es *S. gallolyticus.*

T06 Infecciones del tracto respiratorio

P016 MIR 2017-2018

En este caso clínico se nos presenta un absceso de pulmón, como sugiere la imagen cavitada con un nivel hidroaéreo en su interior en el contexto de una clínica recortada en el tiempo (10 días) de infección de tracto respiratorio, semiología compatible en el campo superior derecho y leucocitosis con neutrofilia y elevación de reactantes de fase aguda (trombocitosis reactiva). En estos casos está indicada la cobertura antibiótica de la flora anaerobia presente en la cavidad oral. Recuerda que, en ocasiones, la presentación clínica del absceso pulmonar puede ser más insidiosa y acompañarse de sintomatología sistémica (astenia, pérdida ponderal y diaforesis nocturna). Este caso no debería ser confundido con una tuberculosis pulmonar activa (que habitualmente presentaría una clínica más prolongada en el tiempo y, sobre todo, no se acompañaría de un nivel hidroaéreo).

P064 MIR 2017-2018

Para más contenido ir a "www.BMpdf.com"

Esta pregunta genera cierta incertidumbre ya que habitualmente se considera que el neumococo predomina entre los 6 meses y los 5 años (en los 6 primeros meses es más frecuente *Chlamydia trachomatis* y el VRS), en tanto que *Mycoplasma pneumoniae* es la causa más frecuente entre los 5 y los 18 años. No se nos especifica la franja etaria englobada bajo el término de "infancia", y aunque pudiera parecer razonable asumir el periodo más largo de lo que legal y convencionalmente consideramos como "vida no adulta" (es decir, por debajo de los 18 años), la respuesta finalmente asignada como correcta por el Ministerio ha sido la de *Streptococcus pneumoniae*.

P121 MIR 2017-2018

Es una pregunta sencilla, siempre que nos percatemos de que nos presentan una neumonía adquirida en la comunidad con un síndrome típico en un paciente con infección VIH, pero excelente estado inmunológico gracias al tratamiento antirretroviral. En definitiva, un paciente inmunocompetente a todos los efectos (y sin riesgo, por tanto, de neumonía por *Pneumocystis jirovecii* ni de ninguna otra infección oportunista) con una neumonía lobar de probable etiología neumocócica. El tratamiento podría realizarse con una quinolona respiratoria en monoterapia o, mejor aún, combinando un betalactámico con actividad antineumocócica (cefalosporina de 3.ª generación o amoxicilina-clavulánico) más un macrólido (que además de optimizar la cobertura frente a microorganismos atípicos ejerce un papel inmunomodulador y antiinflamatorio en el parénquima pulmonar). Por lo anteriormente expuesto no estaría indicada en ningún caso la administración de trimetoprim-sulfametoxazol.

P124 MIR 2014-2015

El caso que recoge la pregunta representa a un paciente de 60 años con una neumonía comunitaria. El tratamiento empírico se debe guiar por tres aspectos fundamentales. La epidemiología (etiología más frecuente), el cuadro clínico (típico) y los datos microbiológicos (antigenuria positiva). Todos ellos apuntan a que el microorganismo responsable sea neumococo. El paciente no presenta otros datos que supongan gravedad o nos hagan considerar otros organismos atípicos, por lo que la respuesta más adecuada de las mostradas es el tratamiento con un betalactámico como la ceftriaxona (respuesta 4 correcta); ceftazidima estaría indicada ante sospecha de *Pseudomonas aeruginosa* (inmunodepresión, fibrosis quística, múltiples tratamientos antibióticos previos, hospitalización…). Recuerda, por otra parte, que la resistencia a macrólidos en las cepas de neumococo en nuestro medio se acerca al 50%, por lo que nunca debemos emplear en monoterapia estos fármacos para el tratamiento de una infección neumocócica.

P111 MIR 2013-2014

Pregunta relativamente sencilla de manejo clínico de la neumonía neumocócica. Recuerda que la resistencia frente a penicilina G en neumococo (fenómeno mediado por mutaciones en las *penicillin-binding proteins* [PBPs] 1a, 2b y 2x) es relativamente frecuente en nuestro medio (en torno al 20-40%). Sin embargo, en aislamientos no meníngeos, el punto de corte de la CMI para hablar de resistencia es de 4 mg/l. De este modo, la cepa de nuestro paciente es sensible a penicilina, por lo que el tratamiento en principio debería ser eficaz (aunque desconociéramos este dato concreto, el hecho de que el valor de la CMI que nos aportan sea tan bajo nos debería haber sugerido una adecuada susceptibilidad). Sin embargo, al cabo de 5 días de antibioterapia persiste la fiebre. Esta situación de fracaso del tratamiento en un paciente con neumonía obliga sistemáticamente a descartar la existencia de una complicación supurativa local y, particularmente, la presencia de un derrame pleural paraneumónico complicado y/o empiema (respuesta 4 correcta). De confirmarse esta sospecha, deberemos realizar una toracocentesis diagnóstica y plantear la indicación de un tubo de drenaje endotorácico. Como principio general, recuerda que cuando un tratamiento antibiótico dirigido contra un microorganismo susceptible no es eficaz, nuestra respuesta no debe consistir en modificar la pauta por un antibiótico más potente o de mayor espectro, sino en plantearnos la existencia de una complicación supurativa dentro de la cual el antibiótico no penetra adecuadamente y que debe ser drenada.

P112 MIR 2013-2014

Aunque nos pueda confundir el antecedente de neutropenia que nos aportan, el cuadro de este paciente es compatible con una neumonía asociada al cuidado sanitario (no está ingresado en el momento del diagnóstico, por lo que no puede ser definida como nosocomial) de presentación "típica" en forma de fiebre y tos productiva. La imagen radiológica es descrita como un infiltrado alveolar o lobar. Con estos datos, podríamos descartar las neumonías víricas, que suelen presentarse con un síndrome "atípico" e infiltrado intersticial (respuestas 4 y 5). Por otra parte, la neutropenia no incrementa el riesgo de enfermedad por citomegalovirus, cuyo control inmunológico depende más bien de los linfocitos T (respuesta 5). Si bien la neutropenia es el factor de riesgo más importante para el desarrollo de aspergilosis pulmonar invasora, este cuadro debe ser sospechado en pacientes con neutropenia febril refractaria al tratamiento antibiótico empírico (en el caso que nos describen, el paciente aún no ha recibido tratamiento alguno); además, casi nunca se acompaña de hallazgos en la radiografía de tórax (su diagnóstico precisa una TC torácica, que suele revelar un nódulo con signo del halo o cavitación) (respuesta 3). De este modo, el diagnóstico más probable es el de una neumonía neumocócica, opción que se ve reforzada por el antecedente de mieloma múltiple, neoplasia que cursa con una alteración de la inmunidad humoral que predispone a la infección por bacterias encapsuladas como el neumococo (respuesta 2).

P117 MIR 2013-2014

Este caso clínico ilustra un ejemplo típico de faringoamigdalitis de probable etiología estreptocócica. A favor de dicho diagnóstico (y en contra de la posibilidad de faringoamigdalitis vírica), tenemos los siguientes datos: edad escolar, ausencia de tos, presencia de adenopatías cervicales dolorosas y de fiebre elevada, y demostración de un exudado periamigdalar blanquecino. El agente etiológico más frecuentemente implicado es *Streptococcus pyogenes,* que conserva en nuestro medio una susceptibilidad universal frente a la penicilina G y cualquiera de sus derivados. Por ello, penicilina V o amoxicilina serían las opciones más adecuadas en virtud de su espectro ajustado, bajo coste y escasa incidencia de efectos adversos (respuesta 1). Si bien amoxicilina-clavulánico también sería una opción razonable, no puede ser justificado su empleo en primera línea, ya que *S. pyogenes* no produce betalactamasas, por lo que la adición de

Para más contenido ir a "www.BMpdf.com"

ácido clavulánico tan sólo incrementaría el riesgo de toxicidad (particularmente gastrointestinal) y el coste del tratamiento sin aportar beneficio alguno (respuesta 2). Si el paciente hubiera sido alérgico a betalactámicos, macrólidos y clindamicina habrían sido posibles alternativas.

P111 MIR 2012-2013

Se trata de una neumonía adquirida en la comunidad con varios criterios de gravedad y/o ingreso hospitalario (edad mayor de 65 años, comorbilidad y taquipnea). Por otra parte el enunciado sugiere que estamos ante una neumonía lobar con una sintomatología típica (fiebre, expectoración purulenta y dolor pleurítico) y una semiología de condensación alveolar en el LSD. Por tanto, el microorganismo más probable es el *Streptococcus pneumoniae,* sin poder excluir la implicación de otros grampositivos o, menos probablemente, gramnegativos. El tratamiento antibiótico de elección debe incluir un betalactámico por vía parenteral (en este caso ceftriaxona) asociado, preferentemente, a un macrólido. Éste último permite ampliar la cobertura frente a microorganismos intracelulares y, además, parece ejercer cierto efecto inmunomodulador que contribuye a mejorar el pronóstico del cuadro. Otra opción correcta de tratamiento hubiera sido una quinolona respiratoria en monoterapia (levofloxacino o moxifloxacino), si bien no se nos ofrecía entre las opciones de la pregunta. Recuerda que nunca debemos emplear un macrólido en monoterapia frente a una infección neumocócica debido a la elevada prevalencia de resistencia en nuestro medio (opción 2 falsa).

P204 MIR 2011-2012

Acinetobacter baumannii es un bacilo gramnegativo no fermentador de la glucosa (por lo que la respuesta número 1 es incorrecta) que se caracteriza por producir infecciones de adquisición nosocomial particularmente en inmunodeprimidos y pacientes con ingresos prolongados en UCI. Puede colonizar tanto las superficies inanimadas, como las manos del personal sanitario o la piel de sujetos sanos, mecanismos a través de los que tiene lugar su transmisión (respuesta número 3 incorrecta). Uno de los principales desafíos generados por *A. baumannii* radica en su capacidad de acumulación de múltiples mecanismos de resistencia a antibióticos (incluidos los betalactámicos), que le hacen no susceptible a la mayor parte de los agentes antimicrobianos (respuesta número 5 correcta). Colistina y tigeciclina son dos de los pocos antibióticos que siguen siendo, por lo general, útiles en las infecciones causadas por esta bacteria.

P110 MIR 2010-2011

Las neumonías son uno de los temas más importantes de enfermedades infecciosas, ya que todos los años aparecen una o dos preguntas en el examen MIR. Es un tema muy rentable y las preguntas suelen ser fáciles, aunque es conveniente saberlo todo.

Por la clínica (fiebre, tos, expectoración) y los datos radiológicos queda claro que nos están presentando una neumonía, pero por si fuera poco, ya nos dan el diagnóstico de neumonía adquirida en la comunidad. En adultos sin otros datos de interés, el neumococo es el primer microorganismo a tener en cuenta (respuesta 3 correcta). De hecho, todas las pautas antibióticas empíricas de las neumonías cubren al neumococo al ser el microorganismo más frecuentemente implicado en las neumonías. Además, el patrón de condensación alveolar (neumonía típica) no deja duda de que el neumococo es el agente etiológico más frecuente. Es conveniente recordar que la clasificación de las neumonías en típica o atípica sólo sirve para jóvenes sanos sin comorbilidades ni inmunodepresión.

Pregunta vinculada a la imagen n.º 4 del examen MIR. Se trata de una pregunta sencilla, pues muestra el caso típico de fibrosis pulmonar idiopática, la enfermedad intersticial más preguntada en el MIR. Un paciente por encima de 50 años, con disnea de esfuerzo y tos seca, que en la exploración tiene crepitantes en bases y acropaquias, en la espirometría presenta una restricción y en la gasometría hipoxemia, sugiere con fuerza el diagnóstico.

La imagen de la TAC lo confirma: se observan imágenes de panal de forma parcheada que afectan, sobre todo, a las zona periféricas y basales, pues el corte que se muestra pertenece a la parte basal del pulmón.

Pregunta vinculada a la imagen n.º 4 del examen MIR. Si llegamos al diagnóstico de fibrosis pulmonar, esta pregunta también es fácil, pues es sabido que en la patología intersticial la alteración funcional más frecuente y precoz es un descenso en la difusión de monóxido de carbono.

No existe evidencia que indique que los corticoides modifiquen la historia natural de la enfermedad (respuestas 3 falsa), y el sustrato histológico es el de la neumonía intersticial usual (respuesta 5 falsa).

P110 (MIR 10-11) Patrones radiológicos típicos de las neumonías

Neumonía alveolar Neumonía lobar	Bronconeumonía	Neumonía intersticial	Absceso pulmonar Neumonía necrotizante
• Afectación múltiples alvéolos • Bronquiolos respetados (broncograma aéreo) • Puede afectar a todo un lóbulo	• Afectación alvéolos y bronquiolos • NO broncograma aéreo • Segmentaria y múltiple • Raro lóbulo completo	Afectación del intersticio	• Necrosis en el parénquima pulmonar, que radiológicamente aparece como zonas hiperlucentes en el seno de área condenada • Neumonía necrotizante: múltiples pequeñas • Absceso pulmonar: única > 2 cm • Localización típica en zonas declives
Neumococo	• *Staphylococcus aureus* • BGN	• *C. psittaci, C. pneumoniae* • *Coxiella burnetii* • *Mycoplasma pneumoniae* • Virus respiratorios	• Anaerobios • *S. aureus* • BGN, P. aeruginosa • Algunas especies de *Legionella* • *S. pneumoniae* tipo 3

Para más contenido ir a "www.BMpdf.com"

La gammagrafía con galio es una exploración en desuso por ser muy inespecífica (respuesta 1 falsa), y aunque las infecciones pueden ser la causa de muerte, la más frecuente es la progresión de la enfermedad (respuesta 4 falsa).

P139 MIR 2010-2011

Esta pregunta puede asustar *a priori* porque el caso clínico que plantea presenta a un paciente con angina de Ludwig, una patología bastante infrecuente. No obstante, no es necesario llegar al diagnóstico adecuado para contestar bien la pregunta: basta con un poco de sentido común.

- R1: este caso no resulta sugestivo de cáncer. Se puede no saber lo que es la angina de Ludwig, pero el enunciado deja bien claro que se trata de un cuadro agudo: seis días de evolución, fiebre elevada, mal estado general.
- R 2: obviamente, lo prioritario en este paciente no es alimentarlo, sino garantizar la vía aérea, que podría comprometerse si no hacemos nada para evitar que la infección se disemine.
- R 3: aunque la infección puede diseminarse hacia el mediastino a través de las fascias del cuello, por el momento no tenemos evidencia de que eso haya sucedido. La mayor parte de las opciones tan rotundas ("siempre", "nunca", "con seguridad") son muy difíciles de defender y, por tanto, suelen ser falsas.
- R 5: el diagnóstico de angina de Ludwig es clínico. En muchos casos, procede de una pieza dentaria en mal estado, a través de la que la infección se disemina al suelo de la boca. Por ello, ante un caso como este, antes de realizar exploraciones como la PAAF, habría que comprobar el estado de las piezas dentarias. Por otra parte, no resulta necesaria la realización de esta prueba, al menos no de inicio, hasta asegurar la vía aérea.
- La respuesta correcta es la 4: la complicación más importante que podemos encontrar en una angina de Ludwig es el compromiso de la vía aérea.

P011 MIR 2009-2010

Una pregunta bastante sencilla. El diagnóstico podría aproximarse incluso sin imagen clínica. En este caso, es lo suficientemente clara como para apoyar nuestra sospecha, una neumonía en el lóbulo superior izquierdo.

Observa que, dada la localización y el abombamiento de la cisura, incluso podríamos pensar en la implicación de algún microorganismo concreto, como *Klebsiella pneumoniae,* que es relativamente frecuente en pacientes alcohólicos como el que nos plantean.

Lo que no cabría esperar, lógicamente, es la abolición del sonido en el lóbulo afecto. Tratándose de una neumonía lobar, habría *roncus,* crepitantes e incluso un soplo anfórico o soplo tubárico, debido a la condensación alveolar que se produce.

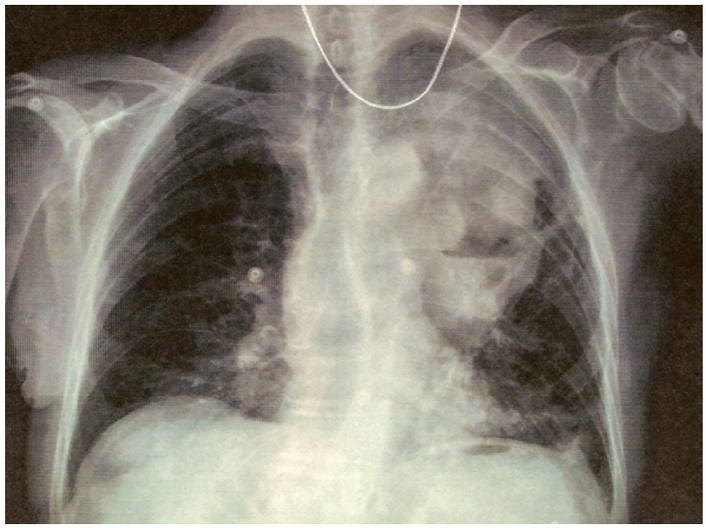

P011 (MIR 09-10) Imagen oficial 6 del MIR. Neumonía en lóbulo superior izquierdo. Nótese la presencia de un nivel hidroaéreo, lo que habla a favor de una posible abscesificación

P012 MIR 2009-2010

Dado que se trata de un paciente alcohólico y con descuido del aseo personal, habrá que entender que se trata de un indigente, que muy probablemente tendrá una mala higiene bucal (boca séptica). En conjunto habría varios factores predisponentes a neumonía por aspiración. Por lo tanto, tenemos que seleccionar una respuesta con el mayor espectro antibiótico posible y que ofrezca una buena cobertura frente a gérmenes anaerobios. De las respuestas que nos ofrecen, amoxicilina-clavulánico es, sin duda, la más adecuada para este caso. La respuesta 5, el metronidazol, es un buen anaerobicida, pero no ofrece una buena cobertura antibiótica frente a microorganismos no anaerobios que también podrían estar implicados (bacilos gramnegativos, neumococo, etcétera).

P115 MIR 2009-2010

Una pregunta bastante sencilla sobre enfermedades del tracto respiratorio.

Ante este caso clínico, cuando nos hablan de trastornos de la deglución, debemos valorar mucho este dato, que predispone a desarrollar neumonías por aspiración.

Como sabes, en este tipo de infecciones suelen verse implicados gérmenes anaerobios procedentes de la cavidad oral. Teniendo esto en cuenta, no podemos tratar a este paciente con ciprofloxacino. Sería un grave error, por dos razones:

- Al igual que la mayoría de las quinolonas, no ofrece cobertura frente a microorganismos anaerobios. Recuerda que, de todas ellas, solamente el moxifloxacino tiene cierta actividad.
- Las quinolonas de 2.ª generación, entre las que se encuentra el ciprofloxacino, no alcanzan suficientes concentraciones en parénquima pulmonar como para ser eficaces en un proceso neumónico.

El resto de las opciones son alternativas perfectamente razonables porque ofrecen cobertura frente a los gérmenes posiblemente implicados.

Para más contenido ir a "www.BMpdf.com"

T07 Tuberculosis

P108 MIR 2018-2019

Pregunta relativamente sencilla, ya que es de conocimiento general que la tuberculosis por cepas sensibles de *Mycobacterium tuberculosis* se tratan inicialmente con isoniazida, rifampicina, pirazinamida y etambutol. Aunque no tengamos un dominio de lo afirmado en las demás opciones de respuesta, la 3 es "tan incorrecta" que tal vez habría que "arriesgarse" a contestar (opción 3 falsa, por lo que la marcamos). Veamos las demás opciones de respuesta:

1.- Es de conocimiento general médico: la tuberculosis activa se trata con varios fármacos de manera simultánea para evitar la emergencia de cepas resistentes durante el tratamiento.

2.- Es correcta porque para la tuberculosis latente se han recomendado pautas de isoniazida de duración variable que efectivamente incluyen los 6 y 9 meses. La dificultad de esta opción de respuesta viene dada porque sí que existen estudios recientes que demuestran la efectividad de una pauta de rifampicina de 4 meses.

4.- Es correcta porque todos esos fármacos se pueden emplear en el tratamiento para tuberculosis multirresistente. Insistimos en que esta es una de esas preguntas del examen MIR en las que una de las opciones es tan "absolutamente falsa" que ya pueden decir en las otras opciones de respuesta algo que no nos suene de nada, que habrá que "arriesgarse a contestarla".

P035 MIR 2017-2018

Este caso clínico es muy sugerente de una linfadenopatía tuberculosa: paciente joven con un cuadro de curso indolente consistente en el crecimiento lento de una adenopatía no dolorosa ni acompañada de signos inflamatorios, en el contexto de clínica sistémica (fiebre y diaforesis nocturna). La presencia de un granuloma en la biopsia, con un área de necrosis extensa, refuerza este diagnóstico y permite prácticamente descartar la posibilidad de linfoma. La presencia de adenopatías cervicales tampoco es sugerente de sarcoidosis, en tanto que la evolución clínica subaguda hace improbable el diagnóstico de toxoplasmosis (cuya primoinfección se asocia a un síndrome mononucleósido sin odinofagía y característicamente acompañado de adenopatías de localización cervical posterior).

P063 MIR 2017-2018

Aunque pueda parecer de entrada una pregunta complicada, cabe destacar que la taxonomía del complejo *Mycobacterium tuberculosis* ya ha sido objeto de pregunta en convocatorias previas. *Mycobacterium kansasii* es una micobacteria no tuberculosa que pertenece al grupo I de la clasificación de Runyon (es decir, fotocromógena de crecimiento lento, igual que *M. marinum* o *M. simiae,* entre otras). Produce infecciones pulmonares clínicamente parecidas a la tuberculosis. Recuerda que el bacilo de Calmette-Guérin es un derivado atenuado de *M. bovis.*

P120 MIR 2017-2018

Pregunta sencilla, directa y que deja poco espacio a la elucubración. Desde hace años, y debido a que la tasa de resistencia primaria a la isoniazida ha superado el 4%, en el tratamiento de cualquier forma de tuberculosis activa se deben emplear de inicio 4 fármacos durante los 2 primeros meses (la llamada "fase intensiva" del tratamiento), pudiéndose suspender el etambutol si el antibiobrama confirma la sensibilidad a todos los fármacos de primera línea. La "fase de continuación", por su parte, implica mantener isoniazida y rifampicina durante 4 meses más en una pauta de tratamiento estándar. En ciertas manifestaciones extrapulmonares o en pacientes con comorbilidades específicas (sarcoidosis) la fase de continuación debe ser prolongada hasta completar 7 meses.

P108 MIR 2016-2017

Para el diagnóstico de la infección tuberculosa latente se utilizan técnicas que ponen de manifiesto la presencia de una reacción de hipersensibilidad celular o retardada (tipo IV) frente a *Mycobacterium tuberculosis.* El test más extendido o conocido es la prueba de la introdermorreacción de Mantoux (o PPD) en el que en un elevado número de casos se pueden presentar falsos negativos o positivos. Con el fin de aumentar la sensibilidad y especificidad se desarrollaron los ensayos de liberación de interferón gamma. Este test se basa en la detección *in vitro* del interferón (IFN)-γ sintetizado por los linfocitos T del suero del paciente cuando se exponen a antígenos 100% específicos de *M. tuberculosis.* Así, la respuesta 1 es la correcta, dado que como acabamos de mencionar, en los ensayos IGRA el antígeno que se utiliza es muy específico de *M. tuberculosis* a diferencia de en la intradermorreacción de Mantoux. Respecto a la opción 2 debemos recordar que para el diagnóstico de enfermedad activa se debe identificar la micobacteria de forma directa en una muestra clínica. La opción 3 es falsa porque el PPD o los ensayos IGRA no se negativizan una vez se haya realizado la quimioprofilaxis, los linfocitos T de memoria no desaparecen. La opción 4 refleja una de las limitaciones de la prueba del IGRA dado que, en pacientes con algún tipo de inmunodeficiencia celular, especialmente el VIH, es menos sensible.

P005 MIR 2015-2016

En la biopsia se observa una "empalizada" de linfocitos rodeando una zona central eosinofílica acelular con algunas células gigantes multinucleadas. Todo ello es compatible con granulomas necrotizantes y sugestivo de tuberculosis. El antecedente de eritema indurado también sugiere el diagnóstico de tuberculosis. Denominado clásicamente como *erythema induratum* de Bazin, se trata de un tipo de vasculitis de pequeño vaso del panículo adiposo subcutáneo. Se considera un tipo de reacción mediada por un mecanismo inmune ante la presencia de una infección tuberculosa.

P106 MIR 2015-2016

Nos presenta un caso clínico de un paciente procedente de un área con elevada incidencia de tuberculosis como es Camerún, que consulta por presentar un derrame pleural de un mes de evolución que no ha mejorado tras tratamiento antibiótico empírico con amoxicilina-clavulánico. Analíticamente no presenta leucocitosis llamativa en sangre periférica,

Para más contenido ir a "www.BMpdf.com"

en tanto que el derrame pleural corresponde a un exudado (cumple criterios de Light) de predominio linfocítico y con concentración de glucosa normal. El diagnóstico diferencial de este tipo de derrame comprende, fundamentalmente, etiología neoplásica y la tuberculosa. Sin embargo, se nos indica que la citología del líquido es negativa para células malignas. Este hecho, asociado al contexto clínico-epidemiológico del caso (paciente joven que viene de una zona con alta incidencia de tuberculosis), orienta fuertemente hacia la segunda posibilidad. Para el diagnóstico de presunción del derrame pleural tuberculoso es muy útil la determinación de la concentración de la enzima adenosín-deaminasa (ADA), y particularmente su isoforma 2 (respuesta 3 correcta). Recuerda que la tuberculosis con afectación de serosas puede cursar con un resultado falsamente negativo en el Mantoux. Además, esta prueba sólo debe emplearse, en puridad, para el diagnóstico de la infección tuberculosa latente y no de la enfermedad activa (respuesta 4 falsa).

P126 MIR 2014-2015

La indicación actual de iniciar el tratamiento de la tuberculosis con 4 fármacos (isoniazida, rifampicina, pirazinamida, etambutol) es por la alta prevalencia de resistencias primarias a isoniazida, al menos superior al 4%, en nuestro medio (respuesta 2 correcta), pudiéndose retirar el etambutol si el antibiograma confirma sensibilidad a los 4 fármacos. El resto de opciones implicarían prolongar la duración del tratamiento, pero no aumentar el número de fármacos.

P038 MIR 2013-2014

Se trata de una pregunta de dificultad relativamente elevada en la que se nos interroga acerca de la taxonomía del complejo *Mycobacterium tuberculosis*. En dicho complejo están incluidas, además del propio bacilo de Koch, las siguientes especies: *M. africanum, M. bovis, M. canetti, M. caprae* y *M. microti*.

Recuerda que la BCG no es sino una cepa atenuada de *M. bovis* (respuesta 3). Por su parte, *M. avium-intracellulare* es una micobacteria no tuberculosa que característicamente produce infecciones diseminadas en pacientes con infección VIH y bajo recuento de linfocitos T CD4 (respuesta 5). Pertenece al grupo III de la clasificación de Runyon (no cromógena de crecimiento lento), junto con *M. genavense*.

P115 MIR 2013-2014

Se trata de una pregunta complicada. Recuerda que, como principio general, el tratamiento de una tuberculosis activa siempre debe incluir al menos 3 fármacos activos (o presumiblemente activos) frente a la micobacteria, a fin de actuar de forma eficaz frente a las distintas poblaciones bacilares (la de crecimiento extracelular rápido en aerobiosis, la de crecimiento intracelular más lento en condiciones de anaerobiosis y bajo pH, y la de crecimiento intermitente en el interior de las lesiones caseosas). Por ese motivo se recomienda actualmente comenzar el tratamiento con 4 fármacos, que podemos reducir a 3 una vez nos confirmen la susceptibilidad de la cepa a todos los antituberculosos de primera línea. En este caso, la micobacteria ha resultado ser resistente a rifampicina, por lo que obviamente este fármaco no sería adecuado. Deberemos, pues, continuar con los 3 fármacos que sí que son activos (INH, ETB y PZD). En general, en estos casos se recomienda asociar un cuarto fármaco, como puede ser una quinolona (recuerda que las fluoroquinolonas presentan una buena actividad tuberculicida y aceptable perfil de seguridad) y prolongar el tratamiento más allá de los 9 meses habituales (respuesta 4).

P113 MIR 2012-2013

Se nos presenta un caso de infección tuberculosa latente (intradermorreacción de Mantoux positiva en ausencia de evidencia clínica, radiológica o microbiológica de enfermedad activa) en un paciente que está a punto de iniciar un tratamiento inmunosupresor. Los fármacos que actúan sobre el factor de necrosis tumoral alfa (TNF-alfa), como es el caso del infliximab, aumentan notablemente el riesgo de reactivación de una infección tuberculosa latente ya que inhiben el funcionamiento de los macrófagos y su capacidad para formar y mantener los granulomas. Por este motivo deberá recibir tratamiento con isoniazida durante 9 meses.

P114 MIR 2011-2012

Actualmente en el paciente con infección por VIH se recomienda utilizar el mismo número de fármacos que en el inmunocompetente: isoniazida, rifampicina, pirazinamida y etambutol para obviar las resistencias a isoniazida. La duración del tratamiento es habitualmente la misma que en el paciente no VIH, excepto en casos de inmunosupresión muy avanzada (menos de 100 linfocitos T CD4/µl), en cuyo caso se recomienda prolongar el régimen hasta completar 9 meses. Debe tenerse especial cuidado con la interacción con los antirretrovirales, especialmente con los inhibidores de la proteasa, y la rifampicina (de hecho, su administración simultánea está contraindicada). Ten en cuenta que se trata de una pregunta antigua, por lo que las pautas de tratamiento han cambiado.

P115 MIR 2011-2012

El caso describe la actitud ante la profilaxis tuberculosa de un paciente joven contacto de un enfermo. En este caso la actitud recomendada dada la edad del contacto es iniciar la profilaxis con isoniazida a pesar de que la prueba de Mantoux sea negativa.

Posteriormente, debe repetirse dicha prueba y, sólo si es entonces positiva, se continuará el tratamiento con isoniazida hasta cumplir 6 o 9 meses.

P009 MIR 2010-2011

Para contestar esta pregunta resulta imprescindible analizar la fotografía (en la mayoría de preguntas con imagen no es necesario, pero en este caso sí). Nos muestra una radiografía de tórax en la que se observan infiltrados bilaterales intersticiales y en la parte izquierda se aprecia la presencia de una zona más nítida, con una línea que probablemente sea la pleura, que afecta a la región lateral y basal izquierdas. Esta pregunta, aunque no se tenga mucha idea a la hora de interpretar radiografías de tórax, se puede contestar si nos fijamos en la zona de mayor claridad y en su extensión, ya que sólo hay una opción en la que se habla de hiperclaridad lateral y basal izquierda (respuesta 2 correcta). El resto de opciones se pueden descartar porque o no mencionan esta zona de hiperclaridad o la localización que proponen no se ajusta a la imagen.

P010 MIR 2010-2011

Para más contenido ir a "www.BMpdf.com"

Pregunta en la que es necesario interpretar correctamente la imagen, al igual que la pregunta anterior, para poder contestarla. Se trata de un paciente joven, indigente, que fuma y bebe. Por tanto, podemos imaginar que la higiene que lleve este paciente no será la adecuada. La otra parte del caso que nos interesa es que de forma habitual tose y expectora, además de sumársele la aparición de disnea de moderados esfuerzos. Si sumamos los antecedentes personales (poca higiene, fuma y bebe), la clínica (tos y expectoración habitual más disnea reciente) y la imagen radiográfica (infiltrados bilaterales más neumotórax izquierdo), la opción que mejor explicaría su situación sería la respuesta 3, la tuberculosis se podría explicar por las condiciones insalubres del estilo de vida que lleva, y ésta a su vez explica la tos y expectoración habitual, los infiltrados pulmonares bilaterales y la aparición de un neumotórax que ha producido la disnea; el resto de opciones no son correctas ya que no concuerdan con el caso expuesto, el neumotórax no es bilateral (respuesta 5 falsa) y a las respuestas 1, 2 y 4 les falta algo para ser completamente correctas.

P111 MIR 2010-2011

En el examen MIR, hay que tener muy clara la actitud a seguir ante un caso de posible tuberculosis. Ante un Mantoux positivo en un sujeto asintomático hay que descartar, en primer lugar, que no se trate de una enfermedad tuberculosa, para lo que es de ayuda la radiografía de tórax.

En este caso nos plantean un individuo sin clínica y placa normal, que ha positivizado el Mantoux en un año. Se trata, por tanto, de un conversor reciente (menos de 2 años), circunstancia que obliga a iniciar tratamiento con isoniazida durante 9 meses (respuesta 3 correcta).

P155 MIR 2010-2011

Pregunta fácil y muy importante sobre el tratamiento de la enfermedad latente en la tuberculosis, ya que ha aparecido en otras convocatorias de forma muy similar.

La pregunta hace referencia a la actitud a llevar a cabo ante un conviviente, en este caso un niño cuyo Mantoux es negativo y las pruebas son normales, lo que nos confirma que no está infectado. Hay que tener claro que al ser menor de 20 años, debemos hacer profilaxis con isoniazida tal y como dice la respuesta 5, esperando 2-3 meses tras lo cual repetiremos el Mantoux y según sea éste positivo o negativo, repetiremos la radiografía de tórax y baciloscopia (a fin de descartar una enfermedad activa) o suspenderemos la isoniazida, respectivamente.

T08 Infecciones del tracto digestivo y del abdomen

P111 (MIR 10-11) Indicaciones del tratamiento de la infección tuberculosa latente (quimioprofilaxis)

A) Individuo que ha estado en contacto con paciente bacilífero

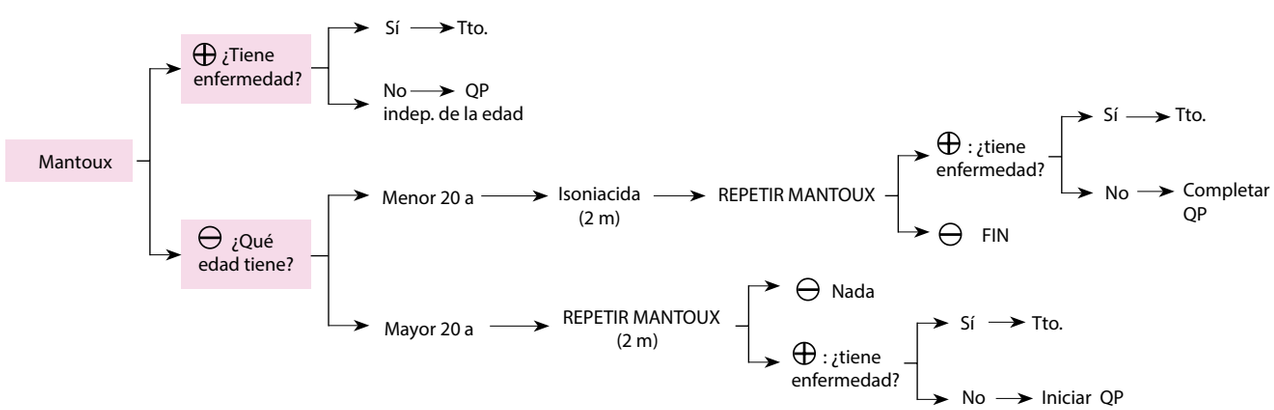

B) Paciente con Mantoux positivo sin antecedente de exposición

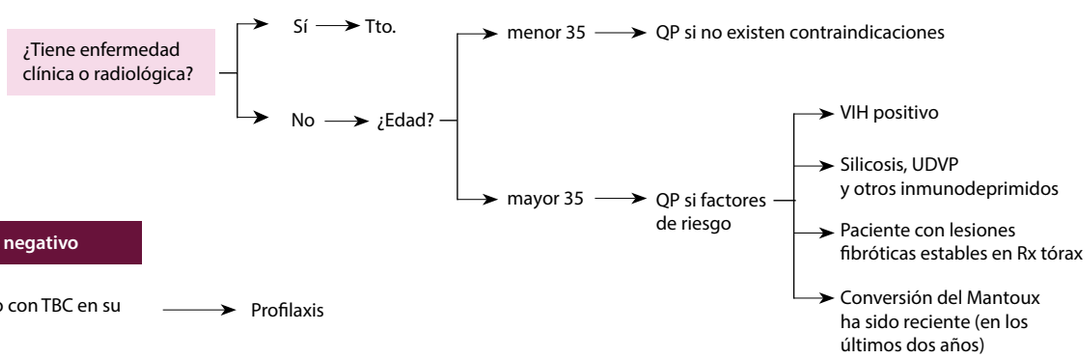

C) Mantoux negativo

· VIH positivo con TBC en su entorno → Profilaxis

Para más contenido ir a "www.BMpdf.com"

P052 **MIR 2015-2016**

Pregunta relativamente sencilla. Un 5-10% de los pacientes infectados permanecen como portadores crónicos de *Salmonella,* donde la vesícula biliar actúa como reservorio (respuesta 2 correcta). Es preciso en este caso el tratamiento antibiótico durante 4 a 6 semanas, si bien cuando existe litiasis biliar suele ser preciso asociar tratamiento quirúrgico.

P077 **MIR 2015-2016**

En este paciente no concurren circunstancias o comorbilidades que justifiquen el tratamiento antibiótico ante un cuadro de diarrea de etiología bacteriana (opción 4 correcta).

Recuerda que sólo está indicada la administración de tratamiento antibiótico en inmunodeprimidos, edades extremas (ancianos, menores de 2 años), pacientes con enfermedad asociada o presencia de patología o prótesis vasculares (para disminuir el riesgo de aneurisma micótico); también se aconseja el uso de antibióticos si existe fiebre, síndrome disentérico, más de 6-8 deposiciones/día, afectación del estado general o deshidratación.

P044 **MIR 2014-2015**

El tratamiento de elección para la diarrea por *Clostridium difficile,* particularmente en casos leves o moderados, es el metronidazol, que se puede utilizar por vía oral o intravenosa (respuesta 4 correcta). Como alternativas en los casos más graves, o que no hayan respondido al metronidazol, se encuentran la vancomicina por vía oral, fidaxomicina (un nuevo antibiótico no absorbible del grupo de los macrocíclicos), rifaximina, y el trasplante de flora fecal normal procedente de un donante sano.

P206 **MIR 2011-2012**

La pregunta se contesta con conocimientos muy básicos. Se trata de un brote familiar de diarrea con dos datos claves: heces acuosas y tiempo de incubación 5-6 horas. Ambos datos nos dirigen hacia una diarrea por toxinas preformadas en el alimento ingerido; en este caso el alimento sospechoso sería la ensaladilla con mahonesa. El germen habitual de este tipo de diarreas es *S. aureus* (opción 1 correcta). Las diarreas por enterotoxinas formadas en el intestino *(E. coli* enterotoxigénico) y las diarreas virales, son acuosas pero con un tiempo de incubación más prolongado: habitualmente entre 16-72 horas (opciones 3 y 4 falsas). *Salmonella* y *Campylobacter,* de mecanismo enteroinvasivo, también tienen un tiempo de incubación superior a 16 horas (opciones 2 y 5 falsas).

P203 **MIR 2010-2011**

Es una pregunta típica que ya se había preguntado prácticamente de la misma manera en otras ocasiones. Se trata un caso de diarrea por *Clostridium difficile.* Debemos fijarnos en el dato que nos dan, el paciente estaba tomando un antibiótico en los días previos, para una patología respiratoria. Este destruye la flora saprofita intestinal, lo que permite la proliferación de *C. difficile (*respuesta 4 correcta).

Se describió por primera vez en el contexto de un paciente tratado con clindamicina, pero hoy día se ve con mayor frecuencia cuando se utilizan β-lactámicos, mucho más comunes en la práctica clínica.

Comienza como diarrea acuosa entre el cuarto y el noveno día del inicio del tratamiento, que en ocasiones se asocia a fiebre y leucocitosis. Hay casos en los que suele complicarse con aparición de perforación o megacolon. El diagnóstico se realiza mediante la detección de toxina A o B en heces.

El tratamiento de elección es la vancomicina por vía oral (125-500 mg cada 6 horas durante 5-10 días). Una alternativa es el metronidazol (500 mg cada 8 horas, vía oral), que puede ser igual de útil que la vancomicina en los casos leves. Y, por supuesto, deberíamos retirar el antibiótico causal, siempre que sea posible. Recuerda que la fidaxomicina y el trasplante fecal se reservan para las recidivas.

T09 Infecciones de partes blandas. Infecciones por mordeduras y arañazos

P104 **MIR 2015-2016**

Se trata de un varón de 46 años usuario de drogas por vía parenteral que acude a urgencias por dolor intenso en la mano izquierda, sin antecedente traumático. A la exploración física destaca mal estado general, con hipotensión, taquicardia y taquipnea, sin evidencia de signos flogóticos en la mano izquierda, y analíticamente destaca leucocitosis con insuficiencia renal y elevación de CK. El cuadro referido es compatible con sepsis grave en contexto de fascitis necrotizante estreptocócica o fascitis gangrenosa (respuesta 1 correcta).

P222 **MIR 2014-2015**

Nos ofrecen un caso clínico de manejo antibiótico de una mordedura de perro. Recuerda que en tales situaciones es necesario cubrir flora mixta en la que predominan cocos Gram positivos (particularmente estreptococos), Gram negativos (particularmente *Pasteurella multocida,* que es el agente más frecuente en casos de celulitis) y microaerófilos (por ejemplo, *Capnocytophaga canimorsus,* que puede producir sepsis en cirróticos y esplenectomizados). Aunque no recordarás estos detalles, la respuesta podría ser deducida considerando que muchas de las opciones que nos dan resultan fácilmente eliminables, toda vez que en todos los casos nos dicen que la flora a cubrir es mixta (es decir, que incluye tanto aerobios Gram positivos y Gram negativos como anarobios). El ciprofloxacino es una quinolona de 2.ª generación y, por tanto, no cubre anaerobios ni Gram positivos (opción 1 falsa). Aztreonam es un monobactámico que sólo cubre Gram negativos, careciendo de actividad frente a Gram positivos y anaerobios (opción 2 falsa). No tendría sentido administrar solamente un antifúngico si lo que pretendemos es cubrir una infección polimicrobiana (opción 4 falsa). Por último, metronidazol sólo tiene actividad frente a anerobios (opción 5 falsa). De este modo sólo nos queda la opción 3, ya que en efecto amoxicilina-clavulánico es el tratamiento de primera línea en este tipo de infección (opción 3 correcta). En alérgicos podría emplearse moxifloxacino. No olvides que en estos casos está indicada la profilaxis antitetánica y, en

Para más contenido ir a "www.BMpdf.com"

casos seleccionados, antirrábica.

T10 Infecciones del sistema nervioso

P059 MIR 2018-2019

Pregunta sencilla. Es preciso saber que *Listeria monocytogenes* es un bacilo grampositivo de pequeño tamaño, con lo que se contesta directamente a la pregunta. Se da la circunstancia de que además se nos especifica en el enunciado que estamos ante un paciente inmunodeprimido, como corresponde a las meningitis por este microorganismo. Recuerda que *Neisseria meningitidis* es un diplococo gramnegativo, *Haemophilus influenzae* es un cocobacilo gramnegativo y *Streptococcus agalactiae* es un coco grampositivo con agrupación en cadenas (como todos los estreptococos).

P101 MIR 2015-2016

Presenta una enfermedad febril de corta evolución (2 días) con afectación del sistema nervioso central (afasia mixta); además de esta afectación clínica, en TC se observa sutil afectación en lóbulo temporal. Ante una enfermedad con fiebre y disfunción cerebral se debe sospechar encefalitis. En una encefalitis se espera un líquido con pleocitosis linfocitaria y glucosa normal (respuesta 2 correcta). La ausencia de signos meníngeos hace improbable una meningitis, al menos en un adulto que no toma esteroides, tal como es el paciente que aquí nos describen (opción 1 incorrecta). Aunque la TC muestra alteraciones en lóbulo temporal (que forma parte del sistema límbico), también nos describen afasia, que es una clínica ajena al sistema límbico, por lo que la opción 3 es incorrecta. La presencia de afectación múltiple no se corresponde con un absceso (opción 4 incorrecta).

P105 MIR 2015-2016

El cuadro es compatible con una meningitis aguda (fiebre, signos meníngeos, coma) en un paciente de 65 años, sin otros antecedentes de interés. El diagnóstico de confirmación lo obtendremos gracias a la punción lumbar, pero en un paciente en coma hay que realizar previamente una TC craneal para descartar la presencia de ciertas causas de hipertensión intracraneal (LOE con desplazamiento de estructuras vecinas o edema cerebral difuso) que contraindicaría dicho procedimiento. A fin de no demorar el tratamiento ante un cuadro grave y con alta mortalidad, debemos extraer hemocultivos, iniciar tratamiento con dexametasona y antibioterapia empírica con ceftriaxona, vancomicia y ampicilina (recuerda que por la edad tiene riesgo de *Listeria monocytogenes)* y posteriormente realizar TC craneal. Por último, y si no hubiera contraindicaciones, realizaremos la punción lumbar (respuesta 1 correcta).

P174 MIR 2014-2015

Es una pregunta puramente teórica, la complicación más frecuente de las meningitis bacterianas en la edad pediátrica es la hipoacusia. Los protocolos de la Asociación Española de Pediatría refieren que puede haber secuelas hasta en una cuarta parte de los niños afectados, tan graves como la epilepsia o el retraso psicomotor, siendo la sordera neurosensorial la secuela más frecuente.

P221 MIR 2014-2015

La faringoamigdalitis aguda bacteriana de los niños suele ser por *Streptococcus pyogenes* (grupo A) y el tratamiento se puede realizar con monoterapia incluso de penicilina G. La infección por *Mycoplasma* se trata con macrólidos (esta respuesta podría ofrecer dudas si sólo dijera "neumonía", dado que en este caso podría ser recomendable el empleo empírico de betalactámico más macrólido, pero la respuesta especifica que la etiología es *Mycoplasma).* Para la infección urinaria, aunque sea recidivante, lo indicado es la monoterapia antibiótica. En un absceso cutáneo lo fundamental para el tratamiento sería el drenaje del pus, asociado a algún antibiótico, por ejemplo, amoxicilina con ácido clavulánico. Claramente la respuesta correcta es la referente a la meningitis aguda del anciano. La recomendación actual para tratar de manera empírica esta enfermedad infecciosa en un adulto es la combinación de una cefalosporina de tercera generación (cefotaxima o ceftriaxona) más vancomicina. La asociación con vancomicina se recomienda ante la posibilidad de que el agente causal de la meningitis sea un neumococo con sensibilidad disminuida a los betalactámicos. Además, por encima de los 50 años se empieza a producir un deterioro de la inmunidad celular que hace que aumente el riesgo de meningitis por *Listeria monocytogenes.* Por esta razón se recomienda que en el tratamiento empírico de la meningitis bacteriana aguda por encima de esa edad se incluya un antibiótico empírico activo frente a *Listeria,* habitualmente ampicilina. Por tanto, en un anciano con sospecha de meningitis aguda bacteriana el tratamiento antibiótico debería incluir una cefalosporina de tercera generación más vancomicina más ampicilina.

P116 MIR 2012-2013

El cuadro de meningitis descrito, de evolución aguda, con un LCR donde predominan los linfocitos y con una glucorraquia en valores normales (en relación a la glucemia plasmática) es compatible con meningitis viral. El enterovirus desde el punto de vista epidemiológico es también muy frecuente. Por otra parte, la evolución clínica, los bajos niveles de ADA (<10 UI/l) y la normalidad de la glucorraquia hacen muy improbable el diagnóstico de meningitis tuberculosa.

P140 MIR 2011-2012

Nos describen el caso clínico de un niño de 7 meses que se presenta con fiebre, irritabilidad y abombamiento de las fontanelas. Esta sintomatología debe orientarnos hacia un síndrome meníngeo con datos indirectos de hipertensión intracraneal. En ese contexto se realiza un punción lumbar, que revela un LCR con predominio linfocitario (75%), marcada hipoglucorraquia (31% de la glucemia simultánea) y proteinorraquia elevada (el límite normal oscila entre 40-50 mg/dl). Si bien no se nos detalla el tiempo de evolución de esta clínica, el perfil analítico del LCR nos indica que estamos ante una meningitis subaguda, en cuyo diagnóstico diferencial debemos considerar diversas etiologías: tuberculosis, hongos (particularmente *Cryptococcus),* neurobrucelosis, *Listeria monocytogenes,* neurosarcoidosis, etc. En nuestro medio, la causa más frecuente de meningitis subaguda, con diferencia, es la tuberculosis, por lo que la respuesta correcta es la número 3.

Para más contenido ir a "www.BMpdf.com"

Analizando las respuestas restantes, la meningitis vírica (respuesta número 1) no se asocia a hipoglucorraquia, y habitualmente cursa con una concentración normal de proteínas (perfil de meningitis aséptica o linfocitaria). Por otra parte, las meningitis bacterianas más frecuentes en el periodo neonatal están producidas por *Streptococcus agalactiae* y por enterobacterias, cuya infección cursa con una pleocitosis intensa de predominio polimorfonuclear y, en general, con una glucorraquia no tan disminuida (perfil de meningitis aguda purulenta), por lo que podemos excluir igualmente la respuesta número 2. Por último, el síndrome mononucleósido (respuesta número 4) no es típico a esas edades y no se acompaña de infección del SNC, en tanto que en el síndrome de Guillain-Barré la clínica sería diferente (parálisis arrefléxica ascendente) y se acompañaría de disociación albúmino-citológica en el LCR (ausencia de pleocitosis).

El paciente que nos presentan es un trasplantado renal que, manifiestamente, está siguiendo un tratamiento inmunosupresor. En otras palabras, te están diciendo que se trata de un inmunodeprimido celular. Si además añades el dato de los cocobacilos grampositivos, la respuesta inmediata debe ser la 5: infección por *Listeria monocytogenes.* Desde el punto de vista del LCR, llama la atención que, a pesar de tratarse de una meningitis por *Listeria,* nos hablan de pleocitosis a expensas de leucocitos polimorfonucleares. Es cierto que, en estos casos, es más frecuente la presencia de linfocitos, pero no es imposible que al comienzo de la infección encuentres un predominio de neutrófilos en el LCR (este dato se da hasta en el 30% de los casos). Y, en cualquier caso, la respuesta 5 seguiría siendo la más probable, en el contexto de este cuadro clínico.

T11 Infecciones de transmisión sexual

P105 MIR 2018-2019

Nos encontramos claramente ante un cuadro de sífilis, en este caso secundaria (contagio hace menos de un año) que tiene, además, afectación oftálmica en forma de uveítis. Este último dato es la clave de la pregunta, ya que el tratamiento indicado es penicilina G sódica 3-4 millones de unidades (MU)/4 h (es decir, 24 MU al día en 6 dosis), por vía intravenosa durante 10-14 días. La afectación oftálmica, en este caso, obliga, por tanto, a realizar un tratamiento similar al de la neurosífilis, ya que la penetración del antibiótico en el globo ocular o en el SNC no estaría garantizada con el uso de penicilina G benzatina.

P114 MIR 2017-2018

Esta pregunta, en nuestra opinión, es impugnable ya que todas las opciones parecen ser correctas. Se trata de una uretritis muy probablemente gonocócica (secreción espesa). El diagnóstico se confirmará mediante cultivo y PCR del exudado uretral, si bien está indicado iniciar tratamiento empírico con cobertura simultánea de gonococo (con una cefalosporina en dosis única) y de *Chlamydia trachomatis* (con azitromicina en dosis única o doxiciclina durante 7 días). Las guías clínicas recomiendan realizar antibiograma en caso de que se detecte gonococo, ante el creciente desarrollo de resistencias en este microorganismo (motivo por el cual, por ejemplo, ya no se recomienda el uso de quinolonas). Las guías también aconsejan confirmar la curación mediante la toma de una nueva muestra de exudado uretral al cabo de 3-6 semanas, particularmente si persisten los síntomas o el cumplimiento terapéutico ha sido dudoso. Si bien en el enunciado no se especifican ninguna de estas dos últimas circunstancias, creemos que la recomendación es lo suficientemente amplia como para cuestionar la validez de la pregunta en su conjunto.

P229 MIR 2017-2018

Chlamydia trachomatis es la causa más frecuente de uretritis, además de poder producir un cuadro de EIP con perihepatitis (es característica de esta entidad una imagen "en cuerdas de violín" en la laparoscopia) y la enfermedad de Nicholas Favre o linfogranuloma venéreo (serotipos L1 a L3). El chancro blando o chancroide, sin embargo, está causado por *Haemophilus ducreyi.*

P102 MIR 2016-2017

Se trata de una uretritis en varón, sin confirmación microbiológica. El tratamiento debe dirigirse contra los patógenos más frecuentes, *Chlamydia trachomatis* y *Neisseria gonorrhoeae.* Los tratamientos de primera elección son una cefalosporina de 3.ª generación (que cubre gonococo) asociada a azitromicina o a doxiciclina para cubrir *Chlamydia.* Las pautas más habituales son: ceftriaxona i.m. más azitromicina 1 g v.o., o ceftriaxona i.m. más doxiciclina v.o. durante 7 días. Como alternativa, recordar que azitromicina v.o. a dosis elevadas (2 g) cubre tanto gonococo como *Chlamydia,* si bien la intolerancia digestiva y el precio limitan el uso de esta pauta. Por algún motivo, el paciente no ha querido o no se ha considerado adecuando administrar una cefalosporina i.m. La opción 2 nos ofrece cefixima (cefalosporina de 2.ª o 3.ª generación activa por vía oral) asociada a doxiciclina; se trata de un tratamiento que cubre los dos gérmenes más relevantes. La opción 1 no es adecuada para *C. trachomatis* ni para *N. gonorrhoeae.* En la opción 3, espectinomicina sí que sería adecuada para una uretritis gonocócica, pero ni ella ni clindamicina cubren *Chlamydia.* La opción 4 vuelve a dejar sin cubrir *Chlamydia.*

P016 MIR 2015-2016

El cuadro clínico de febrícula, adenopatías, malestar general y exantema cutáneo que afecta a las palmas y las plantas, es muy sugestivo de sífilis secundaria. El diagnóstico se hará mediante serología de sífilis y el tratamiento de elección de esta forma de sífilis es la monodosis de penicilina G benzatina i.m. El LES y la infección por virus herpes no producen típicamente este cuadro clínico ni este tipo de lesiones. La fiebre botonosa mediterránea produce típicamente un exantema con afectación de palmas y plantas, pero el resto del cuadro clínico y la ausencia de un contexto epidemiológico adecuado no sugieren que ésta sea la respuesta correcta.

P232 MIR 2015-2016

La clave para contestar adecuadamente esta pregunta es recordar que los ganglios inguinales menores de 2 cm deben ser considerados normales (respuesta correcta 3). Por otra parte, se nos dice que la paciente no ha tenido otra clínica acompañante ni a nivel local ni sistémico, por lo que los diagnósticos de sífilis (respuesta 1), neoplasia ginecológica (res-

Para más contenido ir a "www.BMpdf.com"

puesta 2) o mononucleosis infecciosa (respuesta 4) se pueden descartar.

P116 MIR 2013-2014

Nos describen un caso típico de secundarismo sifilítico. Se nos especifica que el paciente ha mantenido relaciones sexuales de riesgo, que 8 semanas antes presentó una lesión indurada e indolora en el glande (sugerente de un chancro de inoculación), y que en el momento actual consulta por adenopatías bilaterales. Como corresponde a una fase relativamente avanzada de la infección, tanto las pruebas reagínicas (RPR o VDRL) como las treponémicas (TPHA o FTA-Abs) son positivas a títulos elevados. Recuerda que estas últimas son las primeras que se positivizan, pero no permiten la monitorización de la respuesta al tratamiento al permanecer invariables de por vida. El tratamiento de la sífilis primaria, secundaria, y en fase de latencia precoz (menos de un año), se realiza con una única dosis de penicilina G benzatina por vía intramuscular (respuesta 5).

P217 MIR 2013-2014

Nos describen, en este caso de enfermedad de transmisión sexual (ETS), la aparición de numerosas pústulas de pequeño tamaño en el glande y cara interna del prepucio tras un periodo de incubación muy corto (3 días), que terminan rompiéndose dejando una superficie erosionada. Recuerda que el chancroide habitualmente cursa con una lesión solitaria asociada a adenopatías regionales dolorosas (respuesta 2). La sífilis secundaria cursa de forma muy diferente, en forma de síndrome mononucleósido asociado a lesiones pustulosas dolorosas en palmas y plantas (clavi sifilíticos), leucoderma característico en tronco ("collarete de Venus"), signos de afectación de diversos órganos (meningismo, artritis, hepatitis, etc.) o lesiones genitales (condilomas planos) que en nada se parecen a la que nos describen (respuesta 3); además, el periodo de latencia hubiera sido más largo, en torno a 6-8 semanas. La balanitis por *Trichomonas* suele asociar uretritis, que no nos describen (respuesta 4). Si bien la clínica podría recordarnos mucho a la de un herpes genital, no nos dan esa opción. De las restantes, la más razonable parece la candidiasis genital (respuesta 1), si bien la pregunta induce ciertamente a confusión. Por otra parte, la candidiasis genital no debe ser necesariamente considerada como una ETS.

P120 MIR 2011-2012

Se nos describe un varón joven con una clínica de febrícula, odinofagia y exantema macular de 7 días de evolución. Hasta ese punto el cuadro podría ser clasificado dentro del amplio grupo de los síndromes mononucleósidos, cuyo diagnóstico diferencial incluye la etiología vírica (virus de Epstein-Barr como agente más frecuente, seguido del citomegalovirus y del VIH), parasitaria (primoinfección por *Toxoplasma gondii)* o incluso neoplásica, entre otras. Sin embargo, nos aportan un detalle de la anamnesis que resulta definitivo para orientar el diagnóstico, y es la presencia de una úlcera anal que desapareció de forma espontánea a lo largo del mes previo. De este modo, lo más probable es que estemos ante una sífilis secundaria que se vio precedida de un chancro de inoculación de localización anal (durante la fase primaria de la infección). Por tanto, la respuesta correcta es la número 1 *(Treponema pallidum)*. Si bien el chancro sifilítico es de localización típicamente genital, puede aparecer en cualquier punto en el que haya tenido lugar la inoculación por vía sexual (cavidad oral, faringe o ano) tras un periodo de incubación de unos 21 días. La sífilis primaria suele durar entre 2-6 semanas. Aunque característicamente el chancro sifilítico genital no es doloroso (a diferencia del chancroide), el de localización anal puede presentar características atípicas como consecuencia de sobreinfecciones bacterianas asociadas, apareciendo como una simple fisura anal dolorosa. De hecho, en pacientes con conductas sexuales de riesgo toda erosión anogenital debería ser considerada como de etiología sifilítica hasta que se demuestre lo contrario.

P120 MIR 2009-2010

Esta pregunta no es fácil, sino mucho más que esto… ¡Está repetida! Ya había aparecido en una convocatoria previa. El VDRL, que es una prueba serológica no treponémica, se utiliza para diagnosticar la neurosífilis. Este examen consiste en buscar determinados anticuerpos, llamados reaginas, en el líquido cefalorraquídeo. Cuando se trata de una sífilis primaria o secundaria, esta prueba sería negativa. Sin embargo, en una neurosífilis, el resultado sería positivo.

Recuerda que las pruebas serológicas para la sífilis se dividen en dos grupos:

- Reagínicas, como el VDRL o el RPR. Son menos sensibles y específicas. Pueden negativizarse con la curación de la enfermedad, por lo que tienen gran valor para el seguimiento.
- Treponémicas, como el FTA-Abs o el TPHA. Su sensibilidad y especificidad son mayores. Sin embargo, una vez que son positivas, ya nunca negativizan. Por ello, no tienen valor para el seguimiento de un paciente, ni para diagnosticar una reinfección.

T12 Infecciones y profesiones

P103 MIR 2015-2016

Nos hablan de un paciente de 25 años, sin antecedentes de interés, que presenta como manifestaciones clínicas fiebre, cefalea, mialgias, síntomas gastrointestinales, ictericia e inyección conjuntival. Como antecedente epidemiológico de interés estuvo en Tailandia en una regata en agua dulce. Por la clínica referida, a destacar como síntomas guía la ictericia y la inyección conjuntival, y el antecedente de contacto con agua dulce, el cuadro es muy sugerente de leptospirosis (respuesta 3 correcta).

T13 Inmunodeficiencias e infecciones

P115 MIR 2017-2018

Estamos ante un típico caso de aspergilosis pulmonar invasora en una paciente con neutropenia febril refractaria al tratamiento antibiótico; es decir, persistencia de la fiebre a pesar de un tratamiento antibiótico razonable con actividad frente a *Pseudomonas aeruginosa* (levofloxacino, si bien no es la quinolona con mejor actividad anti-pseudomónica). Esta circunstancia, junto con la presencia de lesiones pulmonares nodulares

Para más contenido ir a "www.BMpdf.com"

múltiples (con cavitación en algunos casos) hace altamente probable el diagnóstico de aspergilosis invasora, una entidad al alza en las últimas convocatorias.

Aprecia que la ausencia de antecedentes de drogadicción por vía parenteral, tromboflebitis y/o bacteriemia por *Staphylococcus aureus* permite virtualmente descartar la posibilidad de embolismos sépticos pulmonares.

P118 MIR 2017-2018

La mordedura de perro en un paciente esplectomizado obliga a descartar el desarrollo de bacteriemia por *Capnocytophaga canimorsus,* un BGN microaerófilo presente en la cavidad oral de los cánidos que en ocasiones da lugar a complicaciones (sepsis grave, meningitis o CID) con elevada mortalidad.

Recuerda que, característicamente, esta bacteria no produce celulitis ni inflamación supurada en el sitio de la mordedura, a diferencia de *Pasteurella multocida.* Por ese motivo se debe administrar en el menor tiempo posible una primera dosis de antibiótico (moxifloxacino o un beta-lactámico) y derivar al paciente al servicio de urgencias para que se le extraigan hemocultivos y se le mantenga en observación con antibioterapia parenteral. Además se deberá plantear la indicación de vacunación antitetánica y/o gammaglobulina antitetánica (no inespecífica, como reza una de las opciones).

P055 MIR 2016-2017

La infección por citomegalovirus (CMV) es una de las infecciones oportunistas más importantes que afecta a los portadores de trasplante de órgano sólido. El tratamiento inmunosupresor que se utiliza para disminuir el riesgo de rechazo del órgano trasplantado hace que aumente el riesgo de infección o reactivación de determinadas infecciones. La inmunosupresión empleada produce disfunción principalmente de la inmunidad celular (linfocitos T), que es la principal encargada del control de las infecciones virales, especialmente las de virus del grupo herpes. La infección por CMV se manifiesta clínicamente en estos pacientes en forma de síndrome viral (fiebre, astenia, mialgias …) o afectación de órgano diana (esofagitis, colitis, hepatitis, encefalitis, retinitis …). Se ha observado que el riesgo de infección activa por CMV es más frecuente en aquellos trasplantados que adquieren la infección después del trasplante (es decir, cuando ya están recibiendo inmunosupresores que dificultan el desarrollo de una respuesta inmunológica específica frente al virus). Por ello, los receptores seronegativos en el momento del trasplante son los que presentan mayor riesgo de infección posterior por el virus, superior a los que ya estaban infectados por el mismo antes del trasplante. La manera más probable de infección del receptor es a través del órgano trasplantado que ha recibido del donante, en el cual el virus se encuentra acantonado de manera latente. Por este motivo, la combinación que presenta una mayor incidencia de enfermedad activa por CMV es la formada por un receptor seronegativo de un donante seropositivo (respuesta 4).

P107 MIR 2016-2017

Pregunta de dificultad alta que puede, no obstante, ser contestada mediante un simple ejercicio de eliminación, toda vez que las tres primeras opciones corresponden a bacterias, en tanto que *Babesia* spp. es un parásito del *phylum Apicomplexa,* al igual que *Plasmodium* spp. (causante de la malaria) con el que comparte muchas características, tal y como nos dice el enunciado de la pregunta. Ayuda poco el dato de ser transmitidos por garrapatas, ya que los cuatro patógenos pueden presentar tal mecanismo vectorial, si bien los cuadros clínicos que producen son de todo punto disímiles. *Borrelia burgdorferi* produce la enfermedad de Lyme, que se caracteriza por preguntar eritema migratorio, con una imagen en diana, y posteriormente aparecen las afectaciones neurológicas, cardíaca, articular, etc. No produce hemólisis, ni se diagnostica por frotis.

Francisella tularensis es causante de la tularemia, siendo la afectación úlcero-ganglionar su cuadro clínico más frecuente, caracterizado por una pápula eritematosa y dolorosa, que evoluciona a una úlcera "en sacabocados" indolora. Tampoco suele producir hemólisis, ni se observa la bacteria en frotis. *Rickettsia conorii* es el agente causal de la fiebre botonosa mediterránea, entidad frecuentemente preguntada en convocatorias anteriores, en forma de fiebre alta, cefalea, artromialgias y un exantema maculopapular que afecta a palmas y plantas, con la aparición de una escara necrótica denominada "mancha negra" en el lugar de inoculación. Tampoco suele producir hemólisis, ni se observa la bacteria en frotis. *Babesia* spp., parásito intraeritrocitario obligado, produce la babesiosis, típica de EEUU y Europa Central, que si bien en algunos casos puede ser asintomática, suele cursar como un cuadro pseudogripal, con fiebre habitualmente alta, mialgias, sintomatología digestiva, anemia, leucopenia, trombocitopenia, y en algunos casos (esplenectomizados, inmunodeprimidos) llegando a producir una anemia hemolítica que puede llegar a ser muy grave. Se hacemos un frotis teñido con Giemsa podemos observar las formas parasitarias dispuestas en tétradas (cruz de Malta) en el interior de los hematíes

P048 MIR 2013-2014

Se trata de una pregunta relativamente sencilla. Recuerda que el CMV, como otros herpesvirus, es altamente prevalente en la población general (particularmente en adultos) y tiene la capacidad de inducir una infección latente y asintomática en diversos tipos celulares (monocitos/macrófagos, linfocitos y células endoteliales, entre otras). En pacientes inmunodeprimidos puede tener lugar una reactivación de dicha infección latente que, en ocasiones, se asocia a manifestaciones clínicas. Al no tratarse de una primoinfección, no tiene sentido intentar hacer el diagnóstico a partir de la IgM (respuesta 5, falsa). Los títulos de IgG tampoco nos sirven, ya que van a ser positivos en todo sujeto con infección latente (es decir, más del 80% de la población adulta) con independencia de que exista reactivación viral o no (respuesta 1 falsa).

Se ha comprobado que la viriuria (eliminación del virus en orina) transitoria es un fenómeno frecuente en sujetos seropositivos sin síntomas, motivo por el cual tampoco es un abordaje adecuado (respuestas 2 y 4 falsas). Por tanto, la forma de realizar el diagnóstico pasa por la demostración de que el virus está replicando de forma activa en la sangre del

Para más contenido ir a "www.BMpdf.com"

paciente, para lo cual disponemos tanto de la antigenemia (técnica semicuantitativa que detecta el antígeno viral pp65 en el citoplasma de las células mononucleares en sangre periférica) como de la PCR (técnica cuantitativa más sensible que la anterior que, además, permite establecer la carga viral; respuesta 3 correcta).

P110 MIR 2013-2014

Las infecciones en el paciente neutropénico en general, y la aspergilosis en particular, están adquiriendo un protagonismo creciente en últimas convocatorias. Recuerda que, en el contexto de neutropenia, el hallazgo en una TC torácica del denominado "signo del halo" en el parénquima pulmonar (que, en esencia, corresponde a una zona de infarto pulmonar rodeada de un área de alveolitis hemorrágica que se pone de manifiesto con un patrón "en vidrio deslustrado") es altamente sugerente (aunque no patognomónico) de aspergilosis pulmonar invasora. Debido al mal pronóstico que presenta esta infección, el tratamiento antifúngico debe ser instaurado aun antes de obtener la confirmación histológica o microbiológica. El fármaco de elección es voriconazol (respuesta 5 correcta). El fluconazol carece de actividad frente a hongos filamentosos (respuesta 3), en tanto que la caspofungina se considera de segunda línea (respuesta 2).

P112 MIR 2010-2011

Un individuo esplenectomizado es susceptible de ser infectado por gérmenes encapsulados como *Neisseria* sp; *Streptococcus pneumoniae* y *Haemophilus influenzae* tipo b. De ahí que la respuesta correcta es la 1.

Hay que recordar también que estos sujetos tienen más riesgo de infectarse por gérmenes intracelulares, que en condiciones normales son destruidos por los macrófagos del bazo como *Plasmodium, Babesia* y *Capnocitophaga canimorsus* (antes conocido como bacilo DF2, que típicamente se asocia a sepsis ante un individuo esplenectomizado mordido por un perro, y cuyo tratamiento es la penicilina).

P117 MIR 2010-2011

Una pregunta fácil, porque nos dan un dato muy característico: el "signo del halo" en TC torácica. Este signo en el parénquima pulmonar de un paciente inmunodeprimido (particularmente un neutropénico), sugiere la invasión titular por *Aspergillus* spp. en forma de aspergilosis pulmonar invasora (respuesta 5 correcta).

Las respuestas 1, 2 y 4 podrían dar neumonías cavitadas, pero el enunciado habla de un signo radiológico característico, no de cavitación.

T14 *Brucella, Nocardia y Actinomyces*

P100 MIR 2015-2016

Se trata de un paciente inmunodeprimido (esteroides e inmunodepresión celular) que presenta desde hace un mes un cuadro de infección respiratoria con fiebre y expectoración, en ocasiones hemoptoica; en la radiografía se observan infiltrados en ambos lóbulos superiores. Este proceso se complica en los últimos días con síntomas del sistema nervioso central (parálisis facial) y múltiples abscesos. La asociación de neumonía en inmunodeprimido, con múltiples abscesos, es muy sugestiva de nocardiosis (respuesta 3 correcta). La presencia de varios abscesos no constituye un dato esperable en una tuberculosis diseminada (opción 2 incorrecta). Aunque la aspergilosis pulmonar invasiva se puede complicar con algún absceso periférico, el carácter múltiple de los abscesos cutáneos descritos no es característico de este proceso (opción 4 incorrecta), y sí lo es de nocardiosis.

P114 MIR 2012-2013

El caso descrito en un paciente con manipulación de la mucosa oral y que presenta una tumoración inflamatoria de evolución subaguda es muy sugestivo de actinomicosis. Esta bacteria es un microorganismo grampositivo cuyo tratamiento de elección es la penicilina, y en el caso comenta una respuesta parcial a la amoxicilina. En algunos casos la lesión inflamatoria progresa y fistuliza al exterior. El caso clínico de esta pregunta sería típico de esta patología. La historia de infección dental con extracción es un factor de riesgo importante y a la vez el antecedente clave que nos debe hacer pensar en este diagnóstico. Las lesiones en la mucosa oral suelen ser la puerta de entrada del microorganismo, flora normal oral en humanos. La DM es otro factor predisponente. La mandíbula suele ser el órgano más afectado. La cronicidad del cuadro y evolución insidiosa también son típicos. El retraso en el diagnóstico es frecuente por su baja incidencia. La osteomielitis por *Candida,* la tuberculosis ósea y el carcinoma no mejorarían con amoxicilina. La celulitis facial suele tener una evolución más aguda.

T15 Enfermedades por *Rickettsias* y microorganismos históricamente relacionados

P063 MIR 2018-2019

Pregunta directa y sencilla. *Coxiella burnettii* no tiene vector, se transmite por inhalación de aerosoles de productos de parto de animales infectados, o ingesta de leche, o derivados contaminados. Por el contrario, *Rickettsia conorii* se transmite por la picadura de garrapatas del género *Rhipicephalus*. *Borrelia burgdorferi* se transmite por la mordedura de la garrapata del género *Ixodes*. Por último, recuerda que el agente productor de la peste bubónica *(Yersinia pestis)* se transmite por la pulga de los roedores *(Xenopsylla cheopis).*

P235 MIR 2018-2019

La respuesta a esta pregunta es asequible, puesto que se trata de un tema ampliamente abordado en convocatorias anteriores del examen MIR. De la fiebre Q debemos recordar que es una enfermedad producida por *Coxiella burnetii* y que se adquiere mediante el contacto con animales, especialmente ganado, pero que no requiere de un vector de transmisión. La enfermedad que cursa en dos fases se manifiesta de forma aguda en forma de neumonía atípica y con afectación hepática y, de forma crónica, en forma de endocarditis con hemocultivos negativos y otras formas de infección endovascular. Al ser un patógeno intracelular, el diagnóstico es serológico, con demostración de anticuerpos de clase

Para más contenido ir a "www.BMpdf.com"

IgM (y posteriormente IgG) frente a antígenos de fase 2 en las formas agudas, y de IgG frente a los antígenos de fase I en las formas crónicas. El tratamiento de elección es la doxiciclina, a la que se debe asociar hidroxicloroquina en las formas de endocarditis o de infección crónica.

P119 MIR 2017-2018

Estamos ante una pregunta complicada. Nos presentan un cuadro de neumonía intersticial en una veterinaria que ha estado en contacto frecuente con animales (particularmente durante el proceso del parto). La positividad de la serología frente a antígenos de fase II definitivamente nos confirma nuestra sospecha inicial: estamos ante una infección aguda por *Coxiella burnetii.* Recuerda que la fiebre Q se adquiere por la inhalación de pseudoesporas (carece, por tanto, de mecanismo vectorial). Los anticuerpos frente a antígenos de fase I aparecen en las formas crónicas como la endocarditis, que deben ser tratadas con la combinación de doxiciclina e hidroxicloroquina (no con una u otra, como parece indicar una de las opciones que nos ofrecen). Esta última no tiene actividad intrínseca frente a *Coxiella,* limitándose a potenciar la actividad de la doxiciclina mediante la elevación del pH del interior de los lisosomas de los macrófagos. Por último, la mortalidad de las formas agudas es muy baja (la mayor parte de los cuadros se pueden tratar de forma ambulatoria y menos del 5% precisa de hospitalización).

P025 MIR 2014-2015

Nos describen una enfermedad febril y exantemática. El dato clave es la imagen que nos aportan, un área roja con zona necrótica (negra): es la denominada "mancha negra" (o *tache noire),* que cuando aparece en nuestro medio, en el contexto de una enfermedad febril y exantemática, es característica de la fiebre botonosa, causada por *R. conorii* y transmitida por la garrapata del perro *(Rhipicephalus sanguineus).*

Recuerda que se trata de una garrapata dura.

P026 MIR 2014-2015

El tratamiento de la fiebre botonosa es la doxiciclina (respuesta 2 correcta).

Recuerda que los betalactámicos carecen de actividad contra el género *Rickettsia.* Si bien el cloranfenicol sí que presenta cierta actividad, la potencial gravedad de sus efectos secundarios (mielotoxicidad irreversible) lo ha convertido en un antibiótico sin utilidad práctica.

P045 MIR 2013-2014

Pregunta directa y relativamente sencilla. La enfermedad por arañazo de gato se presenta como un cuadro habitualmente autolimitado en pacientes inmunocompetentes en forma de lesiones cutáneas y adenopatías regionales. Histológicamente se demuestran granulomas.

El agente causal es *Bartonella henselae* (respuesta 1) y los macrólidos constituyen el tratamiento de elección. Recuerda que en pacientes inmunodeprimidos (particularmente con infección VIH) este microorganismo puede ocasionar lesiones cutáneas de aspecto muy vascularizado, que recuerdan al sarcoma de Kaposi y que constituyen un evento de categoría B en la clasificación de los CDC (angiomatosis bacilar), así como lesiones viscerales en los órganos del sistema retículo-endotelial (peliosis hepática). Por otra parte, otras especies relevantes del género *Bartonella* son *B. quintana* (que produce la fiebre quintana o de las trincheras y, en ocasiones, endocarditis con hemocultivos negativos; se transmite a través del piojo humano) y *B. bacilliformis* (agente causal de la fiebre de Oroya y de la verruga peruana; se transmite a través del mosquito *Lutzomyia).*

P119 MIR 2013-2014

Se trata de una pregunta directa en la que hay escaso margen para la deducción. La enfermedad de Lyme se transmite por garrapatas duras del género *Ixodes* (respuesta 1). La fiebre recurrente transmitida por garrapatas es debida a *Borrelia hispanica* y otras especies de *Borrelia,* y como su propio nombre indica, se transmite por estos artrópodos (particularmente garrapatas blandas del género *Ornithodoros)* (respuesta 2). La fiebre botonosa mediterránea es producida por *Rickettsia conorii* y se transmite por la garrapata del perro *(Rhipicephalus sanguineus)* (respuesta 3). La fiebre de las montañas rocosas *(R. rickettsii)* se transmite por garrapatas del genero *Dermacentor* (respuesta 4). Por último, el tifus exantemático o epidémico, producido por *Rickettsia prowazekii,* se transmite por la picadura del piojo humano *(Pediculus humanus* var. *corporis),* al igual que la fiebre de las trincheras *(Bartonella quintana)* y la fiebre recurrente por *Borrelia recurrentis* (respuesta 5).

P027 MIR 2011-2012

Respuesta vinculada a la imagen n.º 14 del examen MIR. La enfermedad que se describe es una fiebre botonosa mediterránea. Es coherente con los factores de riesgo: ocurre en verano y en medio rural. Es coherente con el cuadro clínico: fiebre alta, cefalea intensa, alteración leve de enzimas hepáticas y exantema cutáneo que característicamente afecta a las palmas y a las plantas. También es coherente con la fotografía que se facilita, en la cual se ve una lesión compatible con mancha negra: úlcera necrótica de pequeño tamaño rodeada de un halo eritematoso. Por tanto, la respuesta correcta es que esta enfermedad está producida por *Rickettsia conorii* y que el tratamiento de primera elección es doxiciclina.

Treponema pallidum es el agente causal de la sífilis. También produce fiebre y exantema que afecta a palmas y plantas en la sífilis secundaria, pero no se describe factor de riesgo para enfermedad de transmisión sexual y no tendría que tener mancha negra. *Borrelia burgdorferi* es el agente causal de la enfermedad de Lyme. Se transmite por picadura de garrapata, al igual que la fiebre botonosa mediterránea, pero no tiene mancha negra y la afectación cutánea inicial no es en forma de exantema generalizado. La afectación cutánea de la primera fase es una lesión "en diana" denominada eritema crónico *migrans. Bartonella henselae* produce la enfermedad por arañazo de gato y lesiones cutáneas de tipo "vascular" en pacientes infectados por VIH (la denominada angiomatosis bacilar). No es compatible con el cuadro clínico y fotográfico que se describe. *Coxiella burnetii* produce la fiebre Q: no tiene lesiones cutáneas. El cuadro agudo suele ser una neumonía atípica acompañada de hepatitis y el cuadro crónico una endocarditis sobre válvula aórtica con

Para más contenido ir a "www.BMpdf.com"

hemocultivos negativos.

P028 MIR 2011-2012

Respuesta vinculada a la imagen n.º 14. La enfermedad que se describe es una fiebre botonosa mediterránea. Es coherente con los factores de riesgo: ocurre en verano y en medio rural. Es coherente con el cuadro clínico: fiebre alta, cefalea intensa, alteración leve de enzimas hepáticas y exantema cutáneo que característicamente afecta a las palmas y a las plantas. También es coherente con la fotografía que se facilita, en la cual se ve una lesión compatible con mancha negra: úlcera necrótica de pequeño tamaño rodeada de un halo eritematoso. Por tanto, la respuesta correcta es que esta enfermedad está producida por *Rickettsia conorii* y que el tratamiento de primera elección es doxiciclina (opción 2 correcta).

Treponema pallidum es el agente causal de la sífilis. También produce fiebre y exantema que afecta a palmas y plantas en la sífilis secundaria, pero no se describe factor de riesgo para enfermedad de transmisión sexual y no tendría que tener mancha negra. *Borrelia burgdorferi* es el agente causal de la enfermedad de Lyme. Se transmite por picadura de garrapata, al igual que la fiebre botonosa mediterránea, pero no tiene mancha negra y la afectación cutánea inicial no es en forma de exantema generalizado. La afectación cutánea de la primera fase es una lesión "en diana" denominada eritema crónico *migrans*. *Bartonella henselae* produce la enfermedad por arañazo de gato y lesiones cutáneas de tipo "vascular" en pacientes infectados por VIH (la denominada angiomatosis bacilar). No es compatible con el cuadro clínico y fotográfico que se describe. *Coxiella burnetii* produce la denominada fiebre Q: no tiene lesiones cutáneas. El cuadro agudo suele ser una neumonía atípica acompañada de hepatitis y el cuadro crónico una endocarditis sobre válvula aórtica con hemocultivos negativos.

T16 Enfermedades por virus

P110 MIR 2018-2019

Pregunta de dificultad baja que aborda las principales infecciones oportunistas, aspecto repetidamente preguntado en el examen MIR. Con respecto al sarcoma de Kaposi, debemos recordar que se trata de una displasia endotelial producida por la infección del virus herpes humano 8 (VHH8). Este virus también se ha relacionado con otras patologías como la enfermedad de Castleman multicéntrica o el linfoma primario de cavidades o de serosas. Por otra parte, el virus de Epstein-Barr (VEB) se ha relacionado con la etiopatogenia de múltiples neoplasias, algunas de ellas expuestas en la pregunta, así como la del linfoma cerebral primario.

P104 MIR 2016-2017

Aedes aegypti y *Aedes albopictus* ("mosquito tigre") transmiten dengue, Zika y Chikungunya; por tanto, la opción 4 es falsa. El paludismo es transmitido por la picadura de la hembra del mosquito *Anopheles*. La infección por el virus del Ébola se adquiere por contacto con fluidos corporales de pacientes sintomáticos y por contacto con animales infectados; puede eliminarse con el semen durante varias semanas, lo que conlleva riesgo de transmisión por relaciones sexuales durante varias semanas después de haber superado la infección. Zika, dengue y Chikungunya cursan con clínica parecida: fiebre, exantema y artralgias. La presencia de conjuntivitis no purulenta apoyaría el diagnóstico de Zika. La presencia de fenómenos hemorrágicos/equimosis, el de dengue. Las artralgias en Chikungunya son intensas, prolongadas y llegan a ser invalidantes. La infección por Zika se puede complicar con aborto, microcefalia fetal y otros procesos neurológicos como el síndrome de Guillain-Barré, mielitis y meningoencefalitis.

P053 MIR 2015-2016

En los pacientes sometidos a inmunosupresión se ha demostrado la presencia del poliomavirus BK. Especialmente en los pacientes sometidos a trasplante de médula ósea puede ser causa de cistitis hemorrágica al igual que la producida por los adenovirus (respuesta correcta 1). Aunque la cistitis remite al ceder la inmunosupresión, puede utilizarse cidofovir como tratamiento.

P102 MIR 2015-2016

La fiebre de Chikungunya se trata de una enfermedad transmitida por la picadura del mosquito *Aedes spp.* Se identificó por primera vez en Tanzania (respuesta 2 incorrecta) y es endémica de ciertas áreas de África y Asia, aunque en los últimos años ha habido casos en América y Europa. Las manifestaciones clínicas principales son fiebre, poliartralgias y artritis (respuesta 1 correcta). Se diagnostica por serologías (respuesta 3 incorrecta), el único tratamiento disponible en la actualidad es sintomático y aunque la mortalidad no es muy elevada, siendo más frecuente en mayores de 65 años y con comorbilidades, su principal problema es la comorbilidad en forma de afectación articular que puede prolongarse durante meses (respuesta 4 incorrecta).

P128 MIR 2014-2015

Esta pregunta fue anulada. Inicialmente la respuesta que se consideró como falsa fue la número 1, porque el tratamiento con aciclovir sirve para tratar y resolver el cuadro agudo, pero no para disminuir el riesgo de recidiva, mucho menos de manera drástica. El cuadro agudo de afectación de la mucosa oral también puede mejorar con tratamiento específico antiviral. La mononucleosis infecciosa suele ser un cuadro autolimitado, que se trata sintomáticamente, pero no con antivirales. Hay estudios que demuestran que la retinitis por CMV se puede tratar por vía intravenosa (ganciclovir) o por vía oral (valganciclovir). En los pacientes adultos con varicela se recomienda el tratamiento antiviral específico, que se puede realizar por vía intravenosa (aciclovir) o por vía oral (valaciclovir). En pacientes que presenten neumonía en el seno de la infección diseminada por virus varicela-zóster, en mujeres embarazadas y en inmunodeprimidos, se recomienda que el tratamiento inicial sea por vía intravenosa (aciclovir). Esta última respuesta es la que probablemente originó la anulación de la pregunta, dado que debería haber puesto valaciclovir en vez de valganciclolvir. Recuerda que aciclovir es activo frente a virus herpes simple tipo 1 y tipo 2, y tiene como profármacos que se pueden administrar por vía oral al famciclovir y al valaciclovir. El ganciclovir es activo frente a CMV y su profármaco por vía oral es el valganciclovir.

Para más contenido ir a "www.BMpdf.com"

P129 MIR 2014-2015

Esta pregunta ha surgido a raíz del brote de infección por virus Ébola que se ha originado en Guinea, Liberia y Sierra Leona. La mortalidad descrita ha sido de aproximadamente del 50%, algo inferior a lo detectado en brotes previos. La mortalidad ha sido mayor en los sujetos de mayor edad. El cuadro clínico de inicio descrito ha sido con frecuencia en forma de afectación digestiva, pero la causa más habitual de mortalidad ha sido el fallo multiorgánico (básicamente por la combinación de fallo hepático, insuficiencia renal y síndrome de distrés respiratorio del adulto). Ha afectado al personal sanitario con mucha frecuencia, pero hasta el punto de constituir el 50% del total de los casos. Se han ensayado diversos tratamientos experimentales como anticuerpos monoclonales, antivirales inhibidores de la ADN-polimerasa viral y suero de sujetos convalecientes de la infección. Dado el número escaso de sujetos tratados con estos fármacos, no se ha podido demostrar científicamente su utilidad. El aspecto terapéutico más importante parece ser una pauta agresiva para mantener la estabilidad hemodinámica y los antibióticos para tratar la sobreinfección bacteriana (respuesta 2, correcta).

P205 MIR 2014-2015

La infección aguda por virus de Epstein-Barr puede cursar con el cuadro clínico denominado mononucleosis infecciosa. Este virus se ha implicado en la etiología del linfoma tipo Burkitt y en la de los linfomas de alto grado de células B, especialmente en sujetos infectados por VIH y con afectación del SNC. También está implicado en la etiología del carcinoma nasofaríngeo, que tradicionalmente se describía con más frecuencia en la región china de Cantón (actualmente Guangzhou). El cáncer de cérvix uterino se relaciona con la infección por virus del papiloma humano, especialmente por los serotipos 16 y 18. Es prevenible mediante vacunación frente a este virus.

P114 MIR 2013-2014

Se trata de una pregunta de dificultad elevada. El síndrome hemofagocítico (también denominado linfohistiocitosis hemofagocítica) constituye una complicación muy infrecuente de la mononucleosis infecciosa por el virus de Epstein-Barr. Se produce tras la activación indiscriminada del sistema mononuclear-fagocítico, que infiltra diversos órganos y tejidos, en el contexto de una respuesta inflamatoria excesiva ante una infección vírica, que representa la causa más frecuente (si bien también ha sido descrito en el contexto de enfermedades inmunomediadas como la enfermedad de Still o el lupus). Clínicamente se presenta con fiebre, pancitopenia, hipertrigliceridemia, consumo de fibrinógeno, elevación de los niveles circulantes del receptor de interleukina 2 (forma soluble del CD25) y, a nivel histológico, demostración de hemofagocitosis (macrófagos que fagocitan eritrocitos, leucocitos y plaquetas) en médula ósea, bazo o hígado (respuesta 5). El cuadro reviste un pronóstico particularmente infausto, aun a pesar de la administración de tratamiento inmunosupresor y quimioterápico.

P118 MIR 2013-2014

El dengue representa una infección "de moda" en las últimas convocatorias, y en ese sentido el cuadro que nos describen es lo suficientemente característico como para poder sospechar fácilmente el diagnóstico.

Recuerda que el virus del dengue pertenece a la familia *Flaviviridae,* que se transmite a través de la picadura del mosquito *Aedes,* y que presenta un periodo de incubación menor de 15 días (congruente con la información que nos proporcionan). Tras unos pródromos inespecíficos en los que a veces predomina la sintomatología digestiva, el cuadro suele asociar fiebre y artromialgias intensas ("fiebre quebrantahuesos"). El dato que nos debe sugerir poderosamente el diagnóstico es la aparición de fenómenos petequiales por fragilidad vascular, de un exantema típico consistente en un eritema generalizado con pequeñas zonas redondeadas de piel respetada ("islas de blanco sobre un mar de rojo"), y de trombocitopenia (respuesta 3). No existe ni vacuna ni tratamiento específico, más allá de las medidas de soporte necesarias. El coronavirus produce fundamentalmente un síndrome de distrés respiratorio agudo con elevada mortalidad (respuesta 1). La malaria no se acompaña de eritema ni de una trombocitopenia tan marcada, y además nos indican que la gota gruesa, el frotis, la PCR y el ICT fueron negativos. Los virus de la encefalitis de Saint Louis (que se transmite por mosquitos del género *Culex)* y de la coriomeningitis linfocitaria (transmitido por el contacto doméstico con roedores domésticos y sus excretas) producen fundamentalmente clínica neurológica grave, ausente en este caso (respuestas 2 y 5). Por último, el virus Chikungunya, que, al igual que el del dengue, se transmite por el mosquito *Aedes,* no cursa con fenómenos hemorrágicos y se caracteriza por la aparición de artralgias intensas, de curso recidivante y en ocasiones muy incapacitantes (respuesta 4).

P217 MIR 2012-2013

Tras la primoinfección inicial el citomegalovirus (CMV) puede permanecer en estado de infección latente en numerosos órganos. De hecho, esta situación es la más frecuente, y en muchos casos de por vida. Los mecanismos exactos que controlan esta latencia no son conocidos, pero cuando la persona infectada entra en situación de inmunodepresión celular (infección avanzada por VIH, trasplante de órgano sólido o de progenitores hematopoyéticos, etc.) el CMV se reactiva y es capaz de causar enfermedad en diversos órganos (afectación pulmonar, retinitis por CMV, entre otros).

P116 MIR 2011-2012

En esta pregunta el cuadro clínico, su evolución, la presencia de exantema tras la utilización del betalactámico y las alteraciones en el hemograma y el frotis, con linfocitos activados, son típicos de la mononucleosis infecciosa secundaria a VEB. También puede aparecer trombopenia y discreto aumento de las transaminasas. El diagnóstico definitivo se obtiene con la demostración de anticuerpos IgM frente a los antígenos de la cápside viral.

P205 MIR 2011-2012

Los virus herpes humanos son virus DNA (opción 1, falsa) que se subdividen en 3 subfamilias:

- Alfa: incluye los virus herpes simple 1 y 2 (también denominados herpes 1 y 2), el virus varicela-zóster (también denominado herpes 3) y el virus herpes B. Tienen mecanismos patogénicos parecidos: el lugar

Para más contenido ir a "www.BMpdf.com"

de latencia son las neuronas de ganglios sensitivos y la enfermedad más habitual es la mucocutánea. Opción 2, falsa.

- Beta: incluye el CMV (también denominado herpes 5) y los virus herpes 6 y 7.
- Gamma: incluye el virus de Epstein-Barr (también denominado herpes 4) y el virus herpes 8 (asociado con el sarcoma de Kaposi).

La queratitis por herpes es mayoritariamente unilateral (bilateral en alrededor del 5% de los casos). Opción 3, falsa.

El CMV se transmite por múltiples rutas, incluidas la vía aérea, contacto sexual, productos hemáticos, trasplante de órganos, perinatal, sin que ninguna de ellas tenga una llamativa preponderancia. Opción 5, falsa.

La opción 4 es correcta. El virus de Epstein-Barr se encuentra implicado en el desarrollo de varias neoplasias, entre las que podemos destacar: linfomas en pacientes trasplantados y pacientes VIH (incluido el linfoma cerebral primario del paciente VIH), linfoma Burkitt en cualquiera de sus tipos (endémico, esporádico, asociado a VIH) con porcentaje de asociación variable según los subtipos, linfoma Hodgkin, carcinoma nasofaríngeo; también lo está en el S. linfoproliferativo ligado a X (que en algún momento de su evolución puede desarrollar linfoma) y en algunos tipos de linfomas de la línea media.

P109 MIR 2010-2011

Pregunta típica sobre un tema de moda en el examen MIR como es el de los arbovirus.

El dengue es una fiebre hemorrágica de etiología vírica *(Flavivirus)* transmitida por la picadura de mosquitos *Aedes.* Siempre se debe tener en cuenta el dengue como causa de síndrome febril en los primeros 15 días tras el regreso de un área endémica (los antecedentes en el examen MIR son una pista muy útil). Típicamente el dengue se caracteriza por fiebre elevada, con cefalea intensa y artromialgias graves ("fiebre quebrantahuesos"). Además, son datos importantes el exantema maculopapuloso pruriginoso generalizado (a veces se describe como islas blancas sobre un mar rojo), y la trombopenia (o petequias), que orientan sin duda a dengue (fiebre hemorrágica). La fiebre suele durar 3-5 días y la aparición del exantema y de las lesiones hemorrágicas suele coincidir con el descenso de la temperatura, aunque en este caso el exantema y la trombopenia aparecen sin haber experimentado mejoría.

La mononucleosis infecciosa puede producir un exantema morbiliforme maculopapuloso, pero no en este contexto epidemiológico. La ausencia de datos típicos de mononucleosis como linfadenopatías, organomegalias o linfocitosis hace improbable este diagnóstico (respuesta 1 incorrecta).

El exantema alérgico puede producir fiebre en casos graves, además de las lesiones cutáneas, pero no nos hablan de exposición a ningún alérgeno (de ahí la importancia de los antecedentes), ni el resto de los síntomas se explican por una alergia (respuesta 2 incorrecta).

La malaria, por lo general, no produce exantema ni otras manifestaciones cutáneas, a pesar de ser uno de los principales diagnósticos diferenciales de la fiebre a la vuelta de viajes a áreas endémicas (respuesta 3 incorrecta).

La fiebre tifoidea *(Salmonella typhi)* tampoco tiene manifestaciones cutáneas (respuesta 4 incorrecta) y lo que es característico es la leucopenia, no trombopenia.

P109 (MIR 10-11) Exantema característico del dengue



T17 Infección por el virus de la inmunodeficiencia humana

P109 MIR 2018-2019

Pregunta sobre las pruebas diagnósticas del VIH que han aparecido en el examen MIR en múltiples ocasiones. Las inmunoglobulinas de tipo IgG materna pueden atravesar la barrera placentaria y detectarse en la sangre del feto y del recién nacido durante los primeros meses de vida. Entre estas inmunoglobulinas se encuentran las que se dirigen contra el VIH. De modo que es bien conocido que la serología positiva frente a VIH en el recién nacido de una madre infectada por el virus carece de utilidad diagnóstica, dado que han podido atravesar la barrera placentaria los anticuerpos, sin que esto signifique que también lo haya hecho el propio virus. Por eso, en el recién nacido la prueba diagnóstica de elección es la detección de los ácidos nucleicos del virus mediante PCR. Es obvio que, en cualquier paciente con diagnóstico de neumonía por *Pneumocystis jirovecii* o de tuberculosis activa, en cualquiera de sus formas, se debe solicitar una serología frente a VIH porque ambas son enfermedades oportunistas en esta inmunodeficiencia, y podrían ser la primera manifestación clínica de la misma.

La opción que podría plantear más dudas es la referida al joven de 20 años que es diagnosticado de fractura de tobillo dado que, aparentemente, nada tiene esto que ver con la infección por VIH. Pero las recomendaciones actuales indican que se debe ofrecer la posibilidad de realizar una prueba de diagnóstico del VIH a toda la población entre 15-65 años que contacta con el Sistema Sanitario, con independencia del motivo que le llevó a ello. El objetivo es el de realizar un diagnóstico precoz de la llamada "infección oculta" a nivel poblacional, a fin de reducir el riesgo de transmisión y de progresión a infecciones oportunistas.

P056 MIR 2016-2017

Para más contenido ir a "www.BMpdf.com"

En la infección por VIH las técnicas serológicas (ya sea mediante técnica de ELISA o *Western-Blot),* cuando son positivas, solo indican que el sujeto está infectado por el virus pero no aportan ninguna información pronóstica. La detección de la proteína p24 (proteína del *core* del virus) también indica que el sujeto en cuestión presenta virus en su organismo, pero tampoco ofrece información acerca del grado de actividad de la infección o de su pronóstico. Sin embargo, la técnica de reacción en cadena de la polimerasa (PCR) ofrece una información cuantitativa (de ahí que se denomine carga viral). La carga viral mide el número de copias de ARN del virus en cada ml de sangre. Las cargas virales más elevadas se correlacionan con una velocidad más rápida de destrucción de los linfocitos T CD4 del paciente y, por tanto, un mayor riesgo de infecciones oportunistas y una mayor mortalidad. Visto desde el punto de vista contrario, la reducción de la carga viral que se consigue con el tratamiento antirretroviral se correlaciona con el aumento del recuento de linfocitos T CD4. Se ha comprobado que el conseguir cargas virales indetectables (por debajo de 50 copias de ARN/ml con las técnicas habitualmente empleadas en clínica) se correlaciona con el aumento del recuento de linfocitos hasta una zona de seguridad donde no se producen infecciones oportunistas y subsecuentemente un aumento de la supervivencia del paciente. Por este motivo, la carga viral se considera como el mejor parámetro para el seguimiento evolutivo y monitorización de la respuesta al tratamiento (respuesta 3).

P017 MIR 2015-2016

Para resolver este caso de forma adecuada hay que distinguir dos procesos. El evento agudo que condiciona la situación de gravedad reciente del paciente y el proceso subyacente. La complicación aguda es claramente desde el punto de vista clínico y radiológico un neumotórax. Éste aparece, sin embargo, en el contexto de un cuadro subagudo que sugiere una neumonía intersticial. En este punto, los antecedentes del paciente, el reciente diagnóstico de VIH y su cifra de linfocitos T CD4 obligan a considerar una neumonía por *Pneumocystis jirovecii* complicada con un neumotórax (respuesta 4 correcta).

P107 MIR 2015-2016

Esta pregunta resulta algo confusa ante la limitada información clínica que se ofrece. Únicamente se nos especifica que el paciente no ha tenido ninguna manifestación neurológica previa. Por este motivo es difícil asumir la posibilidad de que estemos ante una leucoencefalopatía multifocal progresiva (respuesta 1), ya que este cuadro suele debutar en forma de déficits neurológicos sin clara agrupación topográfica (las placas de desmielinización generadas por el poliomavirus JC al destruir los oligodendrocitos pueden afectar a cualquier región de la sustancia blanca). Por lo demás, tanto la encefalopatía VIH como el linfoma cerebral primario, como la meningitis criptocócica, pueden producir crisis en algún momento de su historia natural.

P127 MIR 2014-2015

Para el seguimiento de un paciente con infección por VIH, necesitamos conocer la cifra de CD4 para conocer su estado de inmunosupresión y determinar si cumple criterios de profilaxis primaria (recuerda que a día de hoy la decisión de inicio de tratamiento antirretroviral es independiente del recuento de linfocitos T CD4). La carga viral también nos ayuda, especialmente, en el control del tratamiento antirretroviral, confirmando su efectividad si la carga viral se mantiene indetectable. Para la elección del tratamiento necesitaremos un estudio de resistencias, conocer la presencia del alelo HLA B*5701 (por riesgo de reacciones de hipersensibilidad graves al abacavir) y el tropismo viral si nos planteamos utilizar maraviroc. Lo que no nos aporta información útil es la cuantificación de inmunoglobulinas, siendo frecuente que encontremos una hipergammaglobulinemia policlonal inespecífica (respuesta 2 correcta).

P041 MIR 2013-2014

En el momento actual, el parámetro más eficaz para monitorizar la respuesta al tratamiento antirretroviral es la carga viral plasmática determinada mediante una PCR cuantitativa "en tiempo real" (respuesta 4 correcta). Es la técnica más sensible y que recoge de forma más precoz la eficacia del tratamiento. El objetivo en todo paciente en el que se inicia el mismo es obtener una carga viral indetectable (menor de 50 copias/ml) en un plazo de 6 meses. La respuesta de los linfocitos T CD4 (respuesta 1) no es tan rápida, y algunos pacientes pueden negativizar la carga viral sin que llegue a remontar el recuento linfocitario (a esta situación se la denomina "discordancia inmunológica"). Los títulos de anticuerpos anti-VIH (respuestas 2 y 5 falsas) no tienen ninguna utilidad en este sentido, ya que permanecen positivos de por vida, aun en ausencia de virus detectable en sangre. Lo mismo es aplicable a la antigenemia p24 (respuesta 3 falsa).

P113 MIR 2013-2014

Nos presentan un caso clínico que podría ser compatible con una primoinfección por VIH, en forma de síndrome mononucleósido, semanas después de que la paciente mantuviera una relación sexual de riesgo (respuesta 2 falsa). Recuerda que incluso con las más recientes técnicas de *screening* o cribado (ELISA de cuarta generación) existe un periodo ventana de unas 4 semanas aproximadamente durante el cual la serología nos puede ofrecer un resultado falsamente negativo (respuesta 1 falsa). Por ese motivo, el diagnóstico de una sospecha de primoinfección debe basarse en técnicas que detectan directamente el virus, bien sea la captación del antígeno p24 o, preferentemente, la cuantificación de la carga viral plasmática mediante PCR (respuesta 5 correcta). Por otra parte, recuerda que el ELISA, como toda técnica de cribado, se caracteriza fundamentalmente por su elevada sensibilidad pero relativamente baja especificidad. Son múltiples las situaciones que pueden dar un falso positivo en esta técnica (multiparidad, hemodiálisis, otras infecciones virales concurrentes, vacunación reciente con un virus vivo atenuado, enfermedades autoinmunes sistémicas, etc.), por lo que siempre debe ser confirmada mediante un test más específico, habitualmente basado en el *Western-Blot* (respuestas 3 y 4 falsas).

P202 MIR 2013-2014

En pacientes con enfermedades crónicas (como es el caso de la infección por VIH) está indicada la vacunación antineumocócica (vacuna conjugada de 13 serotipos seguida, 8 semanas después, de la vacuna polisacárida de 23 serotipos) y antigripal estacional; recuerda que ambas son vacunas inactivadas, por lo que su administración no conlleva ningún

Para más contenido ir a "www.BMpdf.com"

riesgo en pacientes inmunodeprimidos. No sería necesario administrar la triple vírica (ya que se nos indica que fue correctamente inmunizado en la infancia) ni una nueva dosis de recuerdo de Td (ya que han transcurrido menos de 10 años desde la dosis previa). La vacuna antimeningocócica tetravalente A, C, W135 e Y (elaborada a partir de polisacáridos) y la de la hepatitis A también están igualmente indicadas (respuesta 1). Actualmente se indicaría igualmente la vacuna frente al meningococo B.

P112 MIR 2012-2013

Se trata de una pregunta de dificultad moderada-alta. Un paciente con infección por VIH y mala situación inmunológica, que a las 3 semanas de iniciar tratamiento antirretroviral (TDF, FTC y EFV) comienza con un cuadro de fiebre, malestar general y adenopatías. Se nos informa de que el recuento de linfocitos T CD4+ prácticamente se ha duplicado al tiempo que la carga viral descendía más de 3 logaritmos. Este cuadro es muy sugerente de un cuadro de respuesta inflamatoria secundaria a una reconstitución inmunológica, que ha "puesto de manifiesto" una enfermedad tuberculosa ganglionar que previamente había pasado desapercibida ante la incompetencia del sistema inmunológico del paciente. De las restantes opciones, la que tal vez pudiera ofrecer más dudas es la del linfoma de alto grado (respuesta 2). No obstante, las manifestaciones clínicas del linfoma se deberían haber hecho ya evidentes antes de que el paciente iniciara el tratamiento antirretroviral, ya que no dependen de la capacidad de respuesta de su inmunidad celular.

P115 MIR 2012-2013

Evidentemente, los fluidos corporales con contenido hemático serían potencialmente contagiosos. No obstante, en este caso se centran en fluidos corporales sin contenido hemático. Entre los que se mencionan, resulta bastante obvio que el semen y las secreciones vaginales (en menor medida que el semen) pueden transmitir la infección. También pueden hacerlo el líquido cefalorraquídeo y el líquido pleural, y no se han demostrado como potencialmente infecciosos la saliva ni la orina.

P113 MIR 2011-2012

La definición de SIDA se fundamenta en datos clínicos e inmunológicos. Así se establece un estadio clínico A para pacientes con primoinfección o los pacientes asintomáticos, B para pacientes con procesos que implican inmunosupresión leve, y C para pacientes con enfermedades que implican inmunosupresión grave y se incluyen infecciones oportunistas graves. Las enfermedades que se incluyen en la categoría C se consideran definitorias de SIDA. De las recogidas en la pregunta, la candidiasis oral se incluye en la categoría B, no C y, por tanto, no es definitoria de SIDA.

P027 MIR 2010-2011

Pregunta muy importante sobre un tema que sale año tras año en el examen MIR: la infección por el VIH, más concretamente, las lesiones ocupantes de espacio cerebrales que nos podemos encontrar en esta entidad. En lo primero que nos debemos fijar es en la descripción que nos aporta el enunciado de las imágenes de la RM cerebral (no presenta efecto masa ni captación de contraste). Gracias a esto, podemos descartar las respuestas 1 y 2, ya que ambas ejercen efecto masa en el parénquima cerebral adyacente y captan contraste en anillo.

En cuanto a las respuestas 3 y 5, las imágenes que veríamos en la RM cerebral no serían en absoluto compatibles con la que nos describen en el enunciado.

Es muy importante prestar atención a la descripción de las lesiones de esta RM cerebral, ya que son absolutamente típicas de la leucoencefalopatía multifocal progresiva (LMP), que ya ha aparecido alguna vez en el examen MIR, también en forma de caso clínico (respuesta 4 correcta). Las lesiones son hiperintensas en la RM, no captan gadolinio y no provocan efecto masa en el parénquima que las rodea (por tanto, no veremos el típico edema vasogénico a su alrededor) y su distribución habitual es periventricular en sustancia blanca. Hay que tener en cuenta que la LMP es una infección que afecta a los oligodendrocitos (células formadoras de mielina del SNC), por lo que podemos establecer un paralelismo con la esclerosis múltple, tanto en la distribución como en el aspecto de las lesiones.

La LMP es una infección causada por el virus JC y sus manifestaciones clínicas son muy variables dependiendo de la localización concreta de las lesiones, pudiéndose manifestar, como en este caso, con síntomas progresivos muy similares a los de un ACV.

P028 MIR 2010-2011

Como ya hemos mencionado en la pregunta anterior relacionada, la descripción de las lesiones de la RM craneal es muy típica de la leucoencefalopatía multifocal progresiva (LMP), causada por el virus JC. En consecuencia, la respuesta correcta es la 3, ya que la PCR es un método adecuado para llegar al diagnóstico de esta entidad, demostrando la presencia del virus a partir de su genoma.

Es conveniente recordar que la LMP es una entidad que afecta a los oligodendrocitos, por consiguiente, tanto las lesiones como su localización típica nos permite su comparación con la esclerosis múltiple, así como también son muy similares sus manifestaciones clínicas.

P121 MIR 2009-2010

Una pregunta bastante sencilla. El SIDA es uno de los temas más preguntados del MIR y, si quieres tener éxito en este examen, ten en cuenta que se pregunta cada año (incluso varias veces, como ocurrió en esta convocatoria).

Recordemos el nivel de inmunosupresión que se asocia a cada una de estas entidades:

- Criptococo, menos de 100 linfocitos T CD4/µl.
- *Pneumocystis*, menos de 200 linfocitos T CD4/µl.
- *Toxoplasma*, igual que el criptococo.
- CMV es el que se asocia a una mayor inmunosupresión, menos de 50-75 linfocitos T CD4/µl.

La tuberculosis puede aparecer cuando el deterioro inmunológico todavía no es muy grave. En un paciente como el que nos describen, con más de 300 linfocitos T CD4/µl, sin duda sería la infección más probable

Para más contenido ir a "www.BMpdf.com"

(respuesta 4, correcta).

P122 MIR 2009-2010

El tratamiento de la infección por VIH es un tema muy frecuente, aparte de que esta pregunta no es difícil. Revísalo si la has fallado. El objetivo del tratamiento es conseguir que la carga viral se haga indetectable en un plazo máximo de 6 meses. Este descenso se verá correspondido por un aumento del número de linfocitos CD4. A medida que la carga viral desciende, observaremos una reconstitución del sistema inmunológico.

El tratamiento antirretroviral, una vez que se introduce, es un tratamiento de por vida, por lo que la respuesta 3 es claramente falsa. Dado que el tratamiento produce un aumento de los linfocitos CD4, según estos aumentan, se puede modificar la profilaxis de las infecciones oportunistas (primarias o secundarias). Para esto, se tendrá en cuenta la situación inmunológica del paciente en cada momento.

T18 Infecciones por hongos

P106 MIR 2018-2019

Se describe a un paciente que presenta tres factores de riesgo para enfermedad invasiva por hongos filamentosos: una enfermedad hematológica, un tratamiento con altas dosis de esteroides y una diabetes mellitus mal controlada. La presencia de un cuadro clínico de evolución subaguda y de una lesión redondeada con "signo del halo" en la TC, también sugieren infección por hongos filamentosos. El diagnóstico diferencial en este contexto se centra en la distinción entre dos posibilidades: infección por *Aspergillus* o por Mucor. La distinción entre ambos viene dada por el aspecto histológico de la lesión: las hifas de *Aspergillus* son estrechas, septadas y se dicotomizan a 45º, mientras que las de Mucor son anchas, no septadas y se dicotomizan a 90º. Por tanto, la imagen histológica es compatible con la infección por Mucor. El tratamiento de elección de este hongo es la anfotericina B (mientras que Aspergillus se trata de elección con voriconazol). La dificultad de esta pregunta radica en que el "signo del halo" se describe habitualmente en la infección por Aspergillus, pero no es patognomónico de este tipo de hongo y se puede observar en la infección por mucorales.

P062 MIR 2017-2018

Una pregunta sencilla acerca de aspectos básicos de *Candida spp;* hongos levaduriformes (es decir, no filamentosos) sensible a los azoles (antifúngicos que inhiben la síntesis de ergosterol, un componente fundamental en la membrana del hongo). Recuerda que *C. krusei* y la mayor parte de las cepas de *C. glabrata* son resistentes a fluconazol, pero no a otros azoles como voriconazol o posaconazol. Los principales microorganismos causantes de neumonía nosocomial asociada a VMI son *Staphylococcus aureus* y *Pseudomonas aeruginosa*.

P065 MIR 2017-2018

Una pregunta directa y asequible acerca del mecanismo de acción de los antifúngicos y, más concretamente, de las equinocandinas. Esta clase actúa inhibiendo una enzima denominada beta-D-glucano-sintetasa, que se encarga de la síntesis de un polisacárido constitutivo de la pared de todos los hogos (1,3-beta-D-glucano). Observa que esta respuesta es fácilmente deducible mediante un proceso de eliminación: el resto de las opciones corresponden a mecanismos de acción de antibióticos, ya sea actuando sobre la RNA polimerasa (rifampicina), la topoisomerasa II o ADN girasa (quinolonas), o la subunidad 30S del ribosoma (tetraciclinas o aminoglucósidos).

P022 MIR 2016-2017

Se nos presenta un típico caso de aspergiloma o micetoma (es decir, colonización fúngica de una cavidad pulmonar preexistente, habitualmente una caverna tuberculosa antigua o una bulla en un paciente enfisematoso). Recuerda que en muchas ocasiones este cuadro es asintomático (constituyendo un hallazgo radiológico casual) o se presenta en forma de hemoptisis (como en el ejemplo que nos presentan). Lo más característico de este tipo de lesiones es que no invade las paredes de la cavidad; por ello, la masa fúngica se desplaza con la gravedad y cambia su localización en función del tipo de proyección radiológica, como en las imágenes de TC torácica en decúbito prono y supino que nos aportan. Esta imagen es tan característica que permite descartar con facilidad el resto de las opciones.

P103 MIR 2016-2017

La aspergilosis invasiva es habitualmente una infección pulmonar, que secundariamente se puede diseminar a otros órganos. Un hallazgo precoz es la presencia en la TC torácica de alta resolución de nódulos densos bien delimitados rodeados por un halo (el denominado "signo del halo"), por lo que la realización de dicha exploración es una opción muy razonable ante la sospecha de aspergilosis invasiva. Recuerda que la radiografía convencional de tórax carece de validez en este caso. La detección del antígeno galactomanano (polisacárido de la pared fúngica) ha facilitado el diagnóstico de aspergilosis invasiva, con una alta sensibilidad y especificidad (si bien ninguna de ellas alcanza el 100%); la detección del β-D-glucano, tiene similar utilidad (aunque es menos específico). Aunque el cultivo de esputo es útil, su sensibilidad es mucho más baja que la de la TC o la detección del galactomanano. Aunque en la aspergilosis invasiva puede interesar otros órganos, la afectación ocular o renal no son especialmente frecuentes y su investigación sólo se realiza en presencia de datos clínicos sugerentes.

P050 MIR 2015-2016

P050 (MIR 15-16)



En esta pregunta es muy relevante el antecedente epidemiológico: el paciente practica la jardinería, lo cual sugiere fuertemente el diagnóstico de esporotricosis ante la presencia de infección de evolución subaguda en las extremidades superiores. *Sporotrix schenckii* típicamente produce las lesiones descritas: eritema en el punto de inoculación (en este caso el dedo pulgar), junto con la inflamación del conducto linfático y de los

Para más contenido ir a "www.BMpdf.com"

ganglios correspondientes a lo largo del recorrido en dirección proximal en la extremidad superior afecta. En el caso de infección por *S. aureus,* lo esperable hubiera sido un cuadro de evolución mucho más aguda. *M. marinum* habría que habérselo planteado en el caso de que el antecedente hubiera sido la manipulación de acuarios. *Microsporum gypseum* es un dermatofito que produce tiña, habitualmente en el cuero cabelludo.

P121 MIR 2014-2015

El fluconazol es, en general, el tratamiento de elección para las infecciones por *Candida*, sobre todo para *C. albicans.* Sin embargo, *C. krusei* y algunas cepas de *C. glabrata* son resistentes (respuesta 4, correcta). En estos casos, se utilizan como alternativas las equinocandinas, como caspofungina, anidulafungina y micafungina. La anfotericina B es también una alternativa, aunque de este antifúngico debemos recordar que no cubre *C. lusitaniae.*

P232 MIR 2014-2015

Se nos presenta a un paciente neutropénico que desarrolla un cuadro de celulitis acompañado de secreción nasal serosanguinolenta. Recuerda que el agente que produce estas infecciones son hongos filamentosos pertenecientes al orden de los mucorales. Esta infección es muy típica de diabéticos con cetoacidosis, pero también afecta a pacientes inmunodeprimidos, como el que protagoniza este caso clínico. Desde el punto de vista patogénico, las esporas del hongo son inhaladas y por ello el proceso comienza como una orofaringitis o nasofaringitis. Estos hongos tienen un gran poder destructivo porque crecen en el interior de los vasos sanguíneos, obstruyéndolos e infartando los tejidos. Por eso es típica la presencia de una escara necrótica que avanza en cuestión de horas y esta infección tiene una gran morbilidad y mortalidad. El único tratamiento que puede conseguir la supervivencia de este paciente es eliminación del tejido necrótico (exanteración orbitaria), acompañado de la aplicación de antifúngicos locales (irrigación de los tejidos afectos con anfotericina B) y sistémicos (anfotericina B por vía intravenosa, constituyendo el posaconazol una alternativa).

P219 MIR 2012-2013

La candidiasis invasora es una complicación de adquisición intrahospitalaria de forma habitual y clásicamente asociada a ciertos factores de riesgo bien definidos. El requerimiento de nutrición parenteral es uno de los factores que ofrece mayor riesgo para su adquisición y suele producir candidemia procedente de catéter. De la misma forma, los catéteres venosos centrales son un origen muy frecuente de candidiasis invasora. La neutropenia es otro de los factores de riesgo clásico, favoreciendo la traslocación fúngica y produciendo infecciones diseminadas como la candidiasis crónica diseminada. Habitualmente, los pacientes con candidiasis invasora tienen varios de los mencionados factores de riesgo y muchos de ellos reciben antibioterapia de amplio espectro que favorece la colonización y traslocación del hongo. Aunque la colonización previa es un paso necesario para el desarrollo de candidiasis invasora, la presencia de candidiasis orofaríngea *per se* no se asocia a candidiasis invasora. La colonización por *Candida* spp. que más se asocia al desarrollo de candidiasis invasora suele ser la cutánea.

P215 MIR 2010-2011

Pregunta importante, repetida de la convocatoria MIR del año anterior, por lo que vale la pena retenerla. En la convocatoria de 2009-2010 nos exponían un caso clínico en el que un paciente inmunocompetente visitaba las cuevas del Mississippi (cuevas donde hay murciélagos, dato epidemiológico clave) y presenta una neumonitis donde se aísla en el LBA un hongo dimórfico, que significa que crece como levadura o como hongo filamentoso, dependiendo de la temperatura del medio. El resto de opciones son hongos oportunistas, que se dan en personas con déficit de la inmunidad.

P206 MIR 2009-2010

La histoplasmosis no es, ni mucho menos, un tema frecuente en el MIR. Sin embargo, las enfermedades importadas sí que lo son, especialmente los parásitos. Durante los últimos años hemos visto dengue, paludismo, filariasis, enfermedad de Chagas… En esta ocasión el viaje ha sido a Estados Unidos.

La histoplasmosis es una infección clínicamente similar a la tuberculosis. Podemos encontrar malestar general, febrícula, adenopatías, afectación respiratoria… También pueden parecerse desde el punto de vista histológico, ya que en ambas encontraríamos granulomas.

En esta pregunta, una pista fundamental es que han estado explorando unas cuevas. Típicamente, el género *Histoplasma* se ha relacionado con excavaciones y otros rincones de este tipo, donde pueda haber murciélagos, ya que lo eliminan a través de las heces. Te será más fácil recordar esto mediante un paralelismo: criptococo y su relación con las palomas. Como ves, en más de una ocasión, las aves tienen que ver con la diseminación de ciertos hongos.

T19 Infecciones por parásitos

P018 MIR 2018-2019

En este caso clínico se presenta una infección ampliamente preguntada en anteriores convocatorias como es la leishmaniasis visceral, pero en un contexto más novedoso. Desde el año 2009 se viene detectando en el sur de Madrid un brote de leishmaniasis que tiene su origen en un parque semiurbano y en el que son las liebres y otros lagomorfos los que actúan como reservorios (a diferencia de los casos endémicos en nuestro país, en los que dicho papel es desempeñado por los perros). En este caso, por otra parte, se nos indica que el paciente es natural de Guinea Ecuatorial, donde la incidencia de leishmaniasis es muy superior a la de la cuenca mediterránea, si bien con formas cutáneas o mucocutáneas fundamentalmente. Partiendo de este doble antecedente epidemiológico, el cuadro que se nos describe de pancitopenia, fiebre prolongada y esplenomegalia, orienta inequívocamente a una leishmaniasis visceral, cuyo diagnóstico se confirma mediante la visualización de amastigotes (es decir, formas no flageladas) en la tinción de Giemsa de la médula ósea.

P116 MIR 2017-2018

Para más contenido ir a "www.BMpdf.com"

El tratamiento de la malaria es un tema que ha ido ganando protagonismo en los últimos años. Nos exponen un cuadro de malaria grave por *Plasmodium falciparum,* ya que el paciente presenta insuficiencia renal aguda, hipertransaminasemia y, particularmente, una parasitemia elevada (se considera elevada por encima del 2,5%). El tratamiento en estos casos debe realizarse con un derivado de la artemisina *(Artemisia annua)* por vía parenteral (artesunato). Se debe considerar el ingreso en la Unidad de Cuidados Intensivos y realizar exanguinotransfusión ante parasitemias superiores al 10% o en pacientes con alteraciones neurológicas, edema pulmonar o fracaso renal.

P223 MIR 2017-2018

La enfermedad de Chagas (tripanosomiasis americana) se puede transmitir, básicamente, con arreglo a tres mecanismos: transmisión vectorial (a través de un triatomino habitualmente denominado vinchuca o "chinche besucona"), transmisión transplacentaria (por lo que es necesario realizar cribado en el recién nacido de una madre infectada), y a través de la transfusión de hemoderivados o el trasplante de órganos (singularmente el cardíaco). Esta entidad no se transmite, empero, por vía sexual.

P122 MIR 2014-2015

Esta pregunta requiere conocer un poco la epidemiología de las parasitosis. En principio cualquiera de las parasitosis descritas pudiera ser causa de hipereosinofilia. Sin embargo el *Schistosoma haematobium* que causa infección de la vía urinaria sólo está presente en África y en Oriente Medio. Por tanto, este paciente boliviano con Chagas (enfermedad que sí es típica de esta región) no puede tener una esquistosomiasis de este tipo. No obstante, recuerda que otras especies de *Schistosoma,* como *S. mansoni,* sí que están presentes en Sudamérica, especialmente en Brasil.

P120 MIR 2013-2014

Nos presentan un caso clínico en el que se describe a una paciente con infección VIH y regular adherencia al tratamiento antirretroviral. Consulta por fiebre de varias semanas de evolución; en la exploración física presenta esplenomegalia y hepatomegalia, y analíticamente destaca la existencia de pancitopenia e hipergammaglobulinemia policlonal. Esta presentación es altamente sugerente de una leishmaniasis visceral, cuya confirmación vendrá de la mano de la visualización de los amastigotes de la *Leishmania* en la médula ósea de la paciente (respuesta 1 correcta). La punción esplénica tiene mayor rentabilidad, si bien no está indicada en nuestro medio ante el riesgo de complicaciones. En ese sentido, no olvides que la leishmaniasis visceral puede presentarse con recuentos de linfocitos T CD4 relativamente conservados, como los de la paciente que nos presentan. En este caso, además, el tratamiento esteroideo mantenido durante 3 meses puede haber contribuido al desarrollo de la enfermedad, que no es sino el fruto de la reactivación de una infección latente que el parásito establece en los órganos del sistema retículo-endotelial.

P005 MIR 2012-2013

En la imagen se observa una estructura redondeada, de bordes bien definidos, con contenido líquido y multiloculada, que se encuentra en el lóbulo hepático izquierdo. Esta lesión hepática es muy sugestiva de quiste hidatídico y la manera de confirmar el diagnóstico es mediante serología frente a *Equinococcus granulosus.* El diagnóstico diferencial habría que establecerlo principalmente frente a absceso amebiano por *Entamoeba histolytica.* En el caso de absceso hepático amebiano nos hubieran referido en el enunciado la presencia de fiebre acompañando al cuadro clínico y la lesión hepática quística hubiera sido de menor tamaño y sin tabiques internos.

La hidatidosis es una zoonosis endémica en todo el litoral mediterráneo y norte de África. En España se considera una de las parasitosis de mayor prevalencia. El hombre actúa como huésped intermediario. La afectación renal es infrecuente. La hidatidosis humana prevalece en el hígado (50-60%), le sigue en frecuencia el pulmón (20-30%), las otras localizaciones son peritoneo (3-5%), bazo (1,5-3%), riñón (1,5-2%), SNC (2%), hueso (2%), corazón (0,2%), piel y músculos (4%). En el hígado puede ocupar cualquier lugar, pero la ubicación más frecuente es en el lóbulo derecho, y con mayor frecuencia lo hace en la parte posterosuperior. En el hemograma el hallazgo más frecuente es la eosinofilia de más de 5% (la cual se encuentra en el 30% de los casos) o de más de 300 células por mm^3.

P006 MIR 2012-2013

La hidatidosis es una infección parasitaria con invasión tisular en la que puede existir eosinofilia, al igual que ocurre en otras infecciones parasitarias.

P023 MIR 2012-2013

Si bien esta pregunta ha sido asignada a la asignatura de *Hematología,* puede ser contestada en base a los contenidos de *Enfermedades Infecciosas* con independencia de la imagen adjunta. El cuadro clínico ocurre 2 meses después del viaje y después de haber realizado una profilaxis correcta. Esto no excluye completamente la posibilidad de malaria por *Plasmodium falciparum,* pero lo hace considerablemente menos probable. El cuadro tardío y la profilaxis correcta sugieren que se trate de una reactivación de hipnozoitos hepáticos, por lo que la respuesta correcta tiene que ser la que se refiere a *Plasmodium vivax.*

P024 MIR 2012-2013

Las dos especies de paludismo que producen hipnozoitos hepáticos son *P. vivax* y *P. ovale.* Para su erradicación es necesario el tratamiento con primaquina.

P162 MIR 2012-2013

La presencia de fiebre y de esplenomegalia en un paciente que proviene de un área endémica para *Leishmania* (como lo es el Indostán) es muy sugestivo de leishmaniasis visceral. Por otra parte, la hipergammaglobulinemia y la pancitopenia son habituales en este proceso, y datos muy frecuentes en las preguntas tipo caso clínico. No se describen datos que sugieran leucemia en el hemograma. No hay adenopatías u otros hallazgos que sugieran linfoma. De hecho, el carácter policlonal de la hipergamaglobulinemia iría en contra de un proceso hematológico maligno (que, en caso de producir inmunoglobulinas,

Para más contenido ir a "www.BMpdf.com"

serían monoclonales). El diagnóstico de malaria crónica no se plantea en un proceso de 3 semanas de evolución. La tuberculosis miliar es un grave proceso en niños, con afectación multisistémica, en el que no se espera que tras 3 semanas de evolución sólo encontremos afectación de médula ósea.

Aunque puede existir esplenomegalia, normalmente no sería llamativa, como la describen aquí.

P117 MIR 2011-2012

Es una pregunta de dificultad medio-alta. La infección por *Plasmodium* se inicia tras la picadura de la hembra del mosquito *Anopheles* que introduce esporozoitos a nivel intravascular, iniciándose el ciclo replicativo. En el caso de *P. vivax,* éste es selectivo para infectar hematíes jóvenes debido a la presencia de ciertas proteínas (fijadora de reticulocitos, *reticulocyte-binding proteins)* presentes en *P. vivax*.

La malaria por *P. ovale* es rara (la tercera en frecuencia después de *P. falciparum* y *P. vivax)* y se encuentra en África tropical y alguna isla del sudeste asiático. La temible malaria cerebral es una complicación mucho más frecuente en la malaria por *P. falciparum* y se produce por la capacidad de *P. falciparum* de producir afectación microvascular debido a la generación de unas protuberancias *("knobs")* en la superficie del hematíe parasitado que facilitan la citoadherencia y la generación de microtrombos. Finalmente, la existencia de una infección mixta (p. ej., *P. falciparum* y *P. vivax)* si tiene influencia con respecto al tratamiento elegido: se aconseja cubrir siempre a *P. falciparum* y tener en cuenta las áreas geográficas con *P. falciparum* resistente a cloroquina.

P118 MIR 2011-2012

La pregunta es fácilmente contestable con el uso del *Manual.* La paciente tiene una miocardiopatía chagásica (según el propio enunciado) y el agente etiológico de la enfermedad de Chagas es *Trypanosoma cruzi.*

Trypanosoma brucei es el responsable de la tripanosomiasis africana (enfermedad del sueño), una forma de encefalitis presente en África.

Toxoplasma gondii es el responsable de la toxoplasmosis que en sujetos inmunocompetentes produce un síndrome mononucleósido.

Leishmania donovani es el responsable del Kala-Azar (leishmaniasis visceral) que produce hepatoesplenomegalia y pancitopenia.

Por último, *Giardia lamblia* es un protozoo causante de diarrea del viajero, en niños y en algunos pacientes con inmunodeficiencias (déficit de Ig A).

P216 MIR 2010-2011

Pregunta de dificultad media sobre la etiología del paludismo muy susceptible de caer en otras convocatorias, por lo que es necesario memorizarla. Las únicas formas de *Plasmodium* que pueden quedar en estado latente (hipnozoitos) en el hígado, facilitando recaídas, son *P. vivax* y *P. ovale* (respuesta 2 correcta). Respecto al ciclo de *Plasmodium* es necesario conocer que la picadura del mosquito inocula esporozoitos del protozoo que se transforman en merozoitos al llegar al hígado, y en cuanto al resto de las opciones, es importante retener que *P. falciparum* es la forma más grave y está asociado a la forma cerebral de paludismo y que *P. malarie* puede producir una nefropatía focal y segmentaria.

P118 MIR 2009-2010

Una pregunta interesante, muy en la línea de las últimas convocatorias MIR. Como puedes ver, los parásitos han ido ganando un creciente protagonismo.

Las filarias son un grupo de enfermedades parasitarias transmitidas persona a persona, a través de picaduras de insectos, que se comportan como vectores. Entre ellas, se encuentra *Wuchereria bancrofti,* que ya había sido preguntada en el MIR (convocatoria 04-05) por su capacidad para producir afectación linfática. La respuesta correcta es, por lo tanto, la 1.

El resto de las opciones no se transmite mediante insectos. La triquinosis (respuesta 2) se adquiere mediante la ingesta de carne, habitualmente de cerdo o jabalí. Lo mismo sucede con el *Anisakis*, especialmente presente en pescado crudo o poco cocinado, aspecto también preguntado en el MIR ("boquerones en vinagre").

Respecto a *Strongyloides stercoralis,* se trata de un parásito muy particular. Tiene la capacidad de reproducirse dentro del ser humano, justificando infecciones muy persistentes. Es una infección endémica del trópico y se adquiere al caminar descalzo, lo que permite a la larva penetrar en la piel.

Por último, los oxiuros se transmiten por ingestión directa (ano-mano-boca) o indirectamente, por medio de objetos o alimentos contaminados con huevos.

Para más contenido ir a "www.BMIpdf.com"

Para más contenido ir a "www.BMIpdf.com"

Para más contenido ir a " www.BMIpdf.com "