Capítulo 11

# Radiografía simple de abdomen

A. Cano Sánchez, E. Roldán Romero, J. Vicente Rueda, L. Jiménez Murillo, P. Seguí Azpilcueta, S. Espejo Pérez y F.J. Montero Pérez



## INTRODUCCIÓN. PROYECCIONES RADIOLÓGICAS

La radiografía simple de abdomen es la primera exploración radiológica que hay que realizar en urgencias en muchos pacientes con patología abdominal y es imprescindible en la valoración del abdomen agudo. Únicamente está contraindicada en los primeros meses de embarazo.

La ***proyección básica*** consiste en una *radiografía anteroposterior (AP) en decúbito supino* que ha de realizarse siempre antes de indicar cualquier otra proyección, pues es la que aporta un mayor número de datos diagnósticos. Después de analizar e interpretar esta radiografía puede emitirse un diagnóstico u orientar acerca de qué proyecciones adicionales o qué otras técnicas de imagen hay que realizar en un determinado paciente (ecografía, estudios con contraste, tomografía computarizada, etc.).

Las ***proyecciones adicionales*** son siempre complementarias de la radiografía AP y se realizan en función de los hallazgos que se encuentren en esta y según los signos que se investiguen. Las más utilizadas son:

- *Oblicuas izquierda y derecha*. Son útiles cuando se trata de precisar si una lesión se localiza en planos anteriores o posteriores. Así, si una calcificación proyectada en la radiografía simple de abdomen sobre el área paraespinal izquierda aumenta su distancia con la columna vertebral en la radiografía oblicua izquierda, indica una localización muy anterior.
- *Radiografía AP en bipedestación*. Esta proyección está indicada fundamentalmente cuando se sospecha obstrucción intestinal, para detectar la presencia de niveles hidroaéreos. También puede ser útil para valorar el grado de movilidad de una calcificación o de una masa abdominal; de esta forma, las lesiones mesentéricas se desplazan, mientras que las retroperitoneales son más fijas.
- *Decúbito lateral izquierdo con rayo horizontal*. Resulta de utilidad cuando se sospecha obstrucción intestinal o perforación de víscera hueca y el estado del paciente le impide adoptar la bipedestación.

## MÉTODO DE LECTURA E INTERPRETACIÓN

La imagen radiológica del abdomen es el resultado de la combinación de cuatro densidades diferentes, según el grado de atenuación de los rayos X al atravesar los diferentes tejidos. Estas densidades, ordenadas de mayor a menor, y las estructuras que las originan son:

- Calcio: huesos y calcificaciones.
- Grasa: líneas grasas.
- Agua: hígado, bazo, músculos, riñones y vejiga.
- Aire: en circunstancias normales, dentro del tubo digestivo.

Para *interpretar* correctamente una radiografía simple de abdomen (fig. 11.1) es necesario seguir un método de lectura. Teniendo en cuenta el orden anteriormente expuesto para las densidades, dicho método incluye el análisis secuencial de las estructuras óseas, las calcificaciones abdominales, las líneas grasas, la existencia de visceromegalias y masas abdominales, y la distribución del aire abdominal.

## ESTRUCTURAS ÓSEAS

Las estructuras óseas visibles son: la columna lumbosacra, las últimas vértebras dorsales y los arcos costales, la pelvis (palas ilíacas, isquion y pubis), las articulaciones sacroilíacas y los extremos proximales de ambos fémures. El análisis de estos huesos puede aportar datos que permitan descubrir enfermedades sistémicas (mieloma múltiple, metástasis óseas, espondilitis anquilopoyética, hiperparatiroidismo) o procesos óseos y articulares que justifiquen los síntomas que originan la demanda asistencial.

Deben buscarse fundamentalmente cambios en la forma, el tamaño, la densidad o la alineación óseas (fracturas, luxaciones).

### Arcos costales

La radiografía de abdomen permite visualizar los últimos arcos costales, si bien en muchas ocasiones son difíciles de valorar por la interposición del gas abdominal. El reconocimiento de fracturas de las últimas costillas es importante, ya que frecuentemente se acompañan de lesión visceral traumática (hígado o bazo).

### Columna vertebral

Puede observarse:

- *Alteración de los pedículos,* ya que en estos es donde aparecen con más frecuencia las metástasis vertebrales (fig. 11.2).

© 2015. Elsevier España, S.L. Reservados todos los derechos

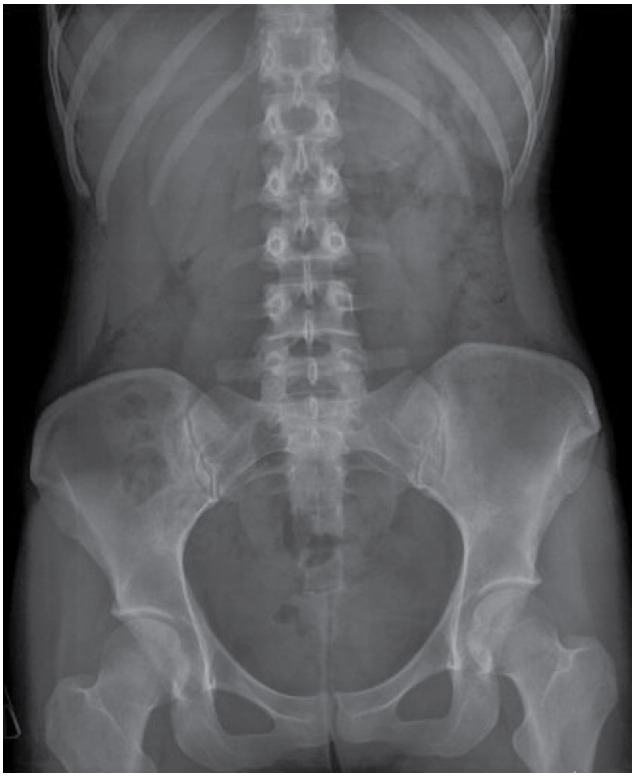

**FIGURA 11.1** Radiografía simple de abdomen normal (proyección realizada en decúbito).

- *Espacios intervertebrales:*
  - Disminución de su altura. A excepción de $L_5$-$S_1$, todos los espacios intervertebrales van aumentando caudalmente a lo largo de la columna vertebral. La pérdida de la altura de un espacio, denominado pinzamiento, indica afectación discal, generalmente degenerativa.
  - Calcificación u osificación anómala y desmedida de sus bordes: osteófitos (osteoartrosis), sindesmófitos (enfermedades reumáticas tipo espondilitis anquilopoyética).

### Pelvis

Las alteraciones radiológicas de mayor importancia en medicina de urgencias son las fracturas y las imágenes osteoblásticas u osteolíticas metastásicas.

### Articulaciones sacroilíacas

Debe valorarse principalmente el tercio inferior de la línea articular, donde puede observarse su ensanchamiento, estrechamiento, esclerosis o irregularidad. La enfermedad prototipo de afección sacroilíaca, si es bilateral, es la espondilitis anquilopoyética, y si es unilateral, la artritis séptica (tuberculosa o brucelar) o la enfermedad de Reiter.

### Articulaciones coxofemorales y extremidades proximales de los fémures

Debe dedicarse mayor atención a la morfología y la densidad radiológica del hueso, así como al espacio articular coxofemoral.

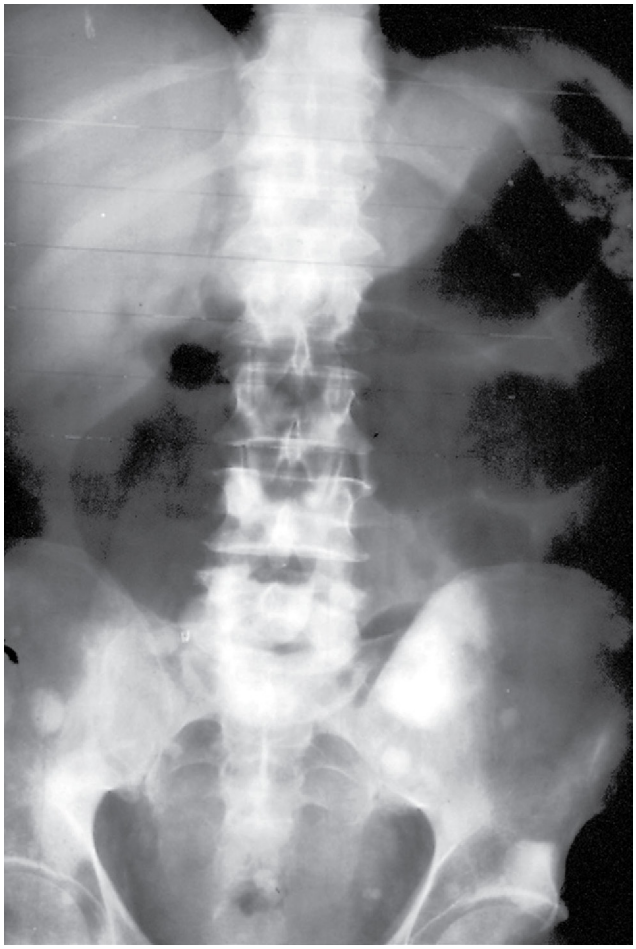

**FIGURA 11.2** Metástasis óseas de carcinoma de próstata. Extensa afectación esquelética de características osteoblásticas. Obsérvense las lesiones redondeadas de densidad calcio, visibles en palas ilíacas, en cuerpos vertebrales y, especialmente, en el pedículo derecho de la 4.ª vértebra lumbar.

## CALCIFICACIONES ABDOMINALES

La presencia de calcificaciones en una radiografía simple de abdomen es un hallazgo muy frecuente. Aunque en muchas ocasiones carecen de significación clínica, es importante identificar su localización mediante proyecciones radiológicas adicionales, ya que algunas calcificaciones orientan hacia una enfermedad específica. Las imágenes cálcicas más frecuentes se describen a continuación.

### Cálculos biliares radioopacos

Se observan de forma característica como un anillo externo calcificado que rodea una zona más radiotransparente. El cálculo puede detectarse en el área de la vesícula biliar (colelitiasis), en el trayecto del colédoco (coledocolitiasis) o en un asa intestinal por la existencia de una fístula biliodigestiva, que se acompaña de aerobilia y signos de obstrucción intestinal (íleo biliar) (figs. 11.3 y 11.4).

### Vesícula «en porcelana»

Representa una calcificación de la vesícula biliar característicamente ovalada, que reproduce la forma vesicular. A

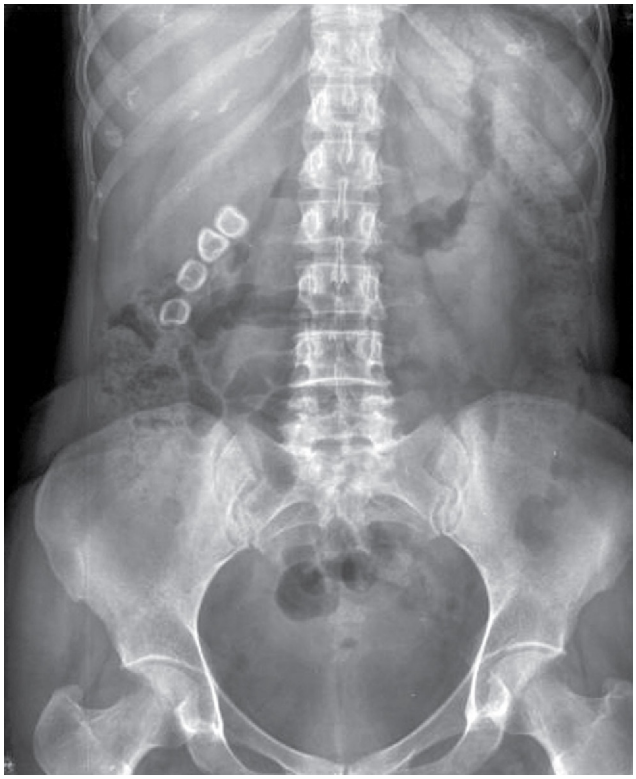

**FIGURA 11.3** Imágenes de densidad calcio, redondeadas, afacetadas, con centro radiotransparente, situadas en el hipocondrio derecho, en el área teórica de la vesícula biliar, correspondientes a colelitiasis.



**FIGURA 11.4** Íleo biliar. Se aprecia dilatación de asas de intestino delgado (obsérvense las válvulas conniventes) con aerobilia.

veces, una bilis cálcica produce una imagen de «lechada de cal», observándose un nivel en la radiografía de abdomen en bipedestación.

## Calcificaciones pancreáticas

Se detectan como pequeñas imágenes cálcicas, numerosas e irregulares, distribuidas por toda la glándula, que dibujan la forma alargada y oblicua del páncreas. Habitualmente son secundarias a una pancreatitis crónica.

## Calcificaciones hepáticas

Las características radiológicas dependen del origen de las calcificaciones, frecuentemente afecciones que causan lesiones granulomatosas o hidatidosis. Los granulomas, en general tuberculosos, se observan como calcificaciones múltiples y pequeñas, mientras que los quistes hidatídicos suelen ser de mayor tamaño, ovales o circulares y calcificados en su periferia.

## Calcificaciones genitourinarias

- Las calcificaciones urinarias pueden aparecer en cualquier punto del sistema excretor, a saber: cálices, pelvis, uréteres (fig. 11.5), vejiga y uretra. Cuando los cálculos renales ocupan la mayor parte del sistema pielocalicial, se denominan *cálculos coraliformes*.
- La *nefrocalcinosis* es la presencia de calcio en el parénquima renal y, en general, obedece a una nefropatía crónica.
- En la mujer pueden encontrarse *calcificaciones pélvicas,* ya sean producidas por miomas uterinos (fig. 11.6), con un característico aspecto moteado, o secundarias a lesiones ováricas, como los quistes dermoides, los teratomas y, más raramente, los cistadenomas o los cistadenocarcinomas.

## Calcificaciones vasculares

Son las calcificaciones más frecuentes en la radiografía de abdomen. Estas calcificaciones pueden producirse por las causas siguientes:

- *Placas de ateroma* en la pared de las grandes arterias, que se identifican como líneas paralelas («líneas de tranvía») que siguen el trayecto de la arteria correspondiente (aorta, ilíacas, esplénica, mesentérica, renales, etc.). Son más frecuentes en personas de edad avanzada y en las que padecen diabetes.
- *Aneurisma aórtico*. Puede manifestarse como una calcificación curvilínea, de concavidad externa, paraespinal izquierda (figs. 11.7A y 11.7B).
- *Flebolitos*. Son trombosis venosas calcificadas que se observan como imágenes redondeadas densas o con un centro más o menos radiotransparente, situadas en las zonas laterales de la pelvis (fig. 11.8).

## Adenopatías calcificadas

La calcificación de las adenopatías mesentéricas y retroperitoneales es también un hallazgo frecuente en la radiografía



© Elsevier. Fotocopiar sin autorización es un delito.



**FIGURA 11.5** Litiasis ureteral. Imagen cálcica en trayecto ureteral izquierdo a la altura de $L_3$-$L_4$.



**FIGURA 11.6** Mioma calcificado. Obsérvese la gran masa de densidad calcio que ocupa gran parte de la pelvis.

simple de abdomen. Suelen ser de origen tuberculoso y su aspecto es característico, como una calcificación amorfa y de densidad moteada.

### Otras calcificaciones abdominales

Incluyen las localizadas en la glándula suprarrenal, en cicatrices de la pared abdominal, de origen tumoral, en el área esplénica (granulomas o flebolitos) y las debidas a infecciones parasitarias (cisticercosis).

Son habituales los *oleomas glúteos*, calcificaciones secundarias a liponecrosis provocadas por inyecciones intramusculares, con un aspecto característico de imágenes redondeadas calcificadas en el área glútea, y los *apendicolitos,* cálculos enterales que ocupan la luz del apéndice y que se han propuesto como patognomónicos de apendicitis aguda.

## LÍNEAS GRASAS Y VISCEROMEGALIAS

Determinadas vísceras y músculos abdominales, como el hígado, el bazo, los riñones, la vejiga, el útero y el psoas, están delimitados por una serie de líneas denominadas líneas grasas (figs. 11.9A y 11.9B). Estas corresponden a las interfases entre la densidad agua de las vísceras o los músculos y la grasa que los rodea. El resto de las estructuras intraabdominales, con la misma densidad radiológica y que están en contacto entre sí, no pueden observarse debido a que no hay contraste de densidades que las delimite, y se «borran» mutuamente.

El estudio detallado de las líneas grasas aporta información sobre la morfología y el tamaño de algunas vísceras, así como de la existencia y características de las masas abdominales.

Las líneas grasas de mayor interés, así como sus alteraciones, se exponen a continuación.

### Línea grasa del borde inferoexterno del hígado

El borde inferoexterno hepático se visualiza debido a la línea grasa que se forma por el contacto del hígado con la grasa retroperitoneal; por lo tanto, lo que se observa en las imágenes radiológicas es el borde posterior hepático. Esto explica la discordancia clínico-radiológica existente respecto al término hepatomegalia, ya que mientras el clínico, al valorarla, lo que palpa es el borde anterior, en la radiografía se valora el descenso de la línea grasa (borde posterior).

Existe *hepatomegalia* radiológica cuando el descenso de la línea grasa hepática sobrepasa la cresta ilíaca derecha. Igualmente, pueden observarse otros signos radiológicos, como un desplazamiento de la cámara gástrica hacia

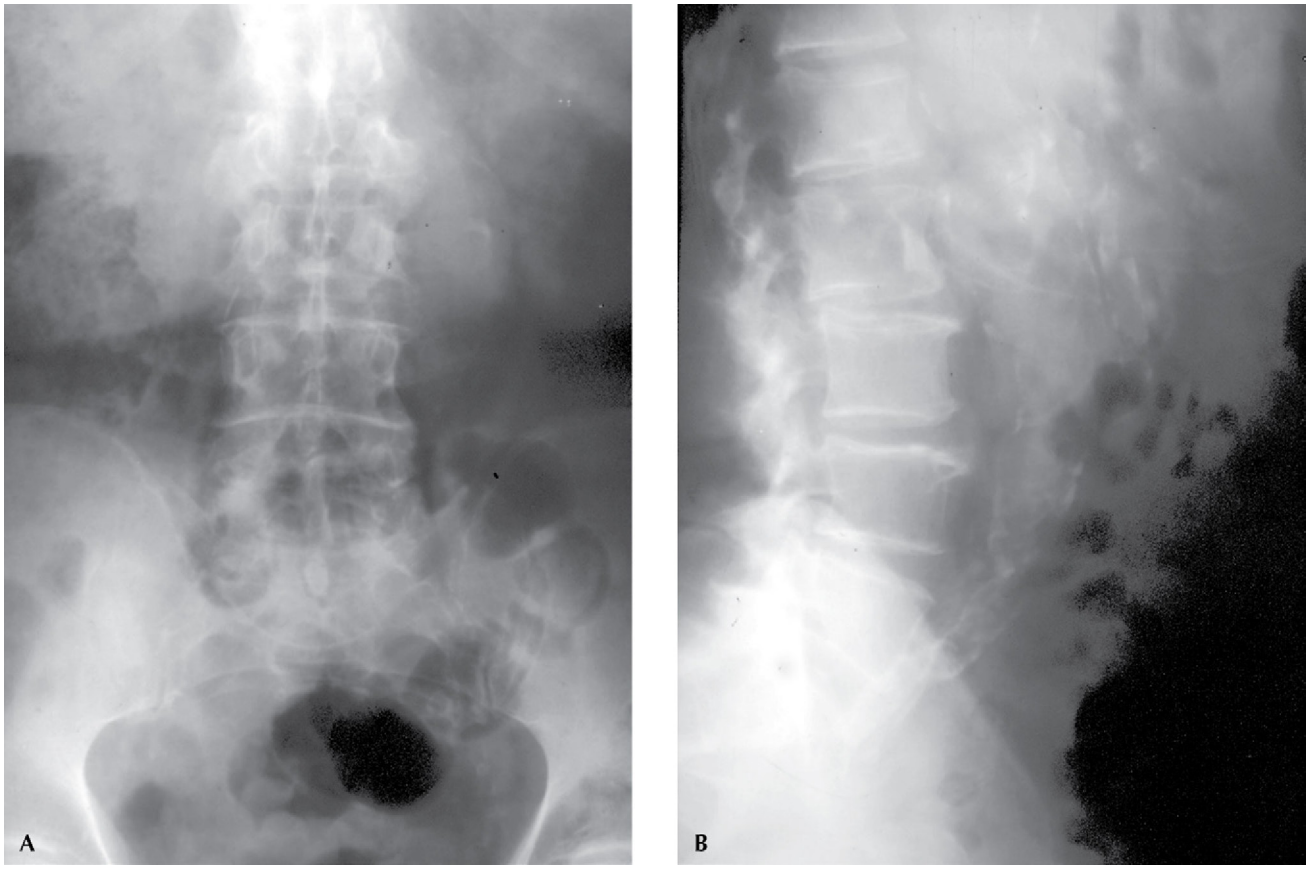


**FIGURA 11.7** Aneurisma de aorta con calcificación de su pared. En la figura 11.7A se observa una imagen curvilínea paraespinal izquierda de densidad agua, que en la proyección lateral (fig. 11.7B) se confirma que corresponde a la arteria aorta aneurismática con calcificación de su pared. Esta calcificación de la pared arterial permite visualizar incluso las arterias ilíacas.

la izquierda o del ángulo hepático del colon hacia abajo (fig. 11.10), estructuras que, a diferencia de la línea grasa, sí están en contacto con el borde anteroinferior del hígado.

## Línea grasa esplénica

Esta línea grasa se corresponde con el polo inferior del bazo, y existe *esplenomegalia* radiológica cuando este rebasa el reborde costal izquierdo. En este caso sí hay concordancia entre la imagen radiológica y el tamaño palpado en la exploración clínica, ya que la distancia entre el diafragma y la línea grasa esplénica coincide con la longitud del bazo. Además, la esplenomegalia desplaza el gas de la cámara gástrica hacia la línea media y hacia delante, y el ángulo esplénico del colon hacia abajo.

## Líneas grasas renales

Se deben a la grasa perirrenal y permiten observar las siluetas renales. El tamaño renal normal oscila entre 11 y 13 cm, aunque el riñón izquierdo es 1 cm mayor que el derecho. Los riñones deben buscarse teniendo en cuenta que su hilio está aproximadamente a la altura de $L_2$, y que el izquierdo se encuentra algo más alto. Hay que valorar el tamaño, el contorno y la unilateralidad o bilateralidad de las alteraciones observadas.

Existe *nefromegalia* cuando el diámetro longitudinal renal sobrepasa la distancia vertical correspondiente a dos vértebras y media consecutivas. Ejemplo de nefromegalia sin alteración del contorno renal son la necrosis tubular aguda, la pielonefritis aguda y la hidronefrosis. Entre las *alteraciones del contorno* renal pueden encontrarse escotaduras



**FIGURA 11.8** Flebolitos pélvicos calcificados. Múltiples imágenes redondeadas en pelvis de densidad calcio y de centro radiotransparente.

© Elsevier. Fotocopiar sin autorización es un delito.

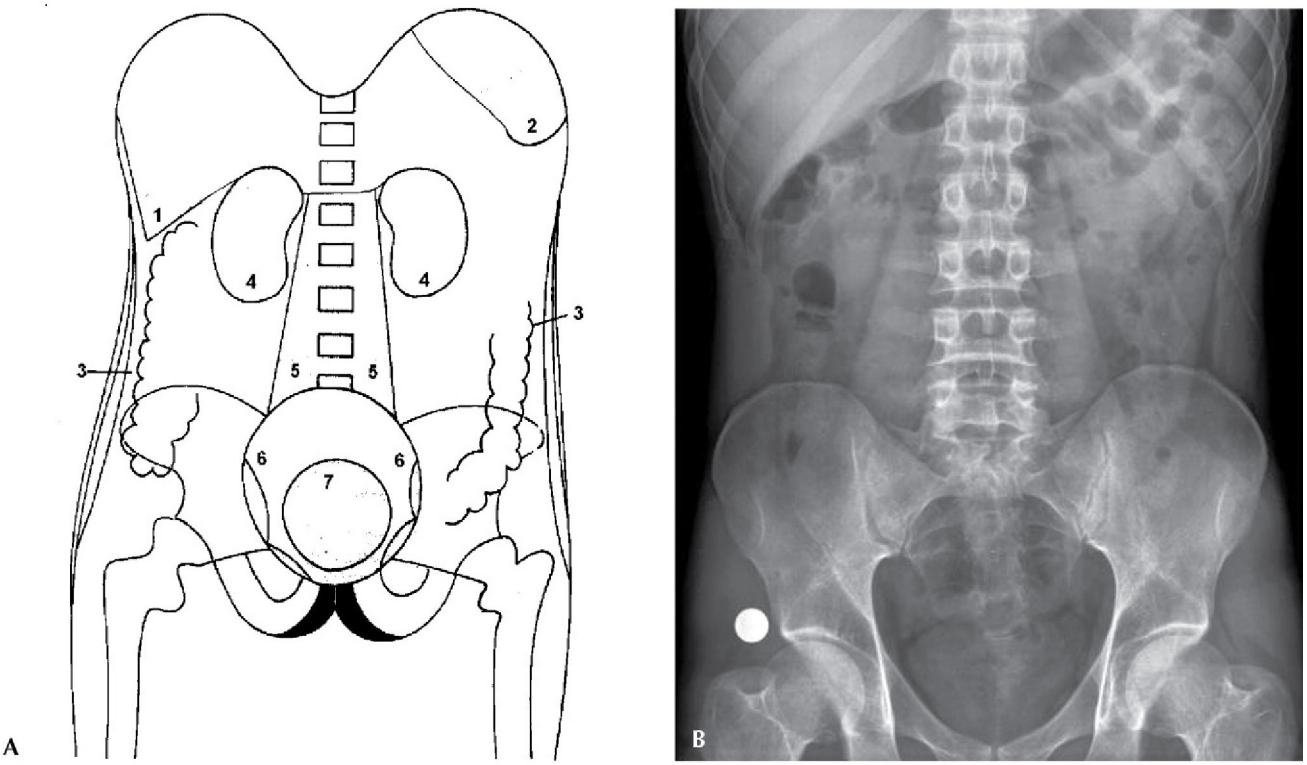


**FIGURA 11.9** Examen de las líneas grasas. Figura 11.9A: esquema de las líneas grasas más importantes que deben examinarse en la radiografía simple de abdomen. 1) línea grasa del borde inferoexterno del hígado; 2) línea grasa esplénica; 3) líneas grasas properitoneales; 4) líneas grasas renales; 5) líneas grasas de los músculos psoas; 6) líneas grasas de los músculos de la pelvis menor; 7) líneas grasas de la vejiga. Figura 11.9B: radiografía simple de abdomen normal en la que pueden observarse los bordes hepático y esplénico, las líneas grasas properitoneales, las siluetas renales y las líneas grasas de los músculos psoas.

en su borde convexo (pielonefritis crónica), lobulaciones focales (neoplasias) o multifocales (enfermedad poliquística, linfoma) (fig. 11.11).

Las *glándulas suprarrenales* no suelen ser visibles en la radiografía simple de abdomen. Sin embargo, debe sospecharse un aumento de su tamaño cuando se observe desplazamiento hacia abajo y hacia fuera del polo superior del riñón correspondiente, que se separa de la línea renopsoas.

## Líneas grasas parietocólicas, properitoneales o líneas del flanco

Son visibles a ambos lados del colon ascendente y descendente, inmediatamente por dentro de la pared abdominal. Corresponden a las interfases entre la musculatura de la pared lateral del abdomen, la grasa properitoneal (intraabdominal, extraperitoneal) y el contorno del colon ascendente o descendente. Su análisis es importante si se sospecha peritonitis o ascitis, situaciones en las que se borran por la existencia de líquido libre intraperitoneal en la gotera parietocólica.

## Líneas grasas de los músculos psoas

Corresponden al borde externo de estos músculos. Se inician a la altura de $L_1$ y se dirigen oblicuamente hacia fuera, alcanzando la pelvis, donde se desvanecen. El desplazamiento o borramiento de estas líneas grasas indica afección retroperitoneal: masas retroperitoneales, abscesos, etc.

## Líneas grasas de los músculos de la pelvis menor

Estas líneas rodean los músculos que delimitan el suelo de la cavidad pélvica.

## Líneas grasas de la vejiga

El borde superior de la vejiga, rodeado por la grasa extraperitoneal, se observa nítidamente en la radiografía de abdomen. Esta línea grasa permite, además de valorar el tamaño de la vejiga, detectar procesos ginecológicos que, al comprimirla, borran dicha línea.

Hay que tener siempre presente que una masa pélvica puede deberse a un «globo vesical» (fig. 11.12), fundamentalmente en pacientes con enfermedad prostática, por lo que hay que realizar sondaje uretral y valorar la cantidad de orina evacuada. Si la masa pélvica desaparece en el posterior control radiológico, se confirma dicha eventualidad; si persiste, hay que pensar en una masa de origen ginecológico (quistes ováricos, miomas, etc.).

# MASAS ABDOMINALES

Las masas abdominales se manifiestan radiológicamente como imágenes de densidad agua que pueden producir desplazamiento o borramiento de las líneas grasas adyacentes. En general, los procesos inflamatorios originan borramiento



**FIGURA 11.10** Hepatomegalia. Desplazamiento del ángulo derecho del colon hacia abajo y del estómago hacia fuera.

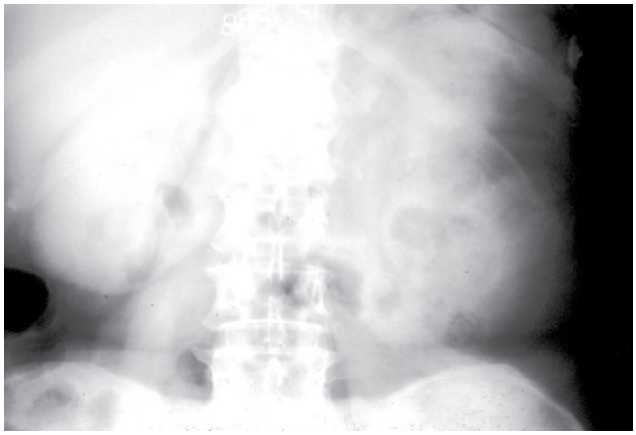

**FIGURA 11.11** Masa en riñón (angiomiolipoma). Se aprecia el aumento de tamaño de la silueta renal izquierda y el borramiento de la línea grasa del músculo psoas homolateral.

de las líneas grasas con las que están en contacto, mientras que los procesos tumorales inicialmente las desplazan y deforman, y luego las borran.

Las masas abdominales crecen hacia el espacio más libre, siguiendo unos «patrones de crecimiento» que son

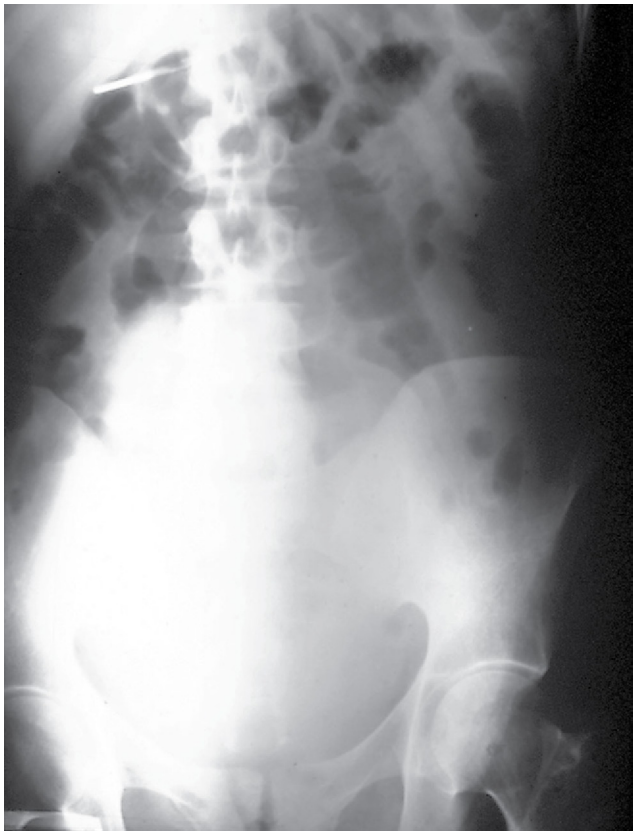

**FIGURA 11.12** Globo vesical. Se observa una gran masa que sobrepasa el anillo pélvico. Corresponde a la vejiga repleta de contenido por retención urinaria (agua) debida a hipertrofia prostática.

característicos de cada órgano, de manera que si en la radiografía se analizan los desplazamientos que ocasionan, se puede deducir su origen. Así:

- Las masas de origen hepático producen un desplazamiento de la cámara gástrica hacia atrás y a la izquierda.
- Los tumores uterinos y ováricos desplazan la vejiga hacia abajo, descendiendo la línea grasa vesical y rechazando hacia atrás el gas rectal.
- Una masa pancreática desplaza el estómago hacia delante.

**Un error frecuente en la lectura de la radiografía simple de abdomen es interpretar el fondo gástrico con contenido en su interior como una masa de hipocondrio izquierdo. Este «seudotumor gástrico» se localiza típicamente en el cuadrante superior izquierdo del abdomen y se continúa con el gas del estómago (fig. 11.13).**

## LÍQUIDO LIBRE INTRAPERITONEAL

El líquido libre intraperitoneal ofrece una imagen de densidad agua (fig. 11.14), cuya localización depende de la cantidad presente en la cavidad peritoneal.

- Inicialmente, el líquido libre tiende a acumularse en las partes más bajas de los recesos peritoneales, generalmente en



© Elsevier. Fotocopiar sin autorización es un delito.

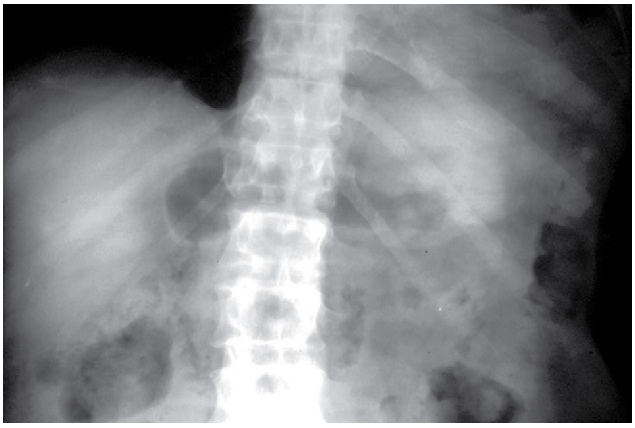

**FIGURA 11.13** Seudotumor gástrico.

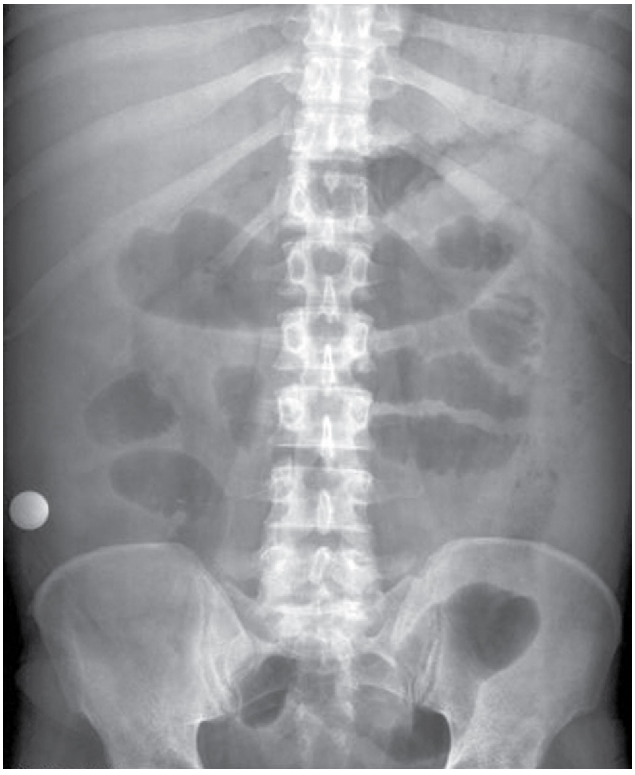

**FIGURA 11.14** Ascitis. Se observa un borramiento difuso de las líneas grasas y un desplazamiento de las asas intestinales hacia el centro del abdomen.

la pelvis, las goteras parietocólicas y el espacio subhepático. Los hallazgos radiológicos son similares, independientemente de la naturaleza del líquido (trasudado, exudado, sangre o pus).

- En esta fase, la radiografía simple de abdomen evidencia un desplazamiento de las asas intestinales pélvicas. El líquido ocupa en primer lugar los recesos laterales y origina un aumento de densidad a ambos lados de la vejiga (imagen «en orejas de perro», en la que la cabeza del perro es la vejiga urinaria y las orejas los recesos paravesicales). Posteriormente, el líquido se distribuye por toda la pelvis y da lugar a un aumento de densidad homogéneo.
- Conforme aumenta la cantidad de líquido se produce:
  - Desplazamiento medial del colon ascendente y descendente.
  - Borramiento del borde hepático.
  - Desplazamiento del borde lateral del hígado.
- Si hay gran cantidad de líquido, como ocurre frecuentemente en pacientes con ascitis secundaria a descompensación hidrópica, se observa:
  - Opacificación difusa de todo el abdomen, con borramiento generalizado de las líneas grasas.
  - Abombamiento de las líneas grasas de los flancos.
  - Desplazamiento medial de las asas intestinales, que «flotan» en el líquido.

## DISTRIBUCIÓN DEL AIRE ABDOMINAL Y SUS ALTERACIONES

En condiciones normales, en la radiografía simple de abdomen se observa aire dentro del tracto gastrointestinal, desde el estómago hasta la ampolla rectal. La visibilidad del tubo digestivo es mayor o menor en función de la cantidad de aire, líquido y heces que contenga.

Las alteraciones en la distribución del gas abdominal son de dos tipos:

- Distribución anómala del aire dentro del tracto gastrointestinal (intraluminal).
- Presencia de aire fuera de la luz gastrointestinal (extraluminal).

### Distribución anómala del aire en el tracto gastrointestinal

La cantidad normal de aire intraluminal es muy variable. En niños, ancianos y enfermos encamados es frecuente encontrar abundante meteorización intestinal sin que implique enfermedad. En estos casos, el calibre de las asas es normal y en la radiografía de abdomen en bipedestación no aparecen niveles hidroaéreos significativos (se considera normal la presencia de alguno, sobre todo en la fosa ilíaca derecha).

Las principales causas de distribución anormal del aire intraluminal son las que se exponen a continuación.

#### *Hernias*

Cualquier imagen aérea que sobrepase los límites de la cavidad abdominal sugiere una hernia. Las más frecuentes son la inguinal, la umbilical y la del hiato esofágico.

#### *Dilatación gástrica*

Se visualiza abundante cantidad de gas en el estómago con distensión de las paredes gástricas y, en la radiografía de abdomen en bipedestación, un gran nivel hidroaéreo en el hipocondrio izquierdo. Entre sus causas destacan la gastroparesia, frecuente en diabéticos, y la obstrucción del tracto de salida del estómago (estenosis pilórica por úlcera péptica).

#### *Obstrucción intestinal*

Puede ser de origen mecánico (íleo obstructivo) o funcional (íleo paralítico), y da lugar a imágenes radiológicas características.

### Íleo obstructivo

Entre las causas más frecuentes de obstrucción intestinal mecánica destacan las adherencias secundarias a cirugía, las hernias inguinales y el carcinoma de colon.

Se caracteriza radiológicamente por:

- Dilatación de las asas intestinales proximales a la obstrucción. Si esta es de intestino delgado, las asas dilatadas (diámetro >3 cm) son de localización central, y se visualizan las válvulas conniventes. Si la obstrucción es del colon, la localización es periférica, siguiendo el marco cólico, con evidencia de haustras.
- Disminución o incluso ausencia de gas en las asas intestinales distales a la obstrucción, así como del contenido fecal del colon.
- Presencia de niveles hidroaéreos en las asas distendidas, que son de rama asimétrica en caso de peristaltismo de lucha, que dan lugar a un característico patrón «en escalera» en el que se visualizan múltiples imágenes escalonadas de niveles hidroaéreos. Estos niveles se aprecian en las radiografías de abdomen realizadas en bipedestación o en decúbito lateral izquierdo con rayo horizontal, pero no en la proyección AP en decúbito (figs. 11.15A y 11.15B). Cuando el aire queda atrapado en el líquido intraluminal se produce una imagen de pequeñas burbujas aéreas denominada «en collar de cuentas».
- Cuando la obstrucción se localiza en el colon, los hallazgos radiológicos dependen del grado de competencia de la válvula ileocecal. Si la válvula ileocecal es competente, es decir, impide el reflujo del contenido colónico al íleon terminal, se observa una dilatación de colon proximal a la obstrucción, sobre todo del ciego, con escasa meteorización del intestino delgado (si el diámetro del ciego es mayor de 9 cm debe considerarse preperforativo). En caso de incompetencia valvular hay mayor dilatación del intestino delgado y menor dilatación cecal.
- En las obstrucciones de colon muy distales se produce una dilatación de todo el marco cólico que, cuando se acompaña de dilatación de asas de intestino delgado, puede ser difícil de diferenciar del íleo paralítico (fig. 11.16). Para distinguir una y otra causa puede realizarse:
  - Una radiografía lateral de la pelvis, que permite determinar la existencia de gas o heces en el recto, si se trata de un íleo paralítico.
  - Un enema baritado, que permite visualizar el origen, obstructivo o no, de la dilatación del colon.
- Cuando la obstrucción mecánica se debe a un vólvulo de ciego o de sigma, además de los hallazgos radiológicos comentados, se detectan dos signos característicos, según el asa volvulada se llene de aire (signo del «grano de café») o de líquido (signo del «seudotumor»).

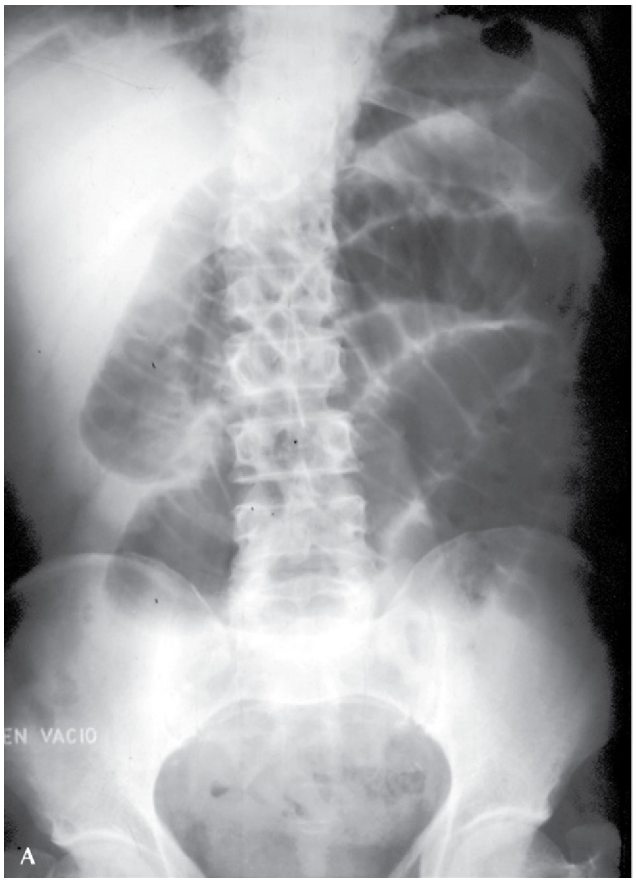


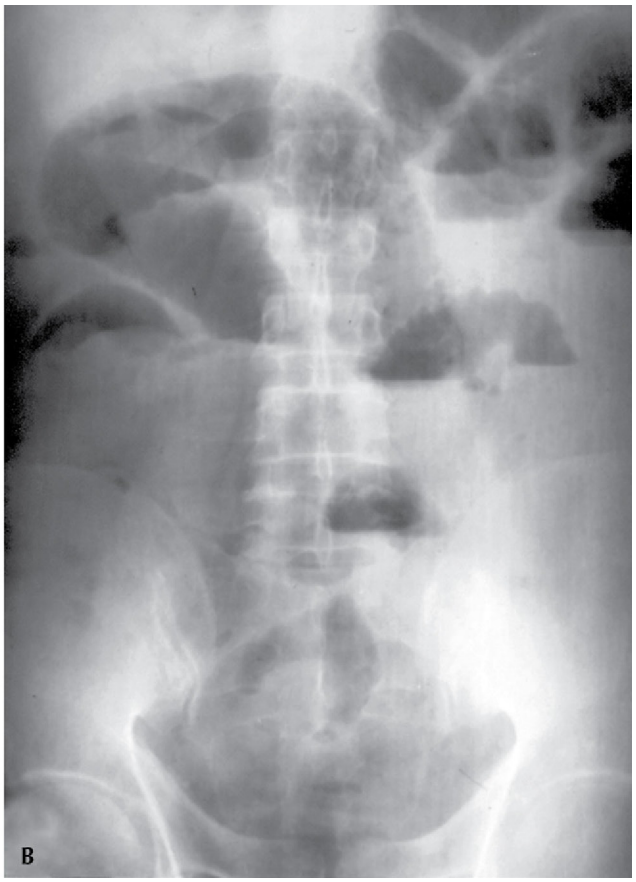


**FIGURA 11.15** Obstrucción mecánica del intestino delgado por bridas. En la figura 11.15A se observa gran dilatación de asas de intestino delgado con visualización de las válvulas conniventes. La radiografía de abdomen realizada en bipedestación (fig. 11.15B) muestra niveles hidroaéreos.

© Elsevier. Fotocopiar sin autorización es un delito.

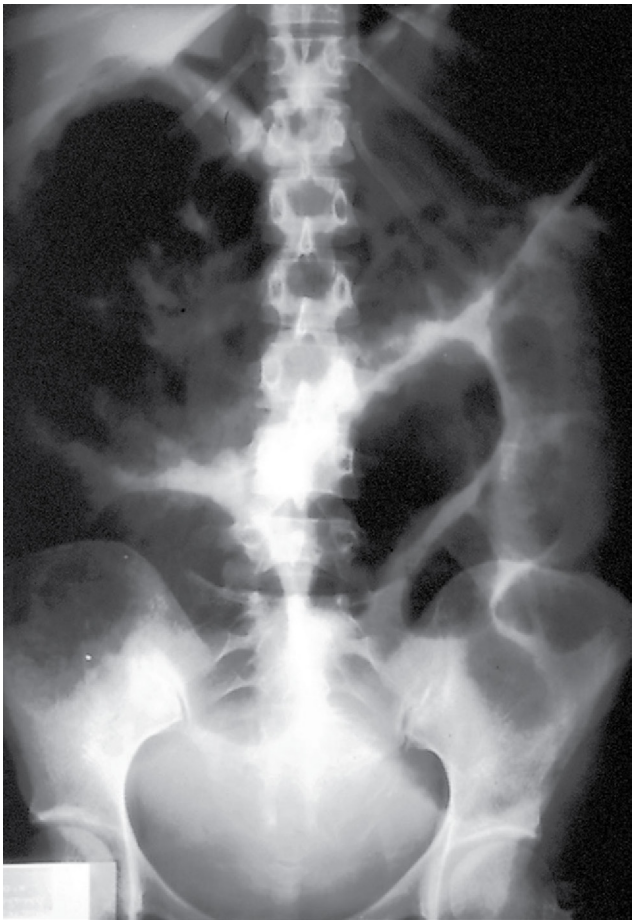

**FIGURA 11.16** Obstrucción del intestino grueso por neoplasia de sigma. Se observa dilatación del marco cólico hasta la pelvis.

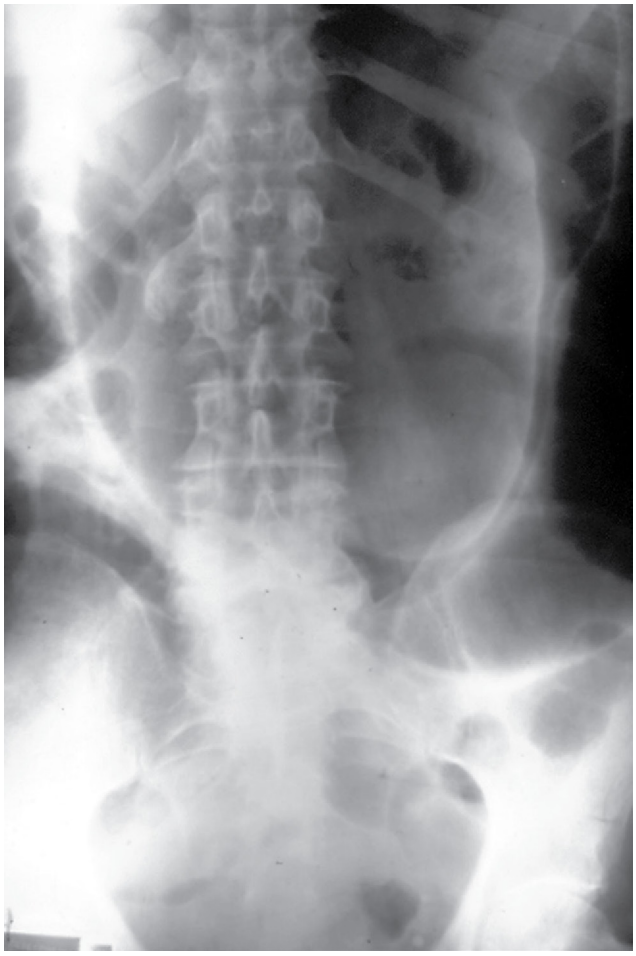

**FIGURA 11.17** Vólvulo de sigma. Se aprecia la característica imagen «en grano de café». Obsérvese el ciego en su posición normal.

- El vólvulo de ciego se caracteriza por una dilatación aérea del ciego localizada en el hemiabdomen superior izquierdo.
- El vólvulo de sigma se expresa radiológicamente como una gran dilatación aérea del sigma, con pérdida de sus haustras, que da la imagen de un gran balón gaseoso que asciende desde la fosa ilíaca izquierda oblicuamente hacia la derecha y puede llegar hasta el área epigástrica y las proximidades del hemidiafragma derecho (fig. 11.17).

### Íleo paralítico

Las causas más frecuentes de íleo paralítico son el postoperatorio de las intervenciones quirúrgicas abdominales, la peritonitis, los trastornos hidroelectrolíticos y la isquemia mesentérica.

Se caracteriza radiológicamente (fig. 11.18) por:

- Retención de gran cantidad de gas y líquido, tanto en el intestino delgado como en el colon, con asas uniformemente dilatadas, e incluso acompañadas de distensión gástrica.
- En las radiografías de abdomen en bipedestación o en decúbito lateral con rayo horizontal se observa la presencia de niveles hidroaéreos generalizados, de rama larga y simétrica.
- En ocasiones existen formas localizadas de íleo paralítico secundarias a un proceso inflamatorio de vecindad (cólico renoureteral, colecistitis aguda, pancreatitis aguda), que se conocen con el nombre de asa centinela.

## Presencia de aire extraluminal

La presencia de aire fuera del tracto gastrointestinal es siempre patológica y, en general, indica una enfermedad grave.

El aire extraluminal puede estar libre en la cavidad peritoneal (neumoperitoneo) o localizado en un área concreta del abdomen.

### *Neumoperitoneo*

Habitualmente, la presencia de neumoperitoneo es secundaria a la perforación de una víscera hueca, si bien carece de significado patológico en el postoperatorio inmediato de cirugía abdominal y en enfermos sometidos a exploraciones laparoscópicas recientes.

Radiológicamente se caracteriza por:

- En la radiografía de tórax en bipedestación se observa una radiotransparencia en forma de media luna entre la cúpula hepática o el fondo gástrico y el hemidiafragma correspondiente (fig. 11.19).



**FIGURA 11.18** Íleo paralítico posquirúrgico. Se observa dilatación del intestino delgado (asas de disposición central con válvulas conniventes visibles) y del colon (asas de disposición periférica y con haustras).

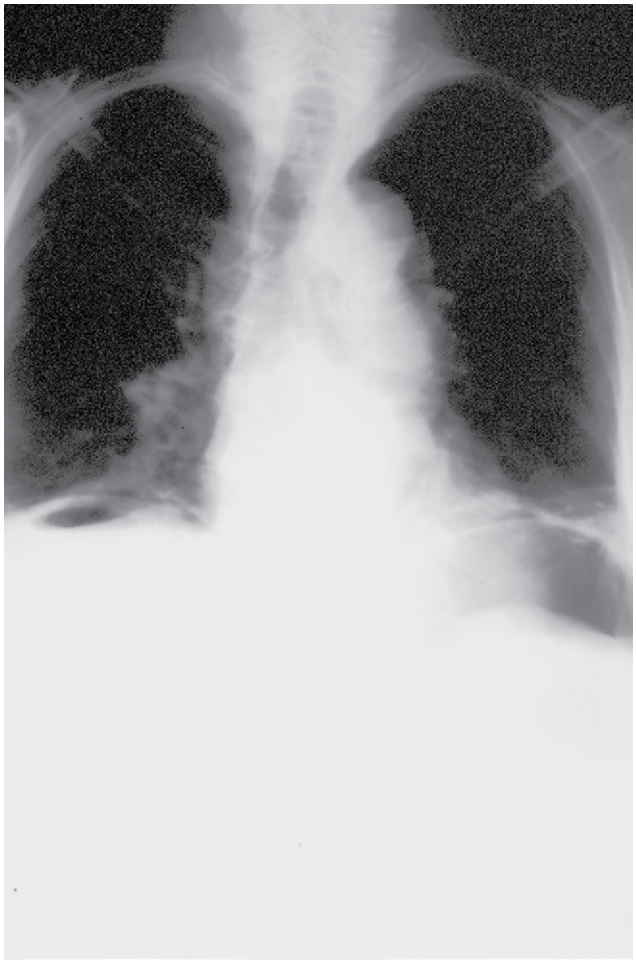

**FIGURA 11.19** Neumoperitoneo. Radiografía posteroanterior de tórax en bipedestación, en la que se aprecia una imagen aérea en forma de semiluna por debajo del hemidiafragma derecho y otra similar situada entre la cámara gástrica y el hemidiafragma izquierdo.

- En la radiografía de abdomen realizada en decúbito lateral izquierdo con rayo horizontal se aprecia la presencia de aire entre el hígado y la pared abdominal.
- En la radiografía de abdomen en decúbito supino, el neumoperitoneo se manifiesta por la visualización de la pared externa de las asas intestinales, delimitada por el aire extraluminal (signo de «la doble pared») (fig. 11.20), o del ligamento falciforme cuando el gas intestinal es muy abundante.

**Ante cualquier paciente con dolor abdominal agudo, la radiografía simple de abdomen debe complementarse con una radiografía PA de tórax en bipedestación. De este modo no pasaría inadvertida la presencia de neumoperitoneo ni una posible afección torácica, que en ocasiones se manifiesta con clínica abdominal (neumonía basal, derrame pleural, etc.).**

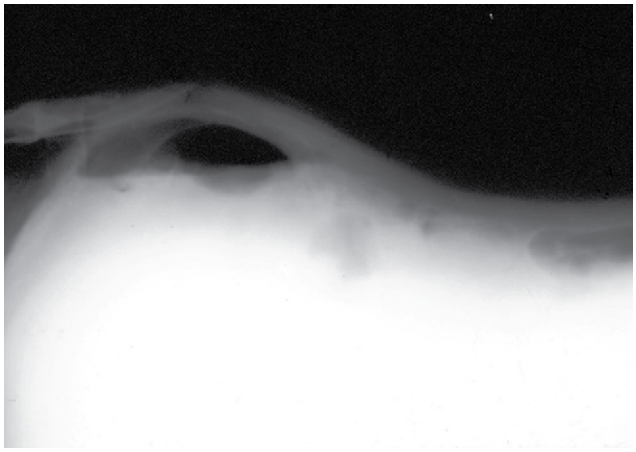

**FIGURA 11.20** Neumoperitoneo. Radiografía de abdomen en decúbito supino con rayo horizontal. Se observa el aire extraluminal que delimita parcialmente la pared externa del estómago.

### *Presencia de aire en el interior de cavidades y conductos*

- La presencia de aire en vísceras, como la vesícula biliar o la vejiga urinaria, indica fenómenos inflamatorios



© Elsevier. Fotocopiar sin autorización es un delito.



**FIGURA 11.21** Aerobilia. Se observa cómo el aire dibuja la vía biliar extrahepática y, parcialmente, la vía biliar intrahepática.

productores de gas (enfisematosos) o una fístula desde una víscera hueca adyacente (bulbo duodenal, sigma), y se observa la cavidad distendida con aire en su interior. En la proyección en bipedestación o en decúbito lateral se aprecia un nivel hidroaéreo por la concomitancia de líquido inflamatorio purulento.

- Las imágenes aéreas lineales sobre la silueta hepática pueden corresponder a aire en los conductos biliares (aerobilia) o en el sistema portal. La *aerobilia* puede aparecer en pacientes con fístulas bilioentéricas, tras intervenciones quirúrgicas biliodigestivas, después de esfinterotomía o por incompetencia del esfínter de Oddi, confluyendo el aire hacia el hilio hepático (fig. 11.21). La presencia de aire en el *sistema portal* suele ser más divergente y periférica, puede aparecer como consecuencia de una isquemia intestinal muy evolucionada y se considera un signo de mal pronóstico.
- Un absceso en la cavidad peritoneal suele ser secundario a una complicación posquirúrgica y se manifiesta como una imagen de seudomasa abdominal que desplaza estructuras adyacentes y, en ocasiones, como «en miga de pan» en su interior (fig. 11.22). Una localización frecuente de estos abscesos son los espacios subfrénicos, en cuyo caso es habitual observar una condensación basal pulmonar concomitante acompañada de derrame pleural.

### *Presencia de aire en vísceras sólidas*

La causa más frecuente de la presencia de aire en el interior de vísceras sólidas (hígado, bazo) y en el retroperitoneo son los *abscesos*. En las primeras fases evolutivas se manifiestan en las radiografías como una imagen de masa (densidad agua) con un patrón moteado por la presencia de gas en su interior (imagen «en miga de pan» o «en esponja»), que recuerda al de las heces, pero localizado por fuera del contorno del colon. Más tarde, el absceso puede transformarse en la típica cavidad con un nivel hidroaéreo en su interior.

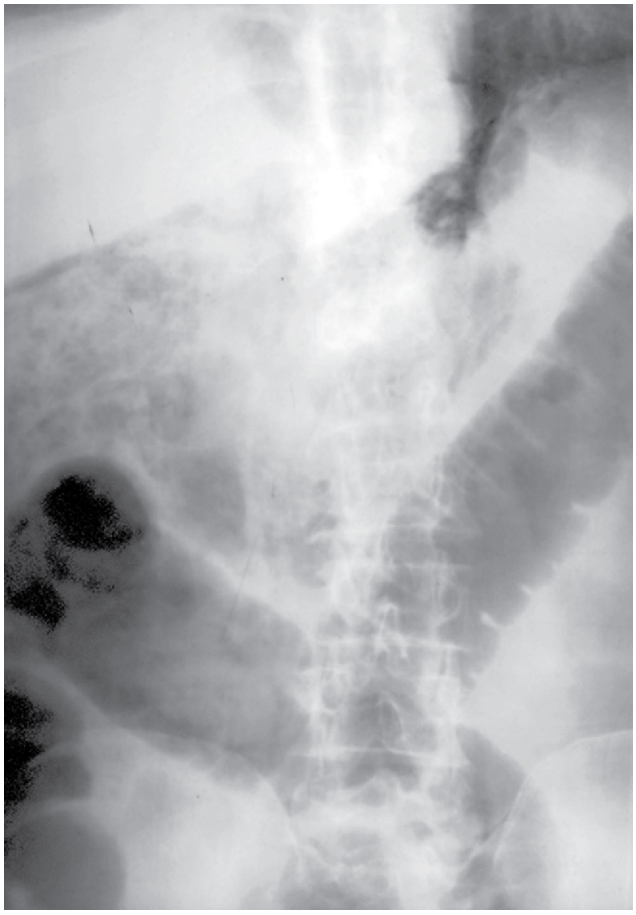

**FIGURA 11.22** Absceso subhepático. Imagen característica «en miga de pan» situada entre el marco cólico y la silueta hepática.

### *Presencia de gas en la pared intestinal*

La existencia de gas dentro de la pared intestinal *(neumatosis intestinal)* con frecuencia es un signo de infarto mesentérico en los ancianos, y puede aparecer concomitantemente con gas en el sistema portal.

## BIBLIOGRAFÍA RECOMENDADA

Chen M, Pope T, Ott D. Radiología básica. Madrid: McGraw-Hill; 2006.
Herring W. Radiología básica. Aspectos fundamentales. 2.ª ed. Barcelona: Elsevier; 2012.
Meyers MA. Dynamic radiology of the abdomen; normal and pathologic anatomy. 6.ª ed. Barcelona: Springer; 2011.
Novelline RA. Fundamentos de radiología. Barcelona: Masson; 2000.
Pedrosa C. Diagnóstico por imagen. Abdomen. Madrid: Marbán; 2008.
Pretorius ES, Solomon JA. Radiología. Secretos. 2.ª ed. Madrid: Elsevier; 2006.
Raby N, Berman L, De Lacey G. Accident & Emergency radiology. A survival guide. 2.ª ed. Filadefia: Elsevier Saunders; 2005.