SISTEMA RESPIRATÓRIO

PROF. EUGENIO PACELLI SITONIO TRIGUEIRO FILHO

eugenio_trigueiro@hotmail.com



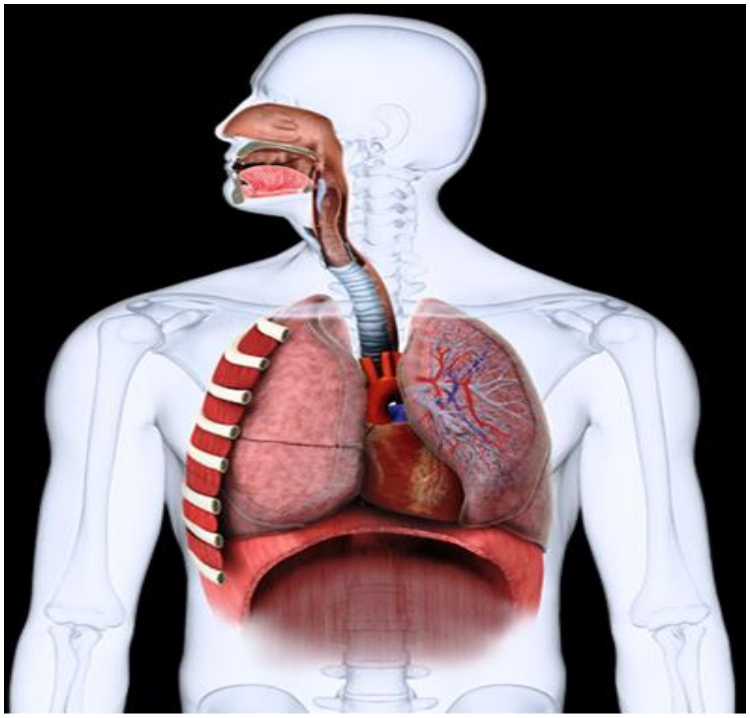

@radiologia.e.saude

SISTEMA RESPIRATÓRIO

DEFINIÇÃO

- **É constituído por um conjunto de órgãos com capacidade de realizar trocas gasosas, Absorvendo Oxigênio (O_2) e Eliminando Gás Carbônico (CO_2).**

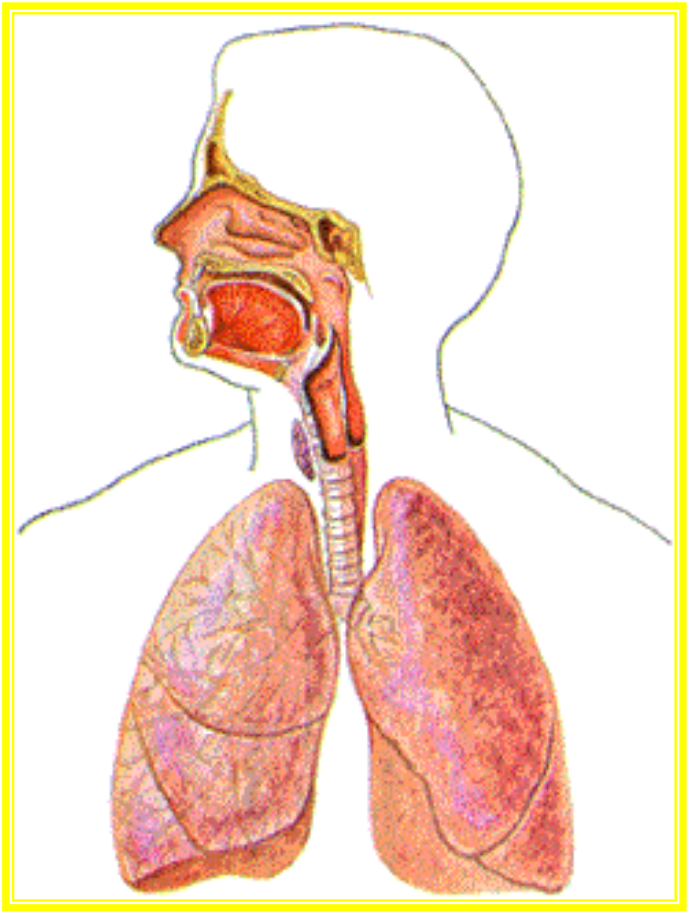

SISTEMA RESPIRATÓRIO

DIVISÃO ANATÔMICA

NARIZ

FARINGE

LARINGE

TRAQUÉIA

BRÔNQUIOS

PULMÕES

Esses órgãos tem como função conduzir e condicionar do ar inspirado para que ocorra o processo chamado de ***HEMATOSE***

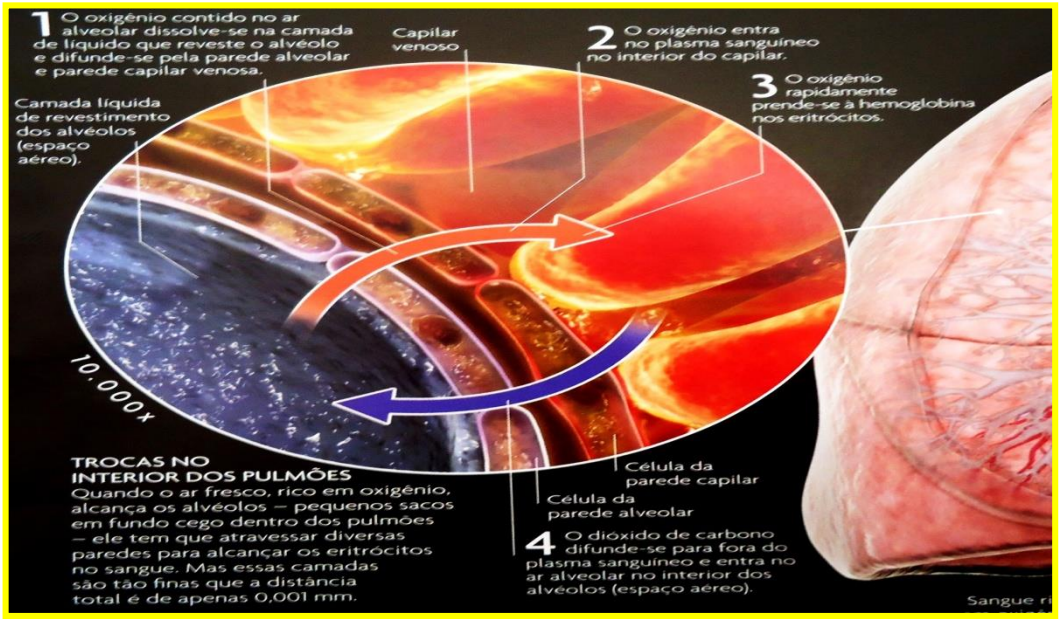

SISTEMA RESPIRATÓRIO

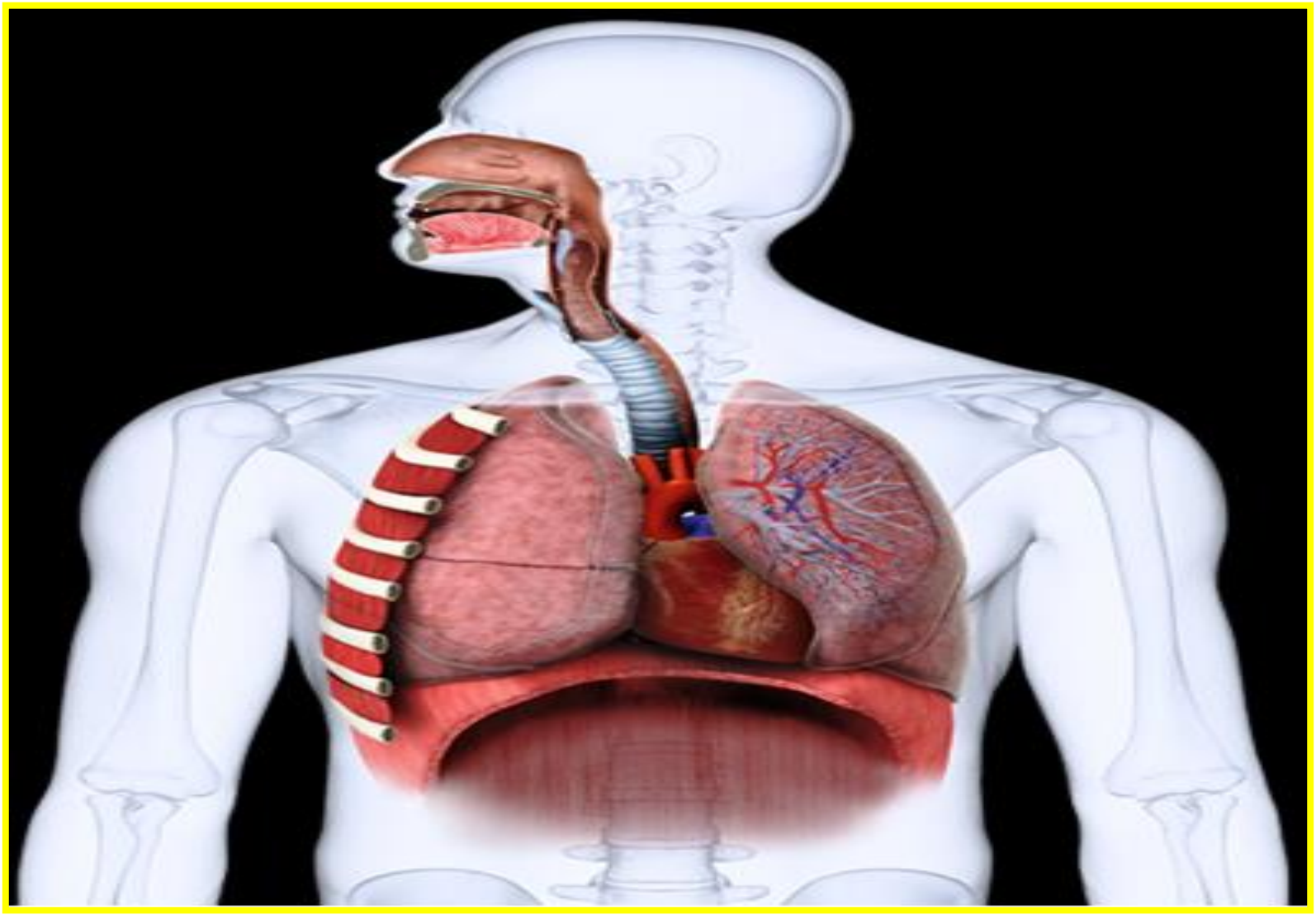

SISTEMA RESPIRATÓRIO

NARIZ

- **É uma protuberância de forma piramidal que se encontra na parte central da face, situada no plano mediano.**

SUBDIVISÃO

- ***Nariz externo***
- ***Cavidade nasal***

➢**IMPORTÂNCIA:**

- **Conduzir o ar para a faringe;**
- **Olfação;**
- **Filtrar, aquecer e umidificar o ar inspirado**

SISTEMA RESPIRATÓRIO

NARIZ EXTERNO

Tecido misto

- **Ósseo + Cartilagem**

Extruturas:

- **Raiz**
- **Dorso**
- **Ápice**
- **Narinas**
- **Subsepto**
- **Cartilagens**
  - **Alares: maiores e menores**

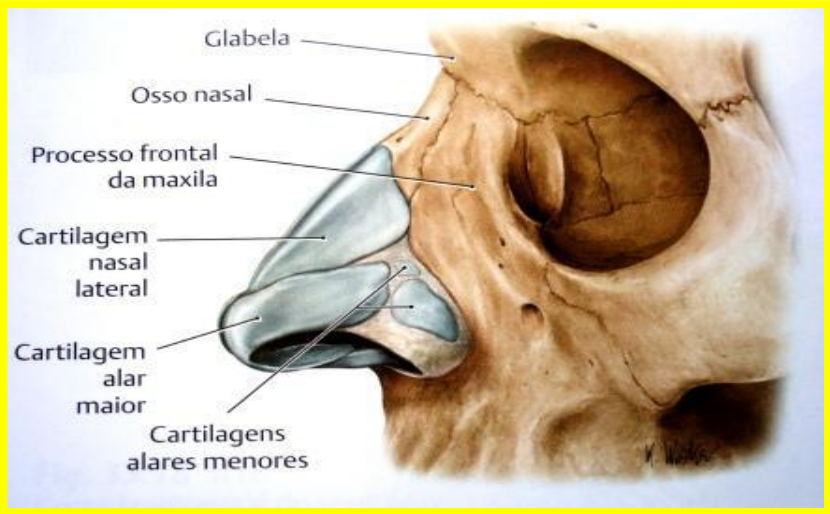

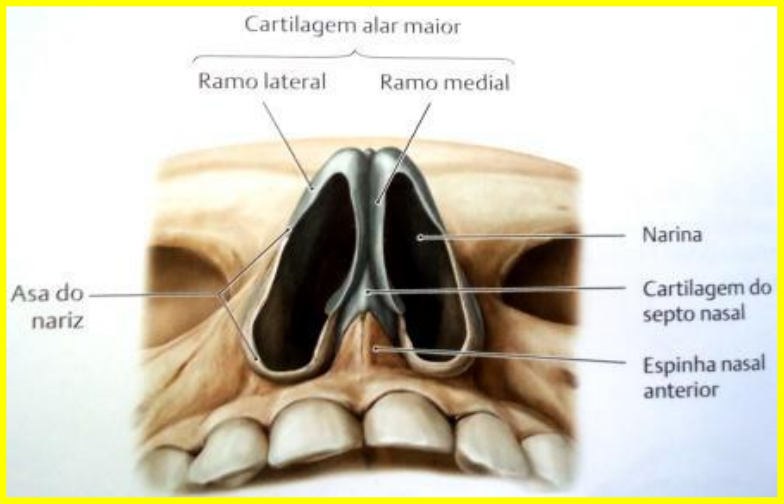

➢ **IMPORTÂNCIA:**

- **Conduzir o ar para a faringe.**

SISTEMA RESPIRATÓRIO

CAVIDADE NASAL

- **Subdividida por um septo osteocartilaginoso. (*SEPTO NASAL).***
- **<u>Septo nasal:</u>**
  - Formação: Lâmina perpendicular osso etmóide e o osso vômer + porção catilagem;
- **<u>PORÇÕES:</u>**
  - ***Vestíbulo***
  - ***Olfatória***
  - ***Respiratória***

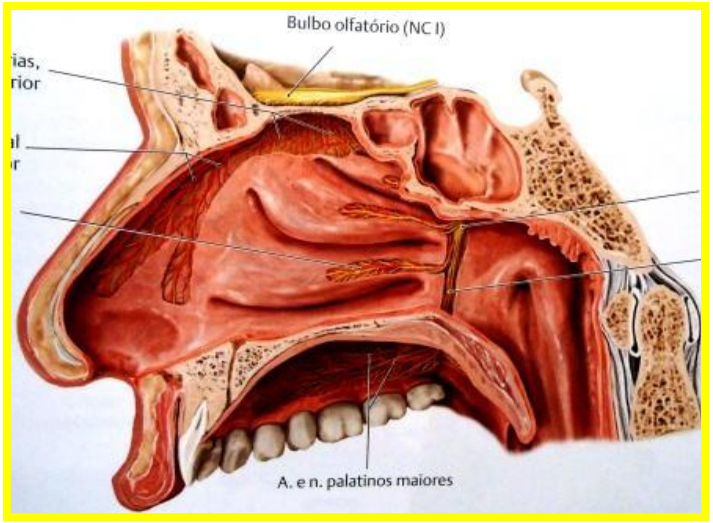

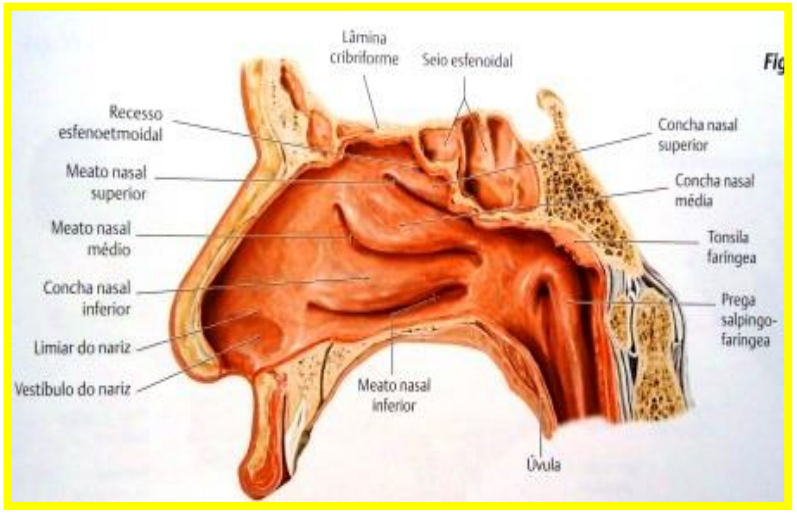

- **IMPORTÂNCIA:**
  - **Condução e condicionamento do ar.**

SISTEMA RESPIRATÓRIO

SEIOS PARANASAIS

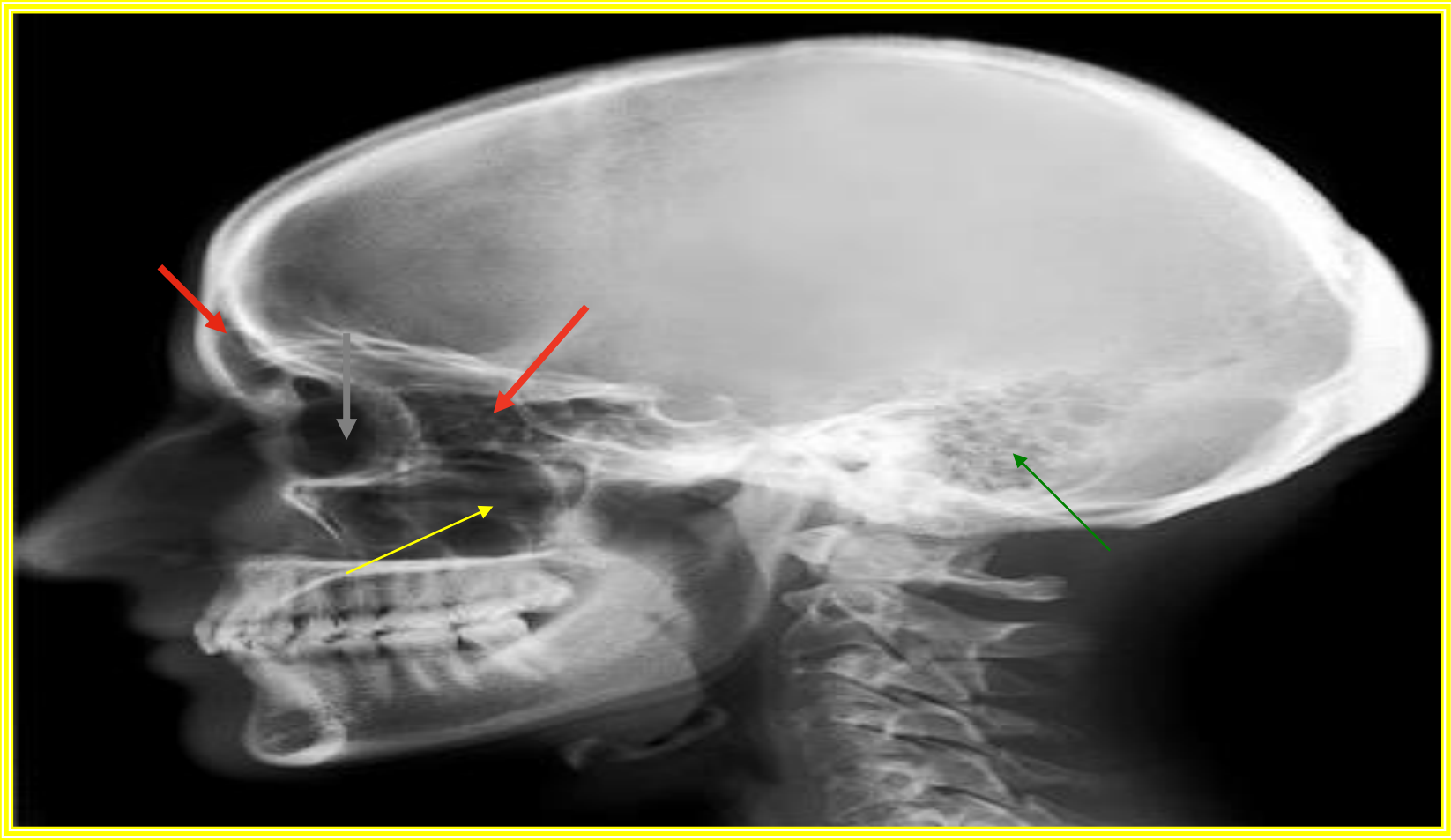

SISTEMA RESPIRATÓRIO

FARINGE

- É um órgão infundibular, muscular e mucoso, localizado por diante da porção cervical da coluna Vertebral, e por trás das Cavidades, ***Nasal, Bucal, e da Laringe.*** Se estende da porção basilar do osso occipital até a 6ª vértebra cervical.

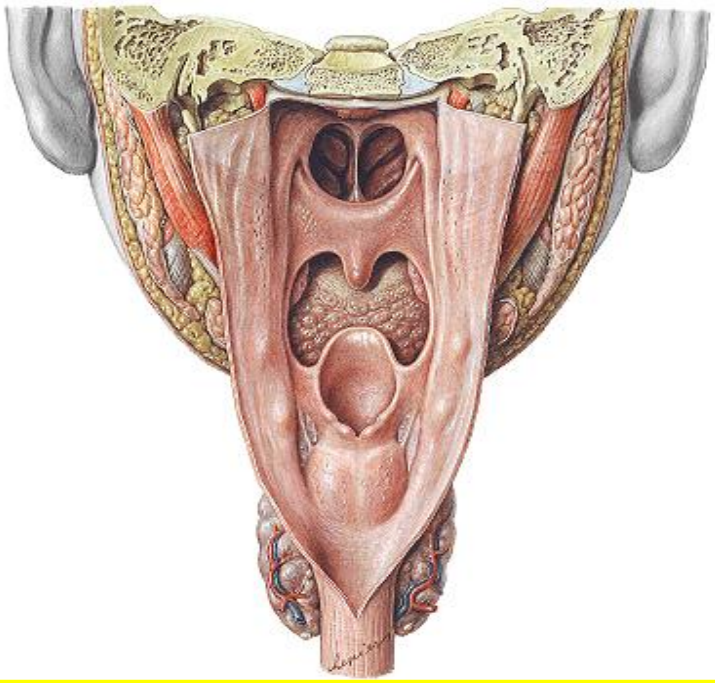

IMPORTÂNCIA:

Condução do ar no Sistema Respiratório .

Condução do bolo alimentar no Sistema Digestório.

SISTEMA RESPIRATÓRIO

FARINGE

- Parte Nasal → Cóanos
- Parte Oral → Istmo das Fauces
- Parte Laríngea → Ádito da Laringe

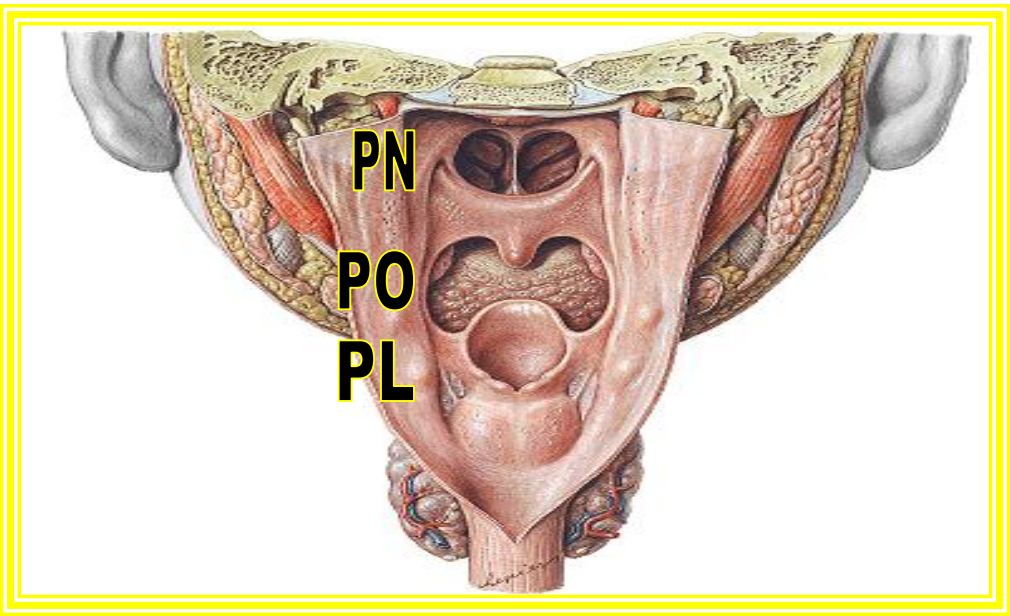

SISTEMA RESPIRATÓRIO

FARINGE

1 – EPIGLOTE
2 – ADITO DA LARINGE

3 – RECESSOS PIRIFORMES

Espaços onde corpos estranhos normalmente ficam retidos, antes de serem aspirados para a laringe

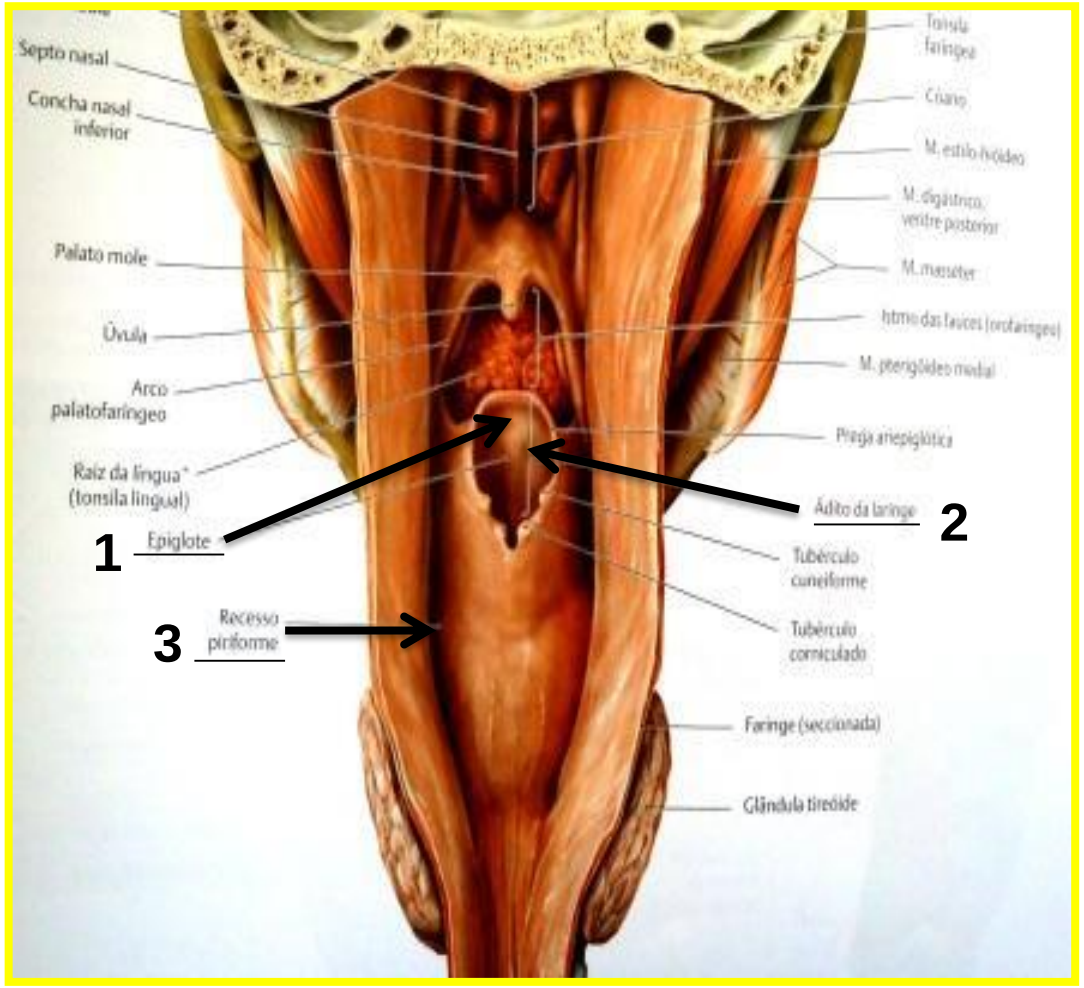

SISTEMA RESPIRATÓRIO

LARINGE

- É um órgão tubular, situado no plano mediano e anterior do pescoço. Coloca-se anteriormente a Faringe, abaixo do Osso Hióide, e acima da Traquéia.

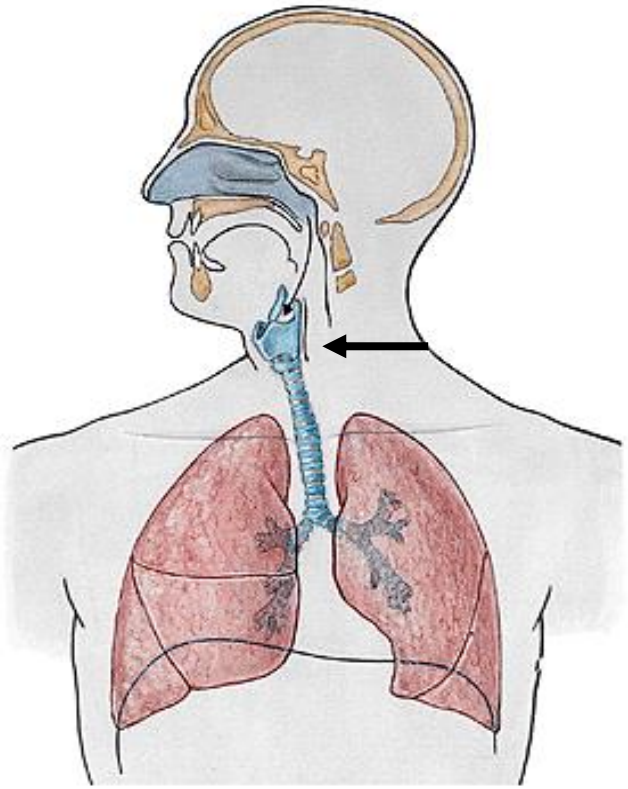

(PUTZ; PABST, 2000.)

IMPORTÂNCIA:

Conduz o ar para a traquéia;

Responsável por produzir o som da voz;

SISTEMA RESPIRATÓRIO

LARINGE

Proeminência Laríngea – Corresponde ao ângulo anterior formado pela cartilagem Tireóide. É palpável na face anterior do pescoço, sendo mais evidente no homem.

A Cartilagem EPIGLÓTICA Funciona como uma Válvula, obstruindo o Ádito da Laringe durante a deglutição, e assim impedindo a passagem de corpos estranhos para a cavidade da laringe.

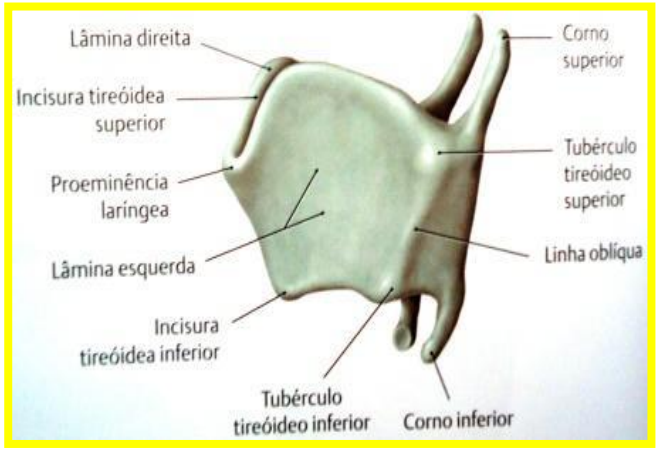

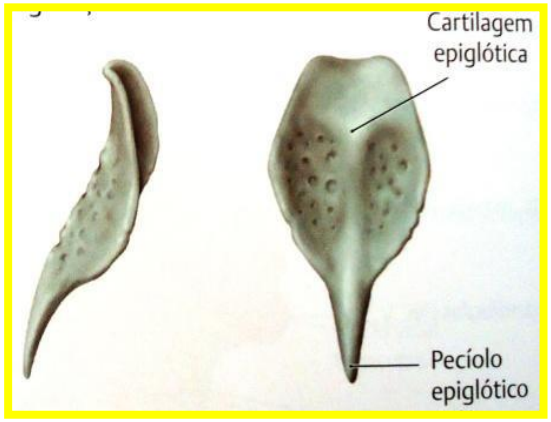

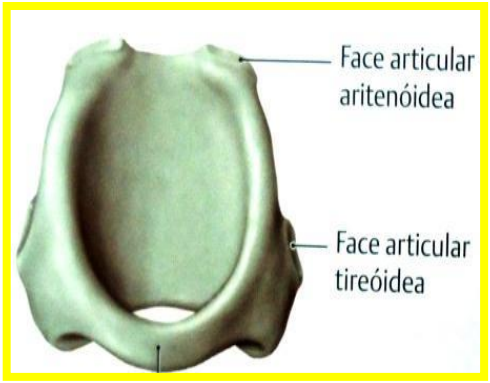

SISTEMA RESPIRATÓRIO

LARINGE





SISTEMA RESPIRATÓRIO

FARINGE

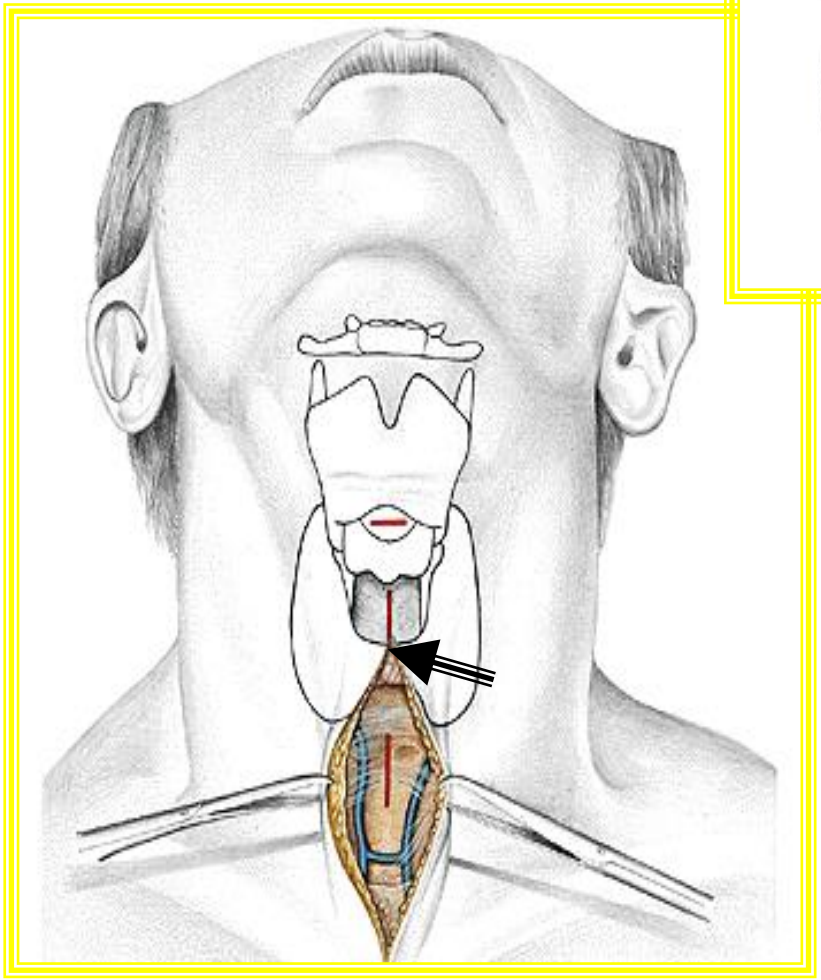

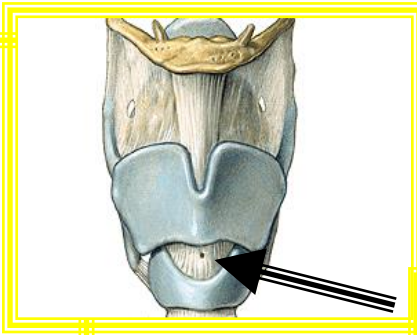

Ligamento Cricotireóideo

CRICOTIREOSTOMIA:

Incisão realizada no Lig. Cricotireóideo na obstrução respiratória aguda.

SISTEMA RESPIRATÓRIO

TRAQUÉIA

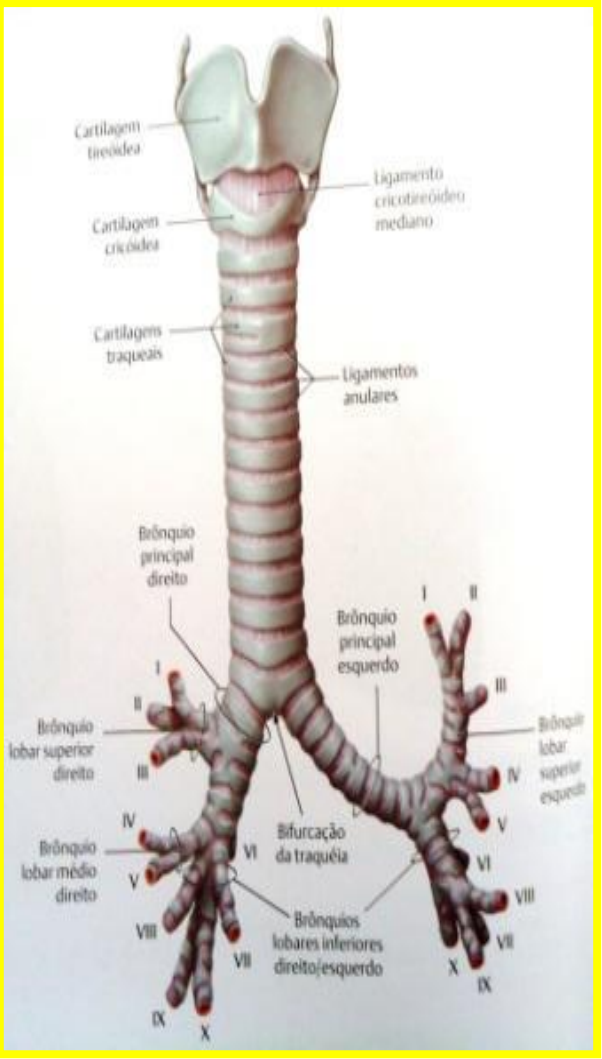

É um órgão tubular, cilíndrico, e mediano, constituída pela superposição de 15 a 20 anéis de natureza mista.

A Traquéia continua a laringe, em sentido caudal, sendo continuada em seguida pelos Brônquios.

Apresenta de 11 à 12 cm de extensão. Está situada num espaço que vai, de CVI – TIII.

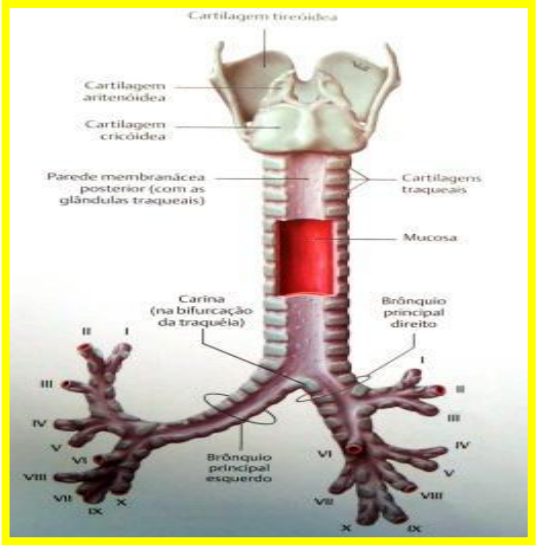

Divisão:
- **Traquéia Cervical**
- **Traquéia Torácica**

IMPORTÂNCIA

Conduz o ar para os brônquios

SISTEMA RESPIRATÓRIO

TRAQUÉIA

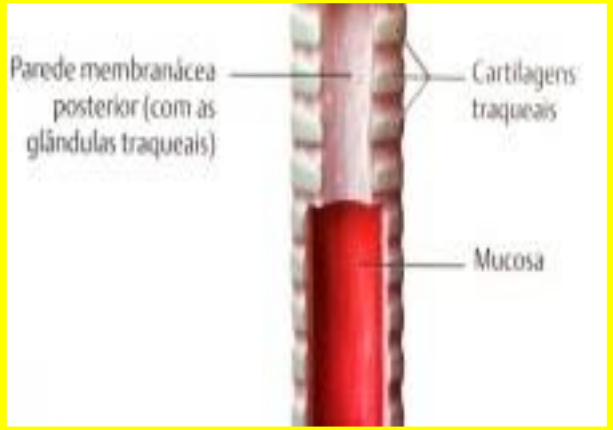

2/3 dos anéis da traquéia são representados por Cartilagem (Porção Anterior e Laterais).

1/3 posterior dos anéis da Traquéia é representada por Músculo Liso, o Músculo Traqueal (1).

Próximo ao seu fim, a Traquéia desvia para direita, para em seguida dividir-se em dois tubos, de constituição semelhante, os Brônquios.

Internamente sua subdivisão é marcada pela presença de um esporão cartilagíneo, a *CARINA DA TRAQUÉIA*

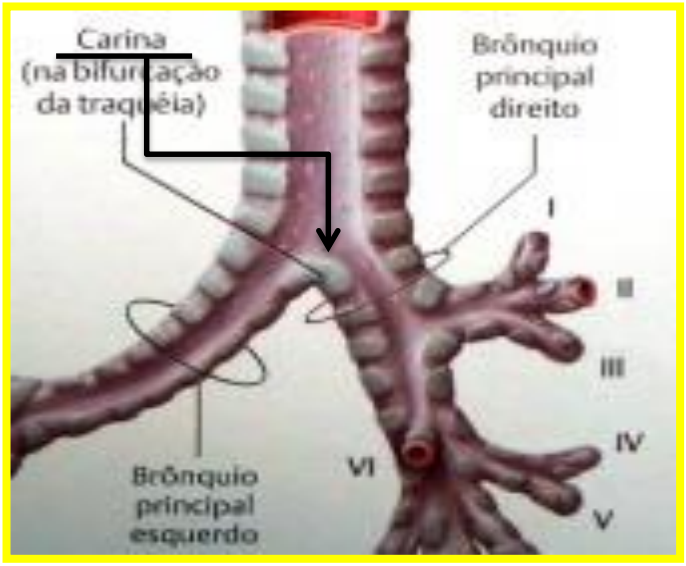

SISTEMA RESPIRATÓRIO

TRAQUÉIA

Traqueostomia: Incisão realizada em Nível dos Anéis da Traquéia (3º ou 4º).

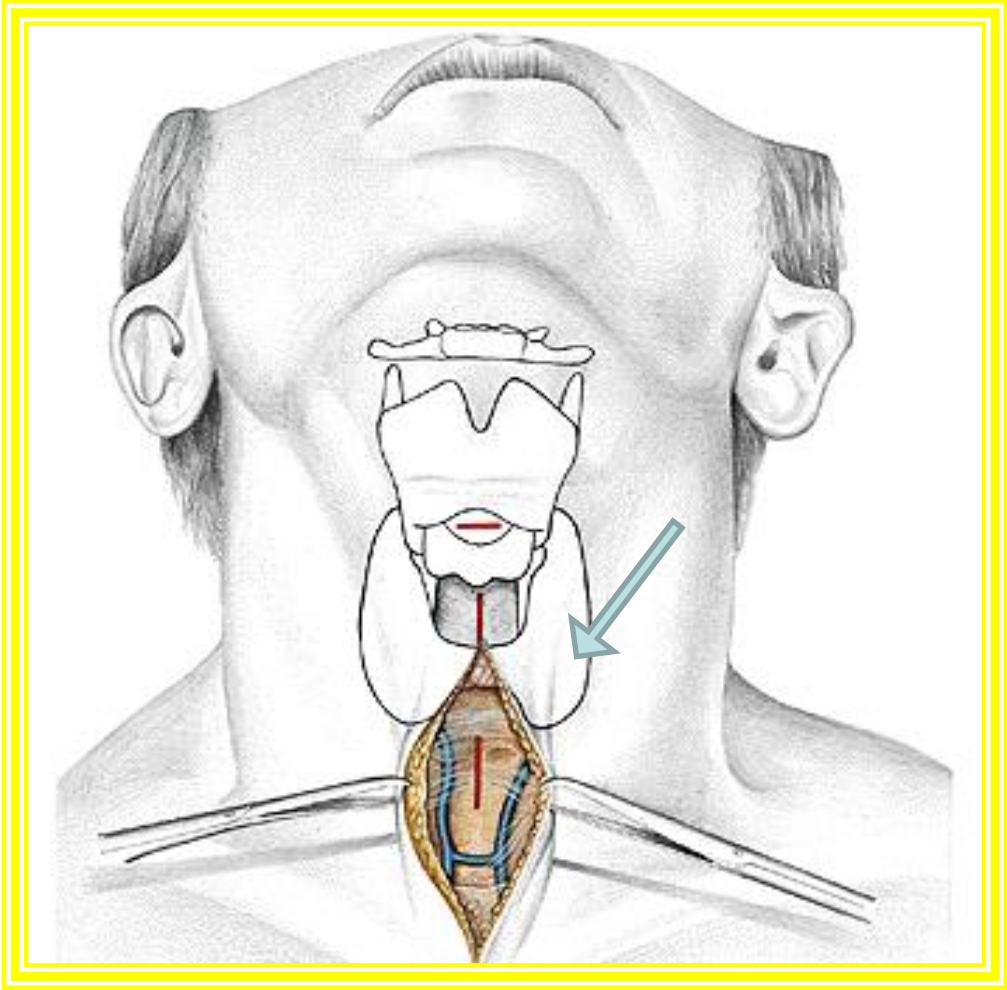

SISTEMA RESPIRATÓRIO

BRÔNQUIOS

- São divididos em: **BRÔNQUIO PRINCIPAL; BRÔNQUIO LOBAR; E BRÔNQUIO SEGMENTAR**. Ao conjunto representando pelos Brônquios damos o nome de **Árvore Bronquial**.

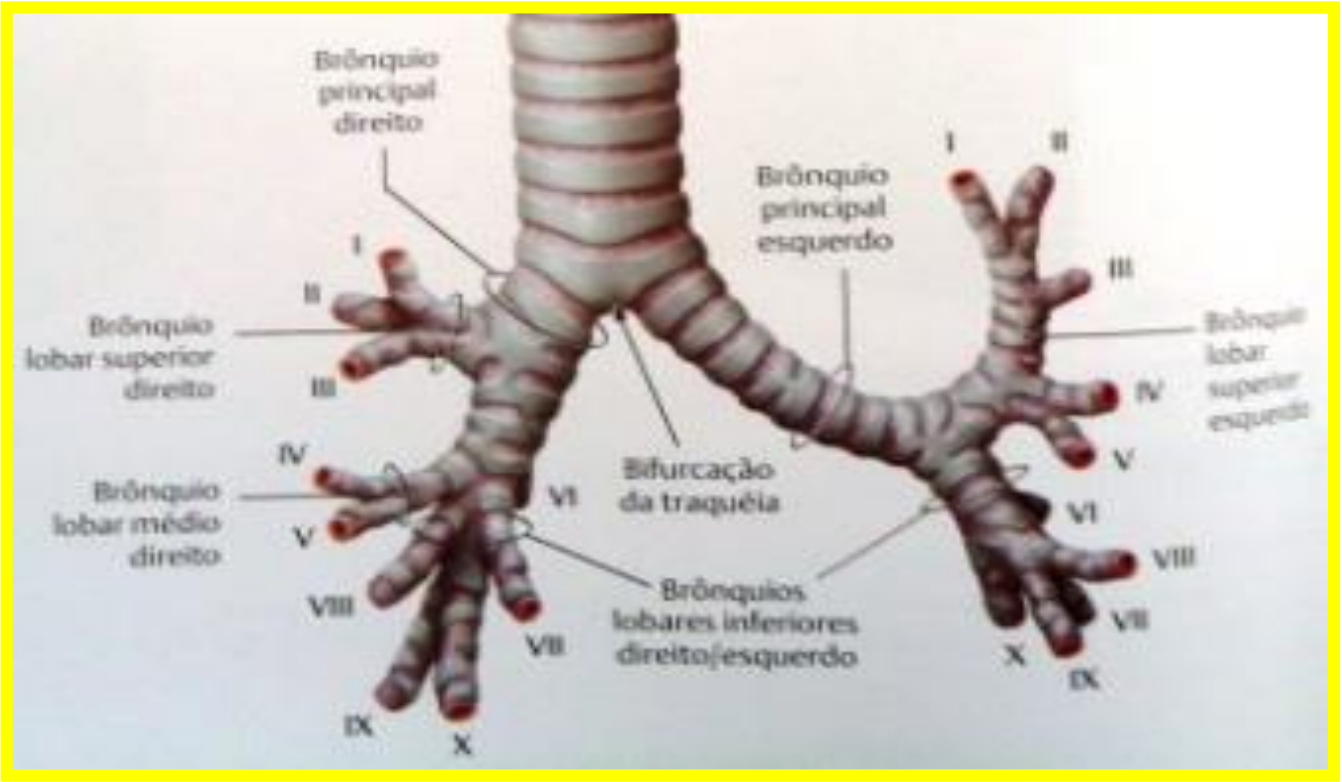

SISTEMA RESPIRATÓRIO

PULMÕES

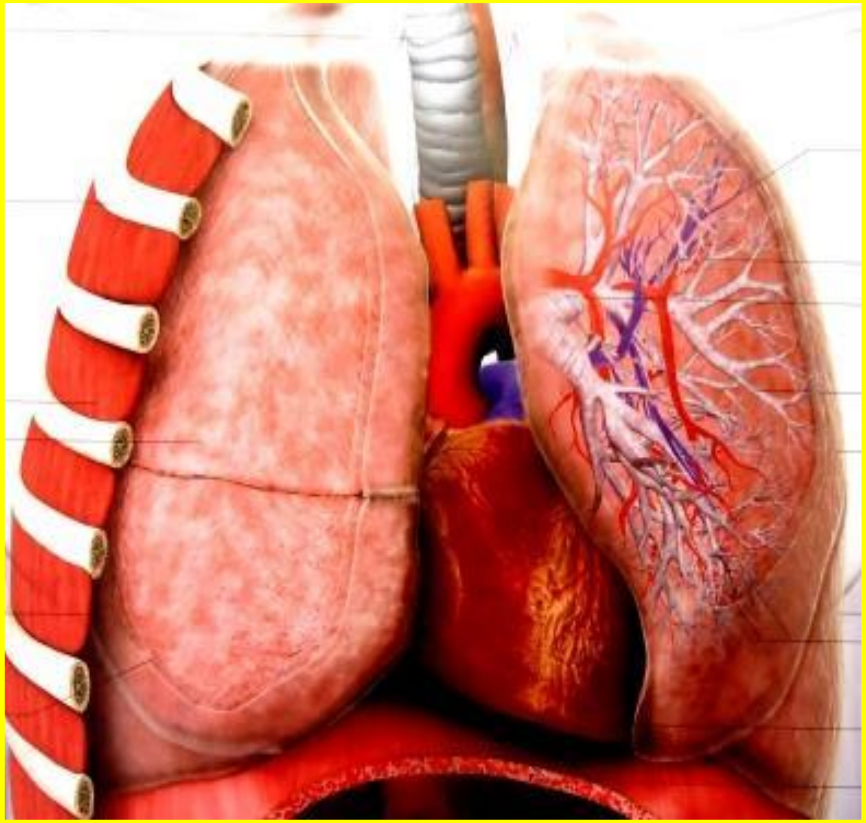

Os Pulmões apresentam um formato cônico. Sua *BASE* repousa sobre o M. Diafragma, e seu *Ápice* olha para abertura superior do tórax.

Os pulmões são revestidos por sacos serosos, as PLEURAS.

Responsável pela **HEMATOSE**

SISTEMA RESPIRATÓRIO

PULMÕES

FACE COSTAL: convexa, está voltada para as costelas, sendo possível identificarmos as IMPRESSÕES COSTAIS.

FACE MEDIASTINAL: côncava, está voltada para o espaço MEDIASTINO. No centro desta Face identificamos um depressão, o Hilo do Pulmão, o qual representa a porta de entrada ou de saída dos órgãos que formam a Raiz do Pulmão.

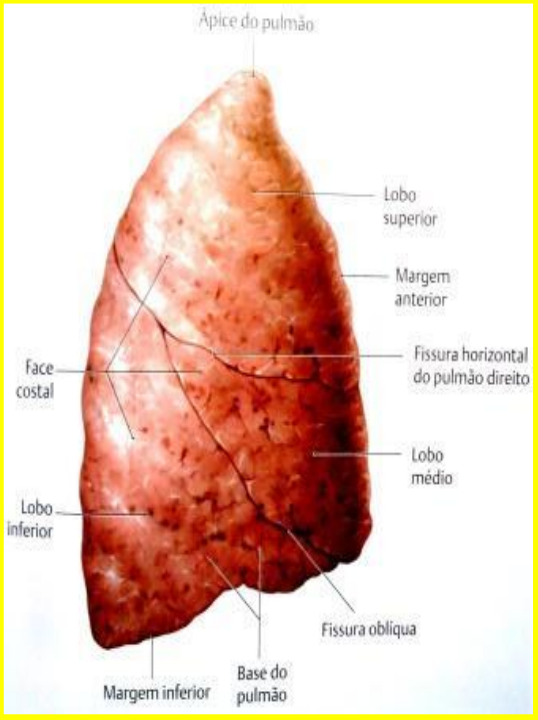

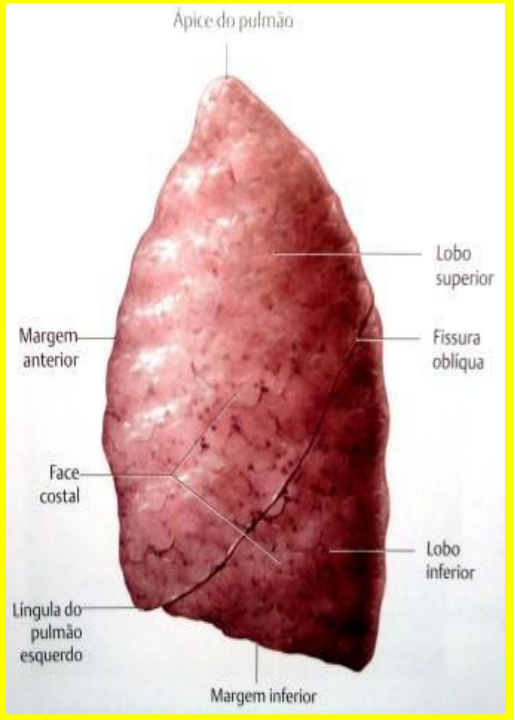

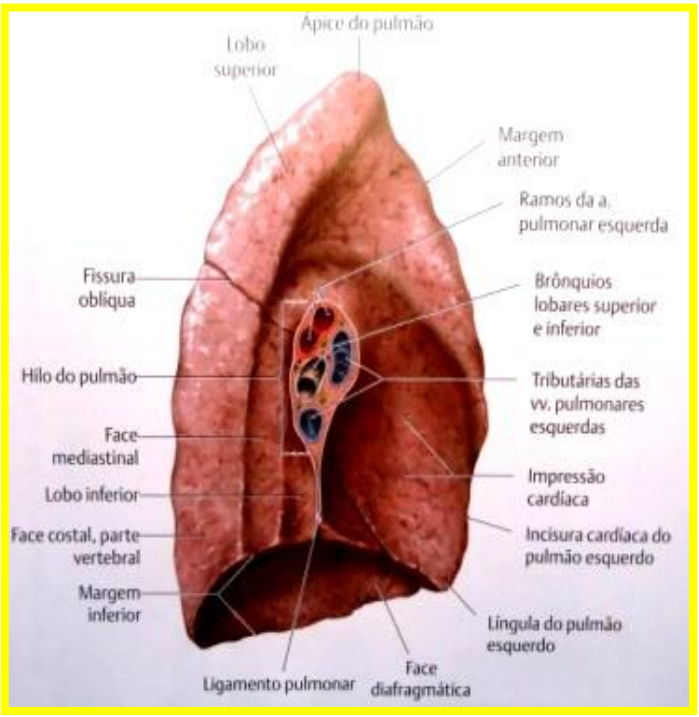

SISTEMA RESPIRATÓRIO

PULMÕES

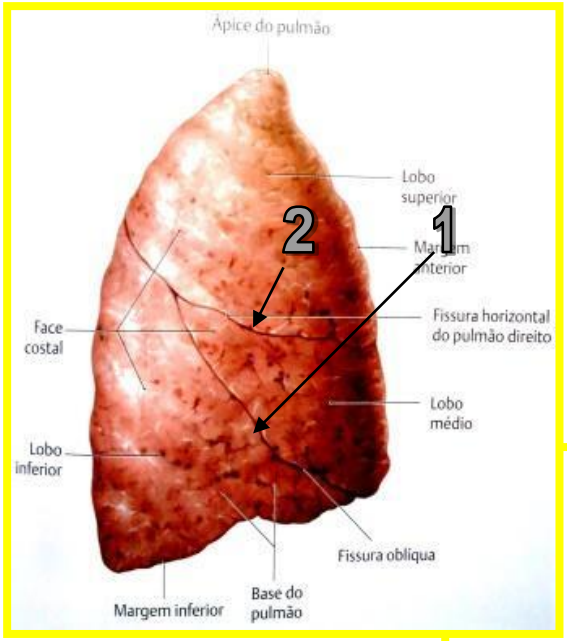

Fissura Oblíqua (1)

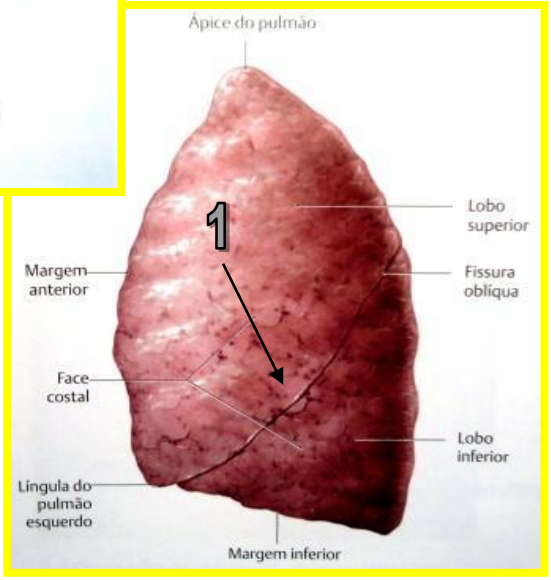

Fissura Horizontal (2)

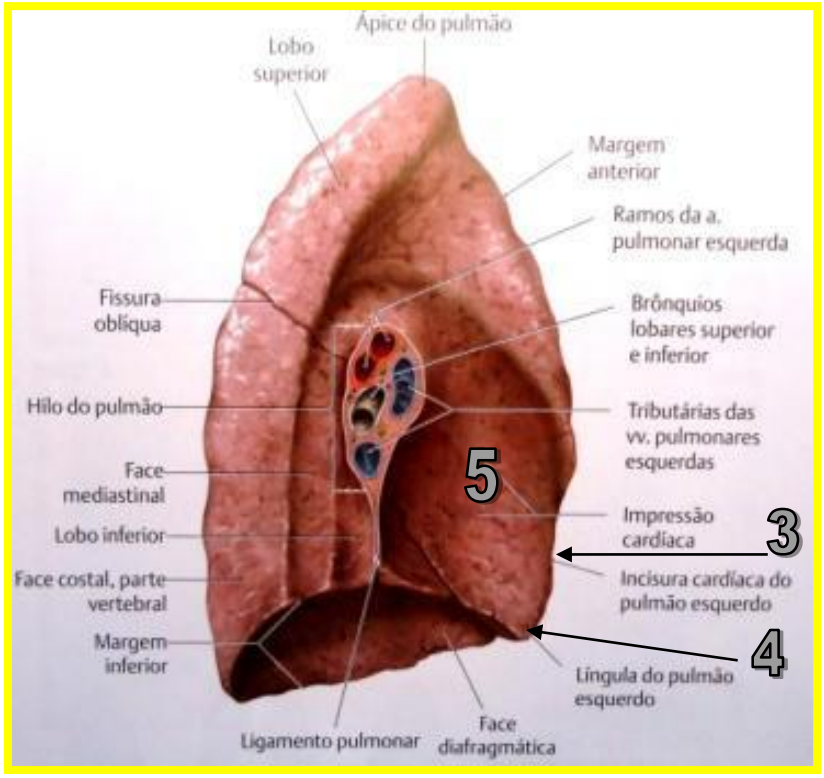

Incisura Cardíaca (3)

Língula (4)

Impressão Cardíaca (5)

SISTEMA RESPIRATÓRIO

PULMÕES

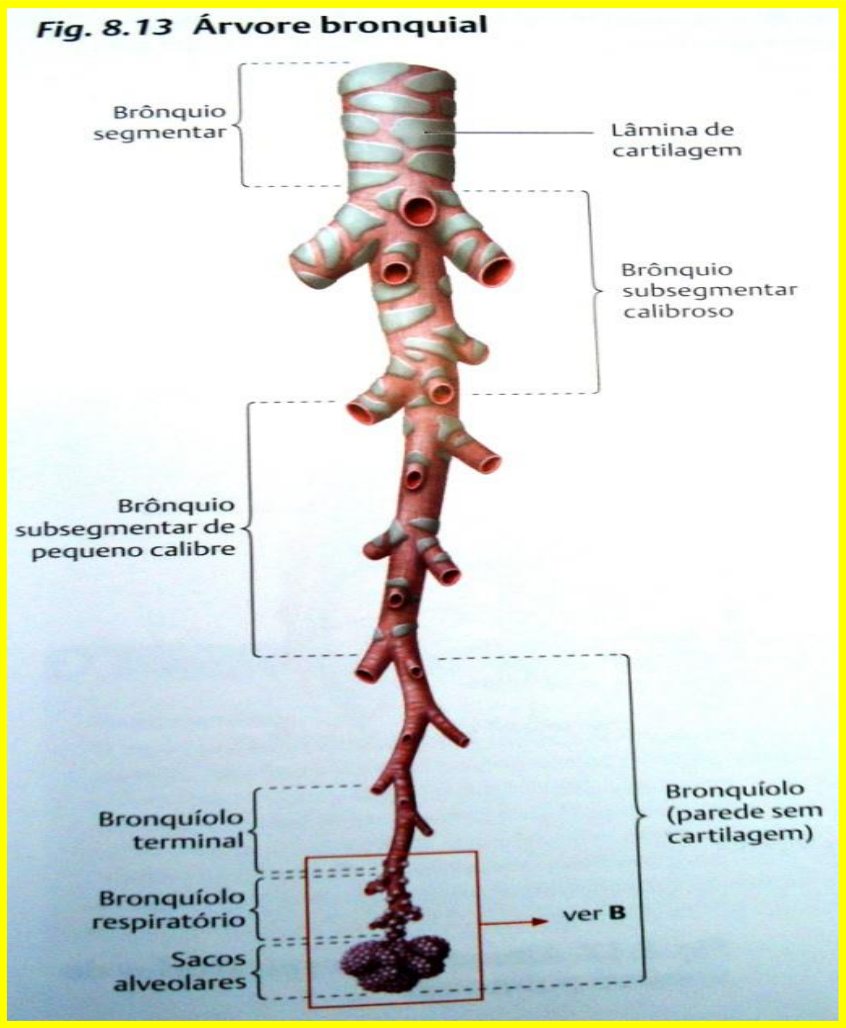

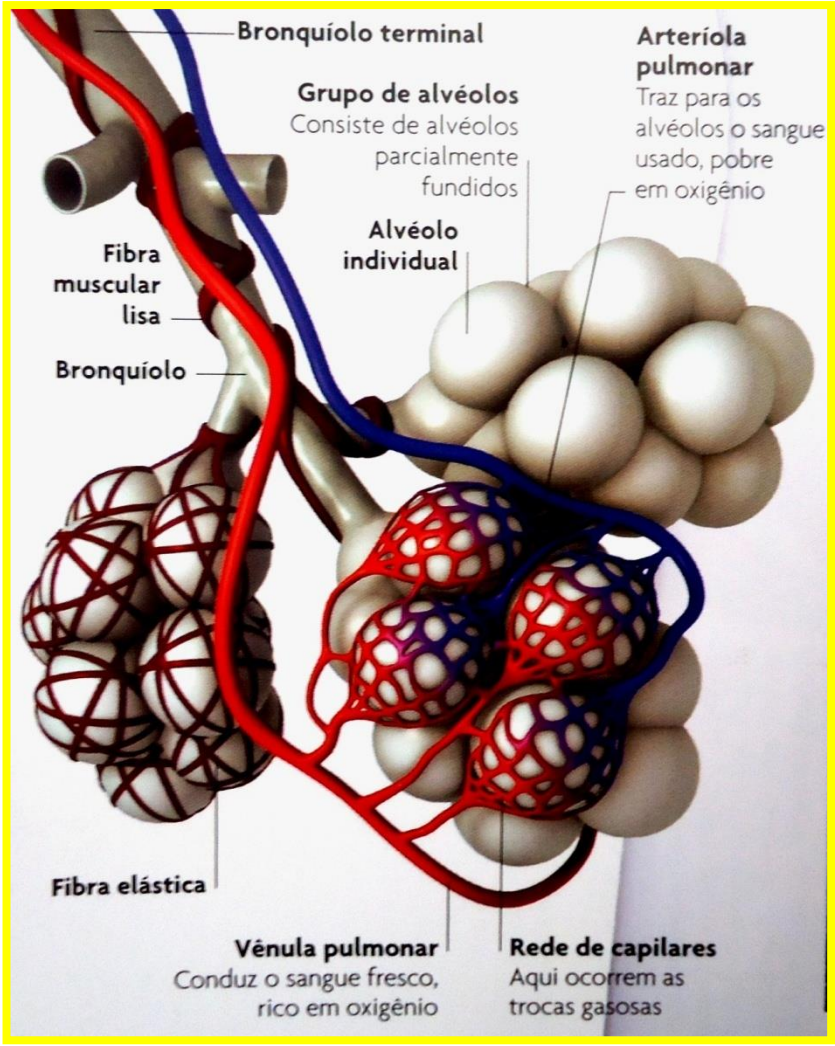

SISTEMA RESPIRATÓRIO

HEMATOSE

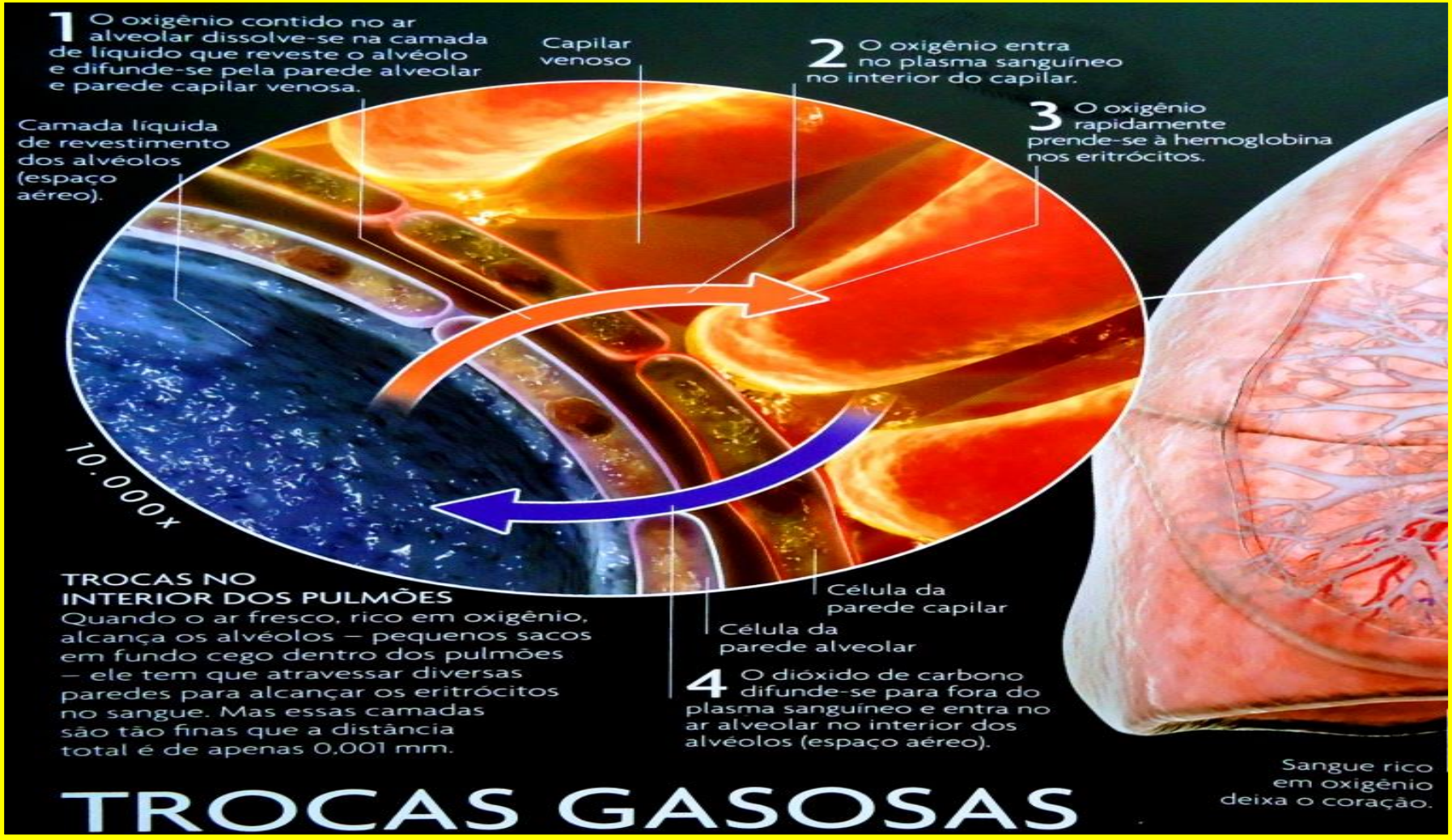

REFERÊNCIAS

Bebe. Disponível em: <www.giffs.hpg.ig.com.br>. Acesso **em 16/06/22/06.**

CABRAL, I..V. **Administração de Medicamentos**. Rio de Janeiro: Reichmann & Affonso Editores, 2002.

CASTRO, S.V. de.**Anatomia Fundamental**.2.ed. São Paulo: Mc Graw Hill do Brasil, 1985.

COMISSÃO FEDERATIVA DA TERMINOLOGIA ANATÕMICA. Terminologia Anatômica: terminologia anatômica internacional. São Paulo: Manole, 2001.

Coração. Disponível em: <**www.uel.br/.../web/patr%C3%ADcia/WQ/edmundo.htm**>. Acesso em **16/06/22/06**

Corpo humano. Disponível em: <www.corpohumano.hpg.ig.com.br/> . Acesso em 16/06/22/06

DANGELO, J.G.; FATTINI, C.A.**Anatomia Humana Sistêmica e Segmentar para o Enfermeira.** Disponível em: <www.giffs.hpg.ig.com.br>. Acesso em 16/06/22/06

Estudante de Medicina.2.ed. Belo Horizonte: Atheneu,1998.

GRAY, H.; GOSS, C.M. **Anatomia.** 29.ed.Rio de Janeiro: Guanabara Koogan, 1988.

LIBERATO, J.A., DiDio, L.J.A. **Tratado de Anatomia Sistêmica Aplicada.** 2. ed. Belo Horizonte: Atheneu, 2002.v.1.

MOORE, K.L. **Anatomia Orientada para a clínica.** 3 ed. Rio de Janeiro: Guanabara Koogan, 1994.

Musculatura esquelética. Disponível em: <www.canalkids.com.br/saude/corpo/lisa.htm>. Acesso em 16/06/22/06

JARVIS, C. Exame Físico e Avaliação de saúde. 3.ed. Rio de Janeiro: Guanabara Koogan,2002.

Sistema Muscular . Disponível em: <www.escalotrio.com >. Acesso em 16/06/22/06