ANATOMIA HUMANA
ROTEIRO PRÁTICO DO SISTEMA ARTICULAR

SISTEMA ARTICULAR

1. **Conceito de articulação:** É o conjunto de partes moles e duras responsáveis por manter os ossos em união e permitir a mobilidade.
2. **Artrologia:** É a parte da anatomia responsável pela pelo estudo das articulações.
3. **Elementos indispensáveis envolvidos em uma articulação:** superfície articular, meios de união.

4. **Classificação das articulações de acordo com o tecido interposto entre as superfícies articulares:**

Fibrosas: neste tipo de articulação os ossos estão unidos por tecido conjuntivo fibroso que interpõe entre as superfícies articulares promovendo a continuidade entre os ossos, essa continuidade irá determinar a presença de movimentos reduzidos entre os ossos, ou mesmo a ausência dos movimentos.

Cartilagíneas: as mesmas condições observadas para as articulações fibrosas podem ser descritas neste tipo de juntura apenas verificamos a substituição do meio de união que neste caso é cartilagem, que poderá ser do tipo hialina (temporária pois sofre sinostose) ou fibrosa (permanente por não sofrer sinostose).

Sinoviais: são as únicas articulações que permitem aos ossos envolvidos liberdade de movimento, pois o único tecido que se interpõe entre as superfícies articulares é um fluído, o líquido sinovial, que tem como função principal aumentar a facilidade de deslizamento de uma superfície articular contra a outra. Neste tipo de articulação a relação entre os ossos é de contigüidade.

@radiologia.e.saude

FIBROSAS:

SUTURAS: possuem pequena quantidade de tecido fibroso resultando na ausência de movimentos entre os ossos unidos desta forma. Estão divididas de acordo com a forma de suas superfícies articulares em quatro tipos:

Plana: apresenta as superfícies articulares retas (Exs: ossos nasais = inter-nasal e ossos da maxila)

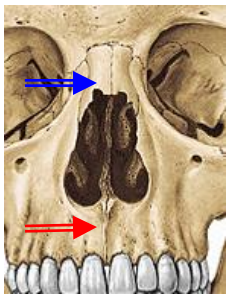

Serratil: suas superfícies articulares possuem um aspecto que lembra os dentes de uma serra (Exs: entre os Oo. parietais = sagital; entre o O. frontal e os parietais = coronal; entre o O. occipital e os parietais = lambdóidea).

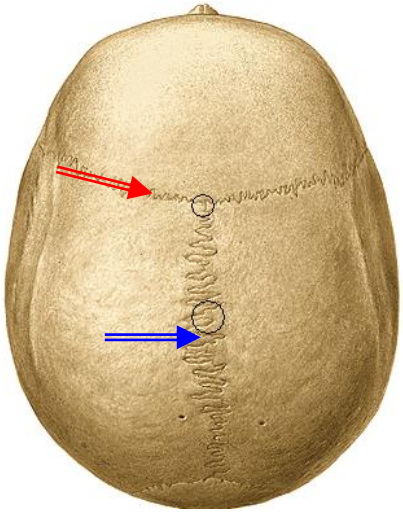

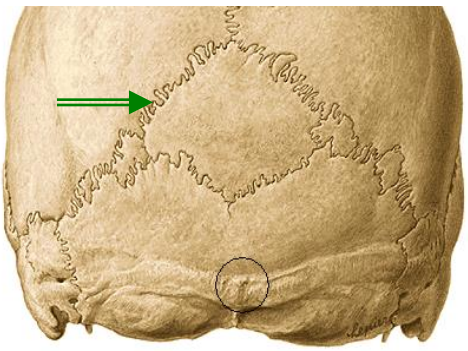

Escamosa: uma das superfícies articulares está sobreposta à outra tomando um aspecto que se assemelha as escamas de um peixe (Exs: entre o O. parietal e o O. temporal = escamosa).

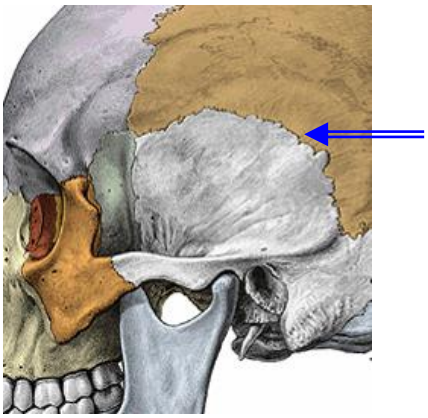

E**squindilese:** uma das superfícies articulares apresenta uma depressão em forma de fenda e a outra uma saliência em forma de crista (Exs: entre o O. Vômer e o O. esfenóide = esfeno-vomeral).

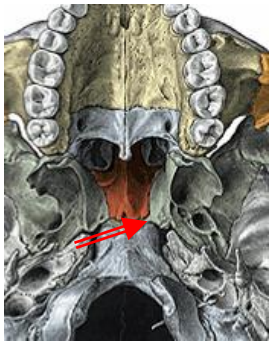

SINDESMOSE (Exs: entre as epífises proximais e distais da tíbia e da fíbula = tíbio – fibular proximal e distal**;** entre as margens inter-ósseas da tíbia e da fíbula; e do rádio e da ulna **=** membranas interósseas do antebraço e da perna).

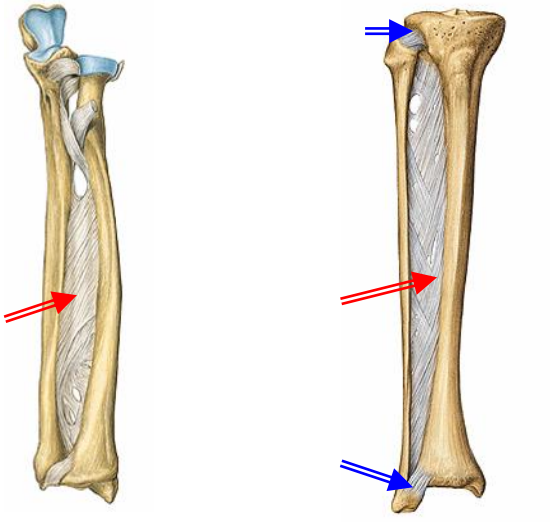

GONFOSE: neste tipo de união notamos um superfície saliente de forma cônica está inserida em uma cavidade (Exs: articulação entre o alvéolo – dente = dentoalveolar).

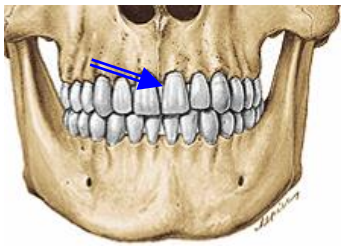

CARTILAGINOSAS

SINCONDROSES (primárias ou temporárias): cartilagem do tipo hialina.

Inter-ósseas: entre ossos distintos **(**ex: entre a porção posterior do corpo do O. esfenóide e a extremidade anterior da porção basilar do O. occipital sincondrose esfenocciptal)

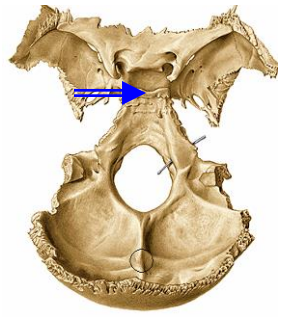

Intra – ósseas: dentro do mesmo osso **(**exs: entre a diáfise e as epífises dos Oo. longos = disco epifisial; entre o manúbrio do osso esterno e o corpo do referido osso = sincondrose manubriesternal ***)**



Obs: * de acordo com a terminologia antomica a união entre as porções do O. esterno através de cartilagem hialina é um achado inconstante (VARIAÇÃO ANATÔMICA).

SINFÍSES (secundárias ou permanentes): cartilagem do tipo fibrosa.

Sínfise intervertebral: representadas pelos discos entre os corpos das vértebras, cada disco, é composto de um anel fibroso e um núcleo pulposo.

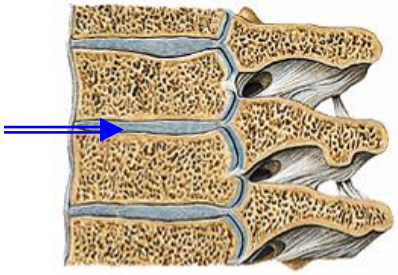

Sínfise manubriesternal**:** entre o manúbrio do O. esterno e seu corpo.

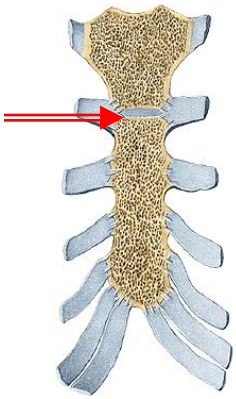

Sínfise púbica**:** verificada entre a face sinfisial das porções púbicas dos Oo. do quadril.

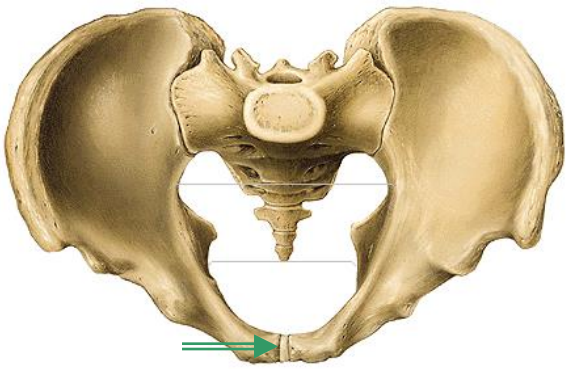

SINOVIAIS

Estruturas presentes em uma articulação sinovial:

Superfícies articulares: porção do osso que entra em contato numa articulação, está sempre revestida por cartilagem hialina (cartilagem articular).

<u>MEIOS DE UNIÃO</u> / cápsula articular e ligamentos: elementos responsáveis por manter a união entre os ossos, impedir o movimento em planos indesejáveis, e limitar a amplitude dos movimentos considerados normais.

Cápsula articular / Cavidade Articular:

Membrana externa (fibrosa): envolve a articulação como uma espécie de manguito, porém deixando as superfícies ósseas contidas no seu interior, livres para deslizarem uma contra a outra. Corresponde ao principal meio de união deste tipo de articulação.

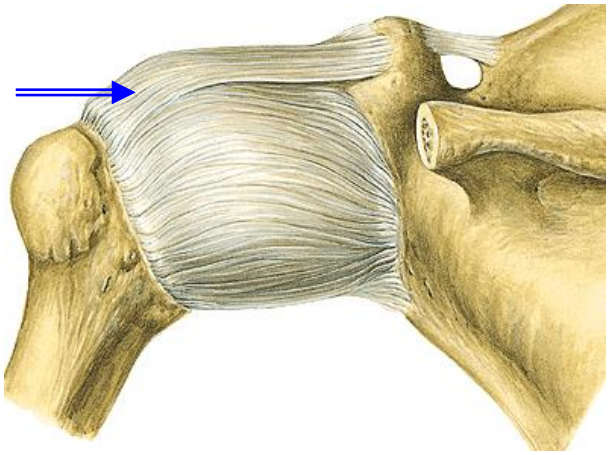

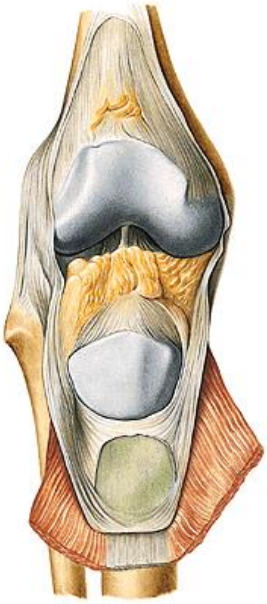

LIGAMENTOS

Ligamentos capsulares, de reforço, ou acessórios.

Ex: lig.Patelar; ligs. Colaterais tibial, ligs. Colaterais fibular

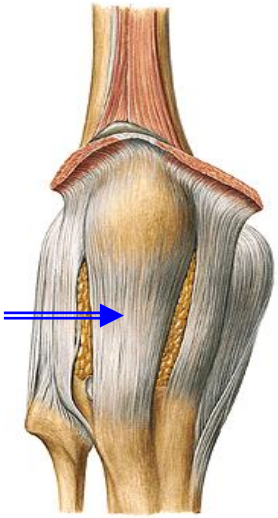

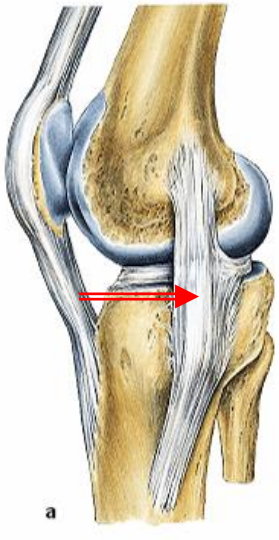

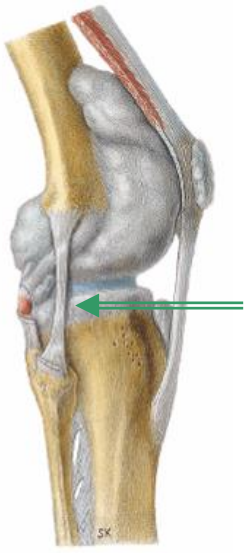

Ligamentos intracapsulares. Ex: ligs cruzados anterior e posterior da articulação do joelho;

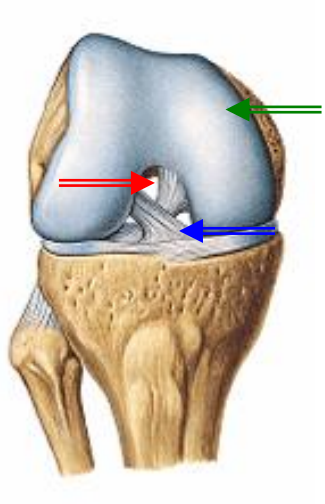

<u>MEIOS DE CONGRUÊNCIA</u> / discos; lábios articulares; meniscos: são elementos anatômicos constituídos de fibrocartilagem, que visam proporcionar o perfeito ajuste entre os ossos que se articulam.

DISCOS: são encontrados nas articulações têmporomandibular e esternoclavicular.

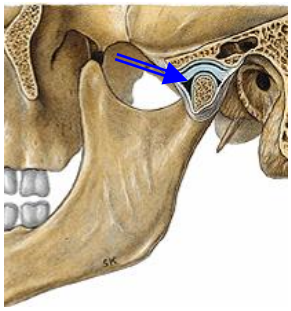

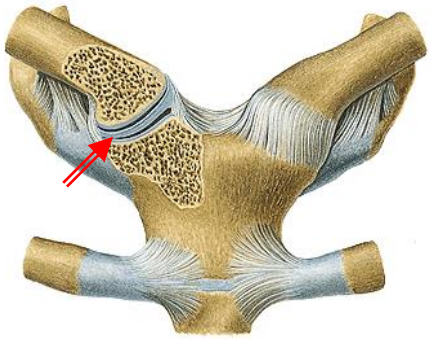

LÁBIOS ARTICULARES: é uma fibrocartilagem marginal que se implanta no rebordo de uma das superfícies articulares (superfície côncava) para aumentar à área articular. Ex: articulação do ombro; articulação do quadril.

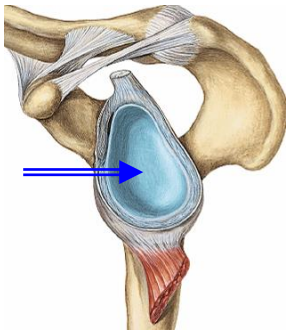

MENISCOS: apresentam forma típica de meia lua sendo encontrados na articulação do joelho.

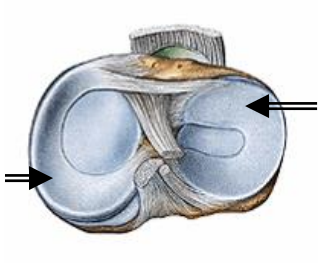

MEIOS DE DESLIZAMENTO / membrana sinovial; líquido sinovial; cartilagem articular.

Membrana sinovial: membrana serosa que reveste internamente a cápsula articular, responsável por secretar o líquido sinovial.

Líquido sinovial: substância líquida de consistência viscosa, responsável por lubrificar as superfícies articulares, favorecendo seu deslizamento e minimizando o atrito entre as peças ósseas. Além dessa importante função o líquido sinovial também é responsável por nutrir a cartilagem articular que é avascular.

Cartilagem articular: cartilagem hialina que reveste as superfícies ósseas articulares. Em função desse revestimento às superfícies ósseas apresentam-se lisas polidas e de cor esbranquiçada, facilitando o deslizamento e minimizando o atrito durante o movimento da articulação. Não possui vasos e por isso mesmo sua regeneração após lesões é difícil e demorada.